This is a digital copy of a book that was preserved for generations on library shelves before it was carefully scanned by Google as part of a project to make the world's books discoverable online.

It has survived long enough for the copyright to expire and the book to enter the public domain. A public domain book is one that was never subject to copyright or whose legal copyright term has expired. Whether a book is in the public domain may vary country to country. Public domain books are our gateways to the past, representing a wealth of history, culture and knowledge that's often difficult to discover.

Marks, notations and other marginalia present in the original volume will appear in this file - a reminder of this book's long journey from the publisher to a library and finally to you.

Usage guidelines

Google is proud to partner with libraries to digitize public domain materials and make them widely accessible. Public domain books belong to the public and we are merely their custodians. Nevertheless, this work is expensive, so in order to keep providing this resource, we have taken steps to prevent abuse by commercial parties, including placing technical restrictions on automated querying.

We also ask that you:

+ *Make non-commercial use of the files* We designed Google Book Search for use by individuals, and we request that you use these files for personal, non-commercial purposes.
+ *Refrain from automated querying* Do not send automated queries of any sort to Google's system: If you are conducting research on machine translation, optical character recognition or other areas where access to a large amount of text is helpful, please contact us. We encourage the use of public domain materials for these purposes and may be able to help.
+ *Maintain attribution* The Google "watermark" you see on each file is essential for informing people about this project and helping them find additional materials through Google Book Search. Please do not remove it.
+ *Keep it legal* Whatever your use, remember that you are responsible for ensuring that what you are doing is legal. Do not assume that just because we believe a book is in the public domain for users in the United States, that the work is also in the public domain for users in other countries. Whether a book is still in copyright varies from country to country, and we can't offer guidance on whether any specific use of any specific book is allowed. Please do not assume that a book's appearance in Google Book Search means it can be used in any manner anywhere in the world. Copyright infringement liability can be quite severe.

About Google Book Search

Google's mission is to organize the world's information and to make it universally accessible and useful. Google Book Search helps readers discover the world's books while helping authors and publishers reach new audiences. You can search through the full text of this book on the web at `http://books.google.com/`

A 414121

Digitized by Google

Digitized by Google

Digitized by Google

Digitized by Google

610.5
R3
06

RECUEIL

D'OPHTALMOLOGIE

Digitized by Google

4184. — Imprimeries réunies, B, rue Mignon, 2. — MAY et MOTTEROZ, directeurs.

Digitized by Google

RECUEIL
D'OPHTALMOLOGIE

PARAISSANT TOUS LES MOIS

SOUS LA DIRECTION DES DOCTEURS

GALEZOWSKI
Professeur libre d'ophtalmologie à Paris.

BOUCHER
Médecin-major en retraite, à Bourges.

AVEC LE CONCOURS DE MM.

RICHET
Membre de l'Institut.

ROLLAND
Médecin oculiste à Toulouse.

LOURENÇO
Médecin à Rio-de-Janeiro.

COLLABORATEURS PRINCIPAUX

DAGUENET, médecin-major à Besançon.
O. PARISOTTI, de Rome.
FOURNIER, professeur à la Faculté de Paris.
GARIEL, professeur à la Faculté de Paris.
L. LABBÉ, chirurgien de l'hôpital Beaujon.
CUSCO, membre de l'Académie de médecine.
GILLET DE GRANDMONT.
HUCHARD, médecin des hôpitaux.
E. MARTIN (de Marseille).
Dr MORALES (de Porto-Rico).
ARMAIGNAC, chirurgien oculiste à Bordeaux.
HACHE, préparateur au Collège de France.
YVERT, médecin-major.
MENGIN, à Caen.
PARENT, chirurgien oculiste, à Paris.
LATTEUX, chef de laboratoire de la Faculté.
FONTAN, professeur à Toulon.
SEDAN, médecin-major à Toulon.
AGUILAR BLANCH, de Valencia (Espagne).
WUILLOMENET, chef de clinique du Dr Galezowski.

SECRÉTAIRE DE LA RÉDACTION : F. DESPAGNET

TROISIÈME SÉRIE. — DOUZIÈME ANNÉE. — 1890.

PARIS

ANCIENNE LIBRAIRIE GERMER BAILLIÈRE ET Cie

FÉLIX ALCAN, ÉDITEUR

108, BOULEVARD SAINT-GERMAIN, 108

Au coin de la rue Hautefeuille

1890

Digitized by Google

Digitized by Google

DU DÉCOLLEMENT DE LA RÉTINE

ET DE SON TRAITEMENT[1]

PAR

Le Docteur X. GALEZOWSKI

Messieurs,

Une des conditions essentielles du fonctionnement merveilleux de la rétine repose, incontestablement, en grande partie sur sa position; pour que, en effet, une image optique soit bien perçue et transmise au cerveau, il faut que cette membrane soit bien tendue sur son support scléro-choroïdien. Le moindre pli formé par cette membrane devient un obstacle à la transmission de ces impressions ou la formation même des images optiques.

La rétine tient à la membrane vasculaire sous-jacente par une sorte de succion, et ne présente d'adhérence vasculaire et organique que dans deux régions : d'une part, en arrière, du côté du nerf optique, et, d'autre part à la région antérieure de l'œil, dans toute l'étendue du cercle ciliaire. Dans la partie postérieure de l'œil, l'adhèrence est ainsi faite qu'elle ne peut pas céder, tandis que, dans la région antérieure du globe, l'adhérence est moins solide, et elle peut céder si un liquide quelconque vient s'y former et déchirer cette adhérence. C'est ainsi, en effet, que les choses se passent dans certains cas pathologiques que j'ai pu voir. La sécrétion anormale du cercle ciliaire, dans certains yeux myopes, rompt l'adhérence normale de la rétine, la détache sur une certaine étendue, pour aller se porter dans le corps vitré. De là, le décollement partiel plus ou moins étendu de la rétine. Cette affection, une fois déclarée, augmente en étendue, envahit peu à peu les parties voisines, la rétine dé-

1. Communication faite à la Société française d'ophtalmologie, le 10 août 1889.

147554 Digitized by Google

collée flotte dans le corps vitré, mêlé au liquide épanché. Peu à peu, le décollement augmente en étendue, l'adhérence s'altère de plus en plus, la quantité de liquide épanché devient de plus en plus abondante et provoque, rien que par sa présence, l'irritation inflammatoire dans le cercle ciliaire, d'une part, et dans la rétine elle-même, de l'autre.

Un iritis, une iridochoroïdite ou irido-cyclite, et une cataracte en sont le plus souvent la conséquence forcée et plus ou moins rapprochée. Pour combattre une affection aussi grave que celle dont je viens vous entretenir, on a essayé de différents procédés opératoires, abandonnés depuis, à cause de leurs insuccès. Pour ma part, j'ai essayé souvent d'évacuer le liquide épanché et d'empêcher la formation d'un nouvel épanchement. Malheureusement, ni la ponction de la sclérotique, ni l'aspiration du liquide sous-rétinien, ni l'excision de l'iris n'ont abouti à de bons résultats.

En présence de ces insuccès, j'ai eu l'idée d'avoir recours à un autre procédé opératoire, qui consistait à faire attacher la rétine décollée à la choroïde, à l'aide de fils en catgut.

Voici ce procédé opératoire, qui, sur onze cas, m'a donné quatre fois des résultats très satisfaisants. Il est très simple, mais il doit être fait avec beaucoup de précision pour éviter de provoquer des désordres dans des parties essentielles du globe oculaire :

1° Après avoir fixé l'œil à l'aide d'un blépharostat et l'avoir anesthésié avec quelques gouttes de cocaïne, que l'on instille quatre à cinq minutes avant l'opération, j'introduis mon aiguille courbe, dans laquelle j'ai enfilé un fil très fin de catgut, dans la sclérotique, à la limite du cercle ciliaire. Je pousse l'aiguille d'avant en arrière aussi loin que possible, de façon à ce qu'elle atteigne la limite du décollement. Après avoir attiré le globe oculaire aussi haut que possible, je fais sortir la pointe de mon aiguille, je la retire et je noue le fil de catgut à la surface de la sclérotique, en ayant soin de couper les deux bouts qui dépassent le nœud.

2° Ceci fait, je comprime l'œil et je le laisse ainsi pendant quinze jours, renouvelant le pansement tous les jours, afin

Digitized by Google

de vérifier s'il ne survient pas d'accidents inflammatoires, qu'il faudrait combattre par les moyens habituellement usités.

3° Les conditions essentielles de cette méthode opératoire sont la forme de la suture, sa position et son étendue. Il faut, je le répète, que la ponction de l'aiguille soit faite au delà du cercle ciliaire et la contre-ponction très loin en arrière du globe, l'anse du fil situé un peu obliquement d'avant en arrière et de dehors en dedans, de manière à embrasser le plus grand lambeau possible de la rétine décollée.

(*A suivre.*) Dr GALEZOWSKI.

RECHERCHES

SUR

LA FONCTION VISUELLE DE LA RÉTINE

ET DU CERVEAU

PAR

Le professeur A. ANGELUCCI

Traduction faite pour le *Recueil*, par le Dr O. PARISOTTI

(Suite et fin [1])

Il me semble que l'importance que Munk attribue à la zone A′ ne peut aucunement être prise en considération, mon expérience la peut exclure absolument. De la même manière, malgré le grand respect que je professe pour M. Goltz, je ne puis pas admettre ses conclusions. Dans une de mes expériences, le chien était très intelligent pour tout ce qui n'avait pas besoin de la fonction visuelle. Se servant du souvenir des images, des sons, et remarquant immédiatement le bruit qu'il était habitué à entendre lorsqu'on préparait une nourriture appétissante, il cherchait alors la

1. Voir le numéro de novembre.

Digitized by Google

nourriture, flairant partout, et étant joyeux, mais il ne réussissait jamais à la retrouver. Je dus perdre beaucoup de temps et me donner beaucoup de mal pour lui rappeler l'image du lait dont il était très avide, mais, contrairement aux assertions de Munk, je n'y ai jamais réussi.

Le chien privé de la vision psychique ne peut et ne doit pas reconnaître la nourriture par la vue, car il n'a pas l'image naturelle de la nourriture, mais par l'odorat, et a appris que tel objet est sa nourriture. Nous pouvons dire de même de la sensation d'espace, qui est subjective et liée à des expériences dont l'image reste gravée dans le cerveau.

Le chien psychiquement aveugle n'est pas dément, du moins ne devrait-il pas l'être; il a seulement perdu toutes les impressions intellectuelles visuelles que, dès sa naissance, il cherche à apprendre pour s'en rappeler et s'en servir. L'animal revient ainsi à l'enfance de ses sensations visuelles; en effet, mon chien si vif, si distrait, avec les yeux grands ouverts et étonnés, a tout à fait l'air d'un chien en très jeune âge; il tourne son regard de l'un à l'autre objet sans fixer sur aucun son attention, il fait confusion d'objets et ne sait pas bien se rendre compte de leur position.

Les chiens, dont on a intéressé par l'opération les lobes antérieurs, paraissent au premier abord aveugles pour la nourriture et pour la sensation de l'espace. Cela ne tient pas cependant (expériences 12-14) à ce que dans ce cas il y ait eu abolition de la faculté de reconnaître l'objet par la vue, mais, parce que, ayant perdu la conscience des mouvements de mastication et de déglutition, le chien est mis dans l'impossibilité de se servir de la vue pour se nourrir. Lorsque l'animal commence à manger de nouveau, il ne porte pas sa bouche à la distance voulue pour saisir la nourriture, ou bien il ne la saisit que lorsqu'il en est très près; cela tient au trouble moteur, ce que prouvent jusqu'à l'évidence la gêne dans les mouvements et le regard du chien, qui suit la nourriture. On remarque, chez ces chiens aussi, un manque d'attention fort considérable, peut-être est-ce parce qu'ils ne sont pas à même de coordonner leurs actes, ou plutôt parce qu'ainsi

Digitized by Google

qu'il est très probable, ce symptôme correspond chez les chiens à l'altération des hémisphères.

Je suis bien loin de supposer que dans les cas de Goltz les choses se soient passées de la même façon et que l'interprétation de l'observateur n'a pas été exacte; en exposant ces idées j'ai eu seulement l'intention de faire des réflexions sur mes observations.

Je crois ne pas me tromper sur les résultats auxquels seraient arrivés Luciani et Seppilli; ils font ressortir une cécité psychique complète et une autre incomplète. Ils désignent de la sorte la cécité complète : l'animal est aveugle devant la nourriture, qu'il ne reconnaît pas par la vue; il n'évite pas les petits obstacles, il sait à peine se conduire et trouver sa couchette. Je ne puis pas accepter complètement cette opinion, le chien psychiquement aveugle doit, sans s'en rendre compte, souvent bien se conduire, et éviter les obstacles, dans le cas contraire il est amblyope ou insensé! La faculté de se conduire est une propriété absolue de la vision brute, le pigeon privé complètement des hémisphères nous le démontre; j'accepte pourtant l'opinion de Goltz : le chien auquel on a enlevé les deux hémisphères voit encore, mais il a perdu la faculté de former des jugements sur ce qu'il voit.

Ludwig a comparé les mutilations du cerveau dans le le but d'en étudier les fonctions à un coup de pistolet qu'on donnerait à une montre pour en étudier le mécanisme. Les faits ont complètement confirmé la justesse de la comparaison : ceux qui ont voulu trop se fier à ces expériences, pour en tirer des conclusions trop affirmatives, sont tombés dans l'erreur.

La doctrine de Munk sur les localisations a été complètement renversée; les opinions de Goltz et Loeb restent au contraire inébranlables ainsi que les études consciencieuses de Luciani, Tamburrini et Seppilli. Grâce à leurs études, la doctrine de la localisation d'un centre visuel dans les écorces des hémisphères, écourtée d'un détail, qui pouvait exister seulement dans l'imagination, est devenue plus en harmonie avec les faits et moins compliquée. Je crois que l'influence

Digitized by Google

des écorces des hémisphères cérébraux sur l'acte de la vision a une démonstration réelle seulement chez les mammifères; elle a rapport uniquement à la partie psychique de la vision et elle est le résultat de l'activité spéciale de la cellule nerveuse déposée dans les écorces des sections postérieures des hémisphères.

CHAPITRE III

SUR LES LÉSIONS DES ZONES VISUELLES CORTICALES, QUI DANS LE CERVEAU DE L'HOMME DONNENT ORIGINE A L'HÉMIANOPSIE ET A LA CÉCITÉ PSYCHIQUE. SUR LE CENTRE DE MÉMOIRE OPTIQUE ET DE MÉMOIRE GRAPHIQUE. GENÈSE DES HALLUCINATIONS. CRITIQUE DE LA FONCTION VISUELLE DES HÉMISPHÈRES CÉRÉBRAUX.

Wilbrand[1] a trouvé que chez l'homme l'hémianopsie est le symptôme de lésions à foyer de quelques sections des lobes postérieurs, et il croit que le centre de la mémoire optique occupe une place à part aussi dans les lobes postérieurs non pas avec une disposition linéaire, mais diffuse. Par conséquent dans les lésions de la pointe d'un lobe occipital ou de sa face externe, on peut avoir de l'hémianopsie, tandis que la cécité sera complète si la lésion intéresse les deux hémisphères (cécité corticale); si on intéresse, au contraire, des deux côtés la zone de mémoire optique, qui est entre la zone visuelle et l'auditive, on voit se produire les phénomènes de la cécité psychique.

Dans le centre de mémoire optique, dit-il, les cellules ne sont pas toutes occupées par des images optiques; il y en a toujours qui sont libres, quelques-unes parce que les images dont elles ont été le siège se sont effacées; de cette manière les impressions nouvelles trouvent facilement leur place. D'après un schéma dressé par lui, ces cellules se groupent en districts séparés, dont chacun représente une aptitude spéciale des centres de mémoire; ainsi les différents chiffres

1. Wilbrand. *Die Seehlenblindheit als Herderscheinung und ihrer Beziehungen zur homonimem. Hemianopsie*, etc. Wiesbaden, 1888.

Digitized by Google

de numéros latins ou arabes, les lettres d'une langue allemande ou grecque ont dans le centre de mémoire un district qui leur appartient. La même chose a lieu pour chaque objet, l'espace entier des images optiques de mémoire est peuplé d'images de mémoire de différents objets; il doit toutefois y avoir dans ces espaces de mémoire des districts spéciaux qui sont occupés de préférence par des images de lettre, de syllabes, de mots de la langue de son pays aussi bien que des étrangères. Ces zones de mémoire qui existent pour la parole, pour la lecture, pour l'écriture, occupent avec une disposition tout à fait symétrique les deux zones visuelles, mais elles contractent des rapports seulement avec la zone auditive gauche; par conséquent les différents chemins de coordination pour les fonctions susdites viennent converger tous vers ce même endroit, et ils sont d'autant plus serrés qu'on s'approche davantage de la zone auditive gauche, où ils se réunissent.

Ces opinions sont admises par d'autres auteurs. Séguin, par exemple[1] place le centre de perception optique dans les écorces près du cuneum; Herschel le centre de la cécité verbale de préférence dans le *girus angularis* et dans la première circonvolution pariétale, qu'il regarde comme faisant plus ou moins partie de ce centre. D'après M. Charcot les mouvements de la parole et de l'écriture amènent des sensations nouvelles, qui vont se peindre à leur tour dans la substance cérébrale; il admet par conséquent deux mémoires partielles : Mémoire de perception du mouvement de la parole, mémoire de perception des mouvements de l'écriture. La mémoire des signes graphiques aurait de la sorte un centre à elle qu'il pense se trouver dans le lobule pariétal inférieur, avec ou sans la participation du *girus angularis*.

Wilbrand, lorsqu'il tire ses conclusions, s'abrite sous les études de Munk sur les chiens. Ses études ayant été démontrées fausses par les travaux de Goltz, Luciani, Tamburrini et Seppilli, l'édifice que Wilbrand avait dressé devait nécessairement être ébranlé.

1. *Arch. de neurologie*, 1886.

Digitized by Google

La cécité corticale de Munk, qui est l'idée fondamentale de sa théorie, n'a pas encore pu, même par lui, être démontrée chez les chiens telle que les symptômes persistent. Pour être en harmonie avec ce qu'il s'était proposé de démontrer, il tomba dans l'erreur de nier toute perception lumineuse, même chez les oiseaux lorsqu'on avait complètement extirpé les hémisphères. Il est dit ailleurs quelle valeur il faut attribuer aux observations de Munk par rapport à la cécité corticale, à la localisation de la cécité psychique chez les chiens.

Les cas d'hémianopsie totale causés par la lésion des lobes occipitaux chez l'homme, semblent de prime abord plaider en faveur de la localisation du centre visuel dans les écorces occipitales. Un examen plus attentif du sujet amène à des conclusions différentes.

Parmi les cas d'hémianopsie, dont on a pu faire l'autopsie, celui de Samelsohn[1] présentant sans doute des altérations très profondes, les moitiés hémianopsiques du champ visuel conservaient encore la perception de lumière; d'autres cas vinrent ensuite à l'appui de cette observation (Brandenburg). De cette manière l'observation clinique démontre qu'il y a des cas où on ne doit pas rechercher le centre de perception de la lumière dans l'activité spécifique des cellules corticales. On peut donc regarder l'hémianopsie comme un phénomène indirect des lésions des lobes occipitaux produit par un effet irritatif à distance sur les centres visuels bruts placés dans les ganglions de la base. Cela ne fait aucun doute chez les chiens, chez eux des phénomènes d'hémianopsie surviennent aussi à la suite d'irritations traumatiques du pont, de la moelle allongée et du corps strié. Que les effets de la lésion puissent avoir chez l'homme un retentissement à distance, c'est ce que prouvent les cas publiés par Gervers, qui a observé les hémianopsies passagères à la suite d'apoplexies, dont les foyers n'intéressaient aucunement les fibres optiques. On observe une hémianopsie par irradiation aussi dans les cas de lésions partielles des ganglions visuels de la base; ainsi dans le cas

1. *Jahresb. f. Ophtalm.*, 1882.

Digitized by Google

de Pflüger et dans celui de Huglings-Jackson, la lésion limitée à la couche optique amena la perte totale de fonction des autres sections visuelles des ganglions de la base. Ce fait étant prouvé, il est tout à fait logique d'admettre que, lorsque la lésion d'un hémisphère est profonde, et atteint les fibres que le lobe occipital envoie aux ganglions visuels de la base, l'hémianopsie totale doit être rapportée à l'arrêt des fonctions des ganglions intercalaires de la vision.

En faveur de cette manière de voir plaident le caractère et la nature de l'agent qui est cause du trouble fonctionnel. Il s'agit, la plupart du temps, de tumeurs et de ramollissements, c'est-à-dire de foyers progressifs, et les phénomènes d'irradiation qui en dérivent devront être progressifs eux aussi. Lorsque l'hémianopsie complète est persistante (un cas de Séguin[1]) il faut en rechercher la cause dans un processus de dégénérescence secondaire descendante des faisceaux optiques. La dégénérescence secondaire des fibres nerveuses jusqu'à la moelle, consécutive à des lésions ayant leur foyer dans les parties antérieures des hémisphères, est un fait démontré par plusieurs auteurs.

Dernièrement Zichen[2] a institué dans cette direction des recherches sur le cerveau et la moelle épinière de trois chiens. Chez le premier on extirpa dans la région gauche le centre pour les mouvements des membres antérieurs. On eut des signes de dégénérescence descendante seulement dans le cordon latéral droit; chez le second on détruisit les centres des mouvements de la nuque : la dégénérescence atteignit les fibres voisines de celles qui servent au mouvement des membres antérieurs; chez le dernier on enleva la zone motrice des membres antérieurs: on remarqua aussi des troubles typiques dans les mouvements de la nuque et des membres postérieurs ; l'inflammation avait frappé aussi les régions motrices de ces parties ; on trouva dans la moelle épinière une dégénérescence considérable comprenant tout le segment du cordon pyramidal opposé, sauf la partie postérieure.

1. *Graefe's Arch.*, 1887, III.
2. *Loc. cit.*

Digitized by Google

Le même fait se présente après l'extirpation des sections postérieures des hémisphères. Monakow ayant extirpé chez des chats nouveau-nés le lobe occipital, a pu observer l'atrophie des ganglions visuels de la base et des deux tractus. Ces considérations font pourtant écarter l'idée d'un centre visuel brut dans les écorces, ce qui représenterait un *unicum* dans la physiologie des sens, et on a de la répugnance à l'admettre lorsqu'on pense que dans les écorces le centre auditif est un centre psychique. Charcot, lui aussi, a admis que le nœud bulbaire de l'hypoglosse, est l'organe mécanique de la parole, laissant de cette manière au pied de la F[1] l'activité psychique du mouvement des lèvres[2].

Il me semble que Wilbrand n'a pas bien interprété l'idée de la cécité psychique. Un malade de Charcot[3] et le cas clinique de Wilbrand et de Quaglino, ne sont pas des cas de cécité psychique complète, faits pour autoriser à tirer, ainsi que Wilbrand a cru pouvoir le faire, la conclusion que chaque cellule est le siège d'une image spéciale, et, encore moins, que dans ces cas la lésion a atteint exclusivement le centre de mémoire optique. Le malade de Charcot n'avait pas perdu complètement la mémoire optique, elle était seulement affaiblie. Ce malade, jadis dessinateur distingué, bien que devenu dessinateur grossier, était capable d'arriver encore à une ressemblance approximative. Les figures des siens étaient pour lui toutes changées, mais après un certain exercice il put les reconnaître, ou, tout au moins, les différencier. Après quelques efforts pour ramasser le peu de mémoire optique qui lui restait encore, il parvenait à reconnaître les endroits, qui, de prime abord, lui paraissaient inconnus. L'affaiblissement étant surtout remarquable pour la mémoire des signes graphiques, il avait une difficulté énorme pour lire les lettres grecques compliquées, mais en s'aidant de l'excitation que donne au centre le mouvement graphique correspondant, il reconnaissait un mot ou une lettre après les avoir copiés. Ce

1. *Arch. für Psych. und Nervenkr.*, t. XVIII, p. 300.
2. Localisations cérébrales (*Revue scientifique*, 1876, p. 465).
3. *Progrès médical*, 1883.

Digitized by Google

mécanisme lui permet de lire, sans, toutefois, qu'il comprenne la signification d'un mot donné, pour arriver à cela il a besoin non seulement du mouvement des lèvres nécessaire à articuler ce mot, mais aussi de le prononcer à haute voix. De cette manière il devait s'aider des trois facteurs de la mémoire des signes de l'écriture : savoir, du mouvement graphique, du mouvement des lèvres et de l'image acoustique, pour mieux exciter la puissance accablée du centre de mémoire optique. Le malade montrait en même temps une faiblesse considérable des autres zones de la mémoire ; ainsi s'il veut, par exemple, se rappeler d'accomplir une action donnée, il faut qu'il le répète plusieurs fois à haute voix. Chez ce malade, l'indifférence à la douleur, à la joie prouvent surabondamment l'existence d'une altération psychique, qui ne se borne pas à l'affaiblissement fonctionnel du centre psychique de mémoire.

S'il est absolument exact que, lorsqu'on perd l'image optique d'un objet, à cause de la destruction d'un groupe donné de cellules de mémoire, le malade perd aussi la faculté d'imagination relative à l'image optique de ce même objet, Wilbrand est allé contre sa thèse, parce que sa malade ne connaissait pas sa ville et qu'elle ne s'habitua jamais à la connaître tandis qu'elle pouvait en invoquer parfaitement l'image, les yeux fermés. C'est tout à fait l'opposé qui avait lieu dans le cas de Quaglino. Le malade avait perdu la notion de l'image optique, mais il reconnaissait les objets. Dans un autre cas enregistré dans la littérature[1], le malade ne reconnaît aucun objet, mais il suffit de lui parler de quelque chose qui se rapporte à l'emploi de l'objet qu'il a dans ses mains, pour qu'il le reconnaisse immédiatement et le nommer.

Il me semble, par toutes ces considérations, que la perte de mémoire optique est liée aux altérations du centre optique de mémoire et non à la lésion d'une cellule pour chaque objet; c'est ainsi que nous parvenons à nous expliquer pourquoi toutes les images des objets sont endommagées dans

1. Brandenburg, *loc, cit.*

Digitized by Google

la même mesure, et pourquoi, dans quelques cas particuliers, on ne perd pas la représentation mnémonique d'un objet, mais seulement la faculté de reconnaître ce même objet.

Il peut sembler quelquefois de prime abord que l'individu a perdu de préférence une qualité de mémoire; le malade de Charcot en est un exemple; la plus grande difficulté pour lui étant de se souvenir de l'alphabet grec. Il me semble que cela tient au fait commun, que nous oublions plus facilement les choses qui sont moins dans nos habitudes, et que nous avions gravées dans la mémoire depuis plus longtemps. Lorsque c'est la mémoire optique qui tombe en souffrance, ces images sont les premières à s'effacer.

Si on veut accepter le schéma de Munk adopté par Wilbrand, il faut admettre que chaque cellule de mémoire optique est atteinte au même degré, pour qu'on arrive à oublier de la même manière un nombre indéfini d'objets et on doit aussi admettre qu'il peut y avoir quelquefois une altération spéciale de la cellule, qui empêche à celle-ci de reconnaitre l'objet tout en lui laissant la faculté de se le représenter. Le schéma de Munk, arrivé à ces conclusions, me semble ne pas avoir eu plus de chance chez l'homme que pour le centre de mémoire optique chez les chiens.

D'après Wilbrand la cessation de la mémoire optique serait suivie :

(*a*) D'expressions de trouble d'association des images optiques dans leur manière ordinaire de se succéder (perversion de la pensée).

(*b*) De l'incompétence dans l'appréciation du temps.

(*c*) De la confusion et de l'égarement produits par le groupement momentané d'un grand nombre d'impressions optiques étrangères.

Ces trois conclusions ont été tirées par lui du cas qu'il a décrit, pour pouvoir le mettre en harmonie avec le schéma qu'il adopte. La malade croyait qu'un objet de sa chambre était dans la rue, et une domestique lui semblait une table mise. Je ne puis pas voir dans cela la preuve de la destruction de fonction d'un élément, mais seulement une interprétation

Digitized by Google

erronée qui dépend des conclusions susdites; les illusions, les hallucinations étant rapportées à ce précédent. Elle avait perdu l'appréciation du temps, quelques heures étaient pour elle des semaines. Si je pense qu'un individu privé du centre optique de mémoire se trouve dans les mêmes conditions qu'un aveugle de naissauce, et que chez celui-ci l'appréciation du temps est normale, je ne comprends vraiment pas comment on peut établir une relation entre la perte de l'appréciation du temps et l'abolition des fonctions du centre optique de mémoire. Quand à la troisième conclusion de Wilbrand, mon avis est qu'il devrait arriver justement l'opposé; l'image optique est pour le malade une chose qui n'existe pas; comment peut-elle donc produire un trouble quelconque? Si Wilbrand avait voulu reconnaître chez sa malade d'autres symptômes cérébraux et non seulement ceux du centre optique de mémoire, il aurait été, d'après mon avis, plus juste dans l'appréciation de la lésion[1].

Toutes ces appréciations sur la perte de mémoire optique, que nous venons de discuter en détail trouvent un écho dans la symptomatologie de l'aphasie. Celle-ci aussi dépend de la lésion d'un centre psychique cortical, elle survient soudainement, et les causes en sont les mêmes que pour la cécité de l'âme.

La première a été grandement étudiée à cause surtout de sa fréquence, tandis que le nombre très restreint de cas de l'autre affection n'a pas été suffisant, pour en faire une étude assez approfondie, d'autant plus que, selon moi, on n'a pas suivi pour cette étude le chemin le plus court, prenant pour guide la théorie erronée de la cécité de l'âme établie par Munk pour le cerveau des chiens. L'aphasie a différents degrés ; à chacun d'eux correspond exactement la perte d'une partie du discours ; dans les cas d'aphasie moins compliqués le malade

1. Les lésions cérébrales vastes amènent toujours une diminution de l'intelligence. Sazie, qui a fait des études sur les aphasiques est arrivé à la conclusion que chez eux l'intelligence est toujours affaiblie, quelquefois à tel point, que les malades sont tout à fait dans un état de démence (Sazie, Thèses de Paris, 1879).

Digitized by Google

perd la mémoire des noms (des substantifs), prononce des phrases longues et s'interrompt seulement lorsqu'il se présente un nom à prononcer; alors il s'exprime par des circonlocutions, souvent faisant substantif un adjectif ou un verbe. Si l'interlocuteur devine par hasard le substantif cherché par le malade, aussitôt qu'il en prononce les premières syllabes, le malade se rappelle du mot, le lance avec excitation, mais très peu de temps après, il ne s'en rappelle guère.

Dans les cas plus graves d'aphasie, ou dans ceux qui présentent des paroxysmes, après la perte des prénoms et des substantifs on remarque la perte des adjectifs et des verbes; le dictionnaire du malade devient de plus en plus limité, jusqu'à la perte absolue de tout mot.

Kussmaul[1] est d'avis qu'on perd un mot d'autant plus facilement que l'attribut correspondant au mot est plus concret; il croit que cela tient à ce que la notion des personnes et des objets est liée au mot qui les désigne moins intimement que les abstractions qui expriment leur état, leurs qualités et leurs rapports. Les adjectifs et le verbe servent en effet à spécialiser une quantité immense de faits, tandis que le substantif exprime une chose fixe et immuable.

Nous devons rappeler encore ici une circonstance essentielle; le malade complètement aphasique peut quelquefois recouvrer la parole pour un temps très court; ainsi dans les moments d'excitation il est capable de répéter une longue phrase, qui est presque sans exception une imprécation violente. Ce fait observé par Jakson a été confirmé à plusieurs reprises.

On voit donc qu'aucun des observateurs pour expliquer dans l'aphasie cette perte graduelle des différentes parties du discours, n'a jamais eu recours à l'artifice imaginé par Munk, pour expliquer la perte tantôt d'une image de mémoire optique, tantôt d'une autre. Si les noms s'étaient groupés dans un îlot de cellules, les verbes dans un autre, et ainsi de suite les adjectifs, les conjonctions, nous nous se-

1. *Die Störung der Sprache*, 1882.

Digitized by Google

rions trouvés en face de la trivialité décourageante d'une résistance plus grande ou d'un emplacement privilégié pour la cellule qui conserve l'imprécation. Le cas noté par Déjérine nous démontre au contraire combien grande est sur notre mémoire l'influence d'un objet soit à cause de l'habitude que nous en avons, soit pour l'impression profonde qu'il nous a faite. Un ancien officier aphasique et hémiplégique ne prononçait que le monosyllabe *ton* et cependant il pouvait chanter par cœur la *Marseillaise* d'un bout à l'autre. Un confrère m'a narré il y a peu de temps qu'il a rencontré des phénomènes de paraphasie chez une femme allemande demeurant à Rome. Après une attaque d'apoplexie elle avait oublié absolument tous les mots de la langue italienne qui lui était très familière.

Les lésions des hémisphères qui donnent la cécité verbale méritent une considération spéciale, et une courte discussion.

Le centre psychique des sons ne semble pas exercer une influence absolue sur la mémoire graphique; on observe en effet des cas de surdité verbale, sans qu'il y ait nécessairement la cécité verbale.

Magnan (*Gazette des hôpitaux*, n° 59, 1889) : *Symptômes auditifs*. Impossibilité de comprendre les mots prononcés. Bonne ouïe.

Autres symptômes. — Aphasie motrice. Conservation de la faculté de comprendre les mots écrits ou imprimés.

Nécroscopie. — Hémisphère cérébral gauche. Sclérose diffuse de la F^2 et de l'insula. Foyer de ramollissement dans la T^1 et T^2.

On observe ordinairement des cas de cécité verbale où la surdité verbale fait complètement défaut. Ces conclusions sont corroborées par quelques observations de Seppilli[1]. A l'autopsie de 17 cas de surdité verbale, il constata des foyers destructifs dans le lobe temporal. Quand il y avait en plus de la cécité verbale en même temps que la lésion du

1. La sordita verbale. *Riv. sper. die Freniatria*, 1884.

Digitized by Google

lobe temporal gauche, on rencontrait une lésion à gauche du lobe pariétal, du *girus angularis* et du lobe occipital.

Il ne me semble pas qu'on peut dire la même chose pour le centre des mouvements articulés du langage. La cécité verbale est dans tous les cas, au moins au début, accompagnée par des troubles aphasiques, ainsi que par de la paralysie unilatérale du tronc.

Magnan [1], chez un individu âgé de 63 ans, observa des troubles aphasiques et de la paralysie à droite. Il y eut amélioration des troubles aphasiques et de la paralysie des membres; la cécité verbale persista sans aucun changement.

Trousseau[2] a publié un cas d'aphasie et de paralysie à droite passagères. Le malade parlait à merveille, il avait complètement perdu la faculté de lire les lettres écrites ou imprimées.

L'observation de Van den Abeele[3] est, dans l'ensemble, identique à celle de Trousseau. Le malade, dix mois après une attaque apoplectique, s'aperçut qu'il ne pouvait pas lire son écriture, ni aucun mot écrit ou imprimé. Après un exercice continué pendant plusieurs mois, il parvint à pouvoir lire avec peine quelques mots. Les fonctions intellectuelles étaient un peu difficiles; la mémoire affaiblie.

L'aphasie et l'hémiplégie driote s'accompagnent très facilement de la cécité verbale. On rencontra aussi ces trois symptômes dans le cas de Samelsohn où la lésion était limitée au lobe occipital. Dans quelques cas la cécité verbale semble manquer, mais elle est latente; on n'observe pas alors les troubles aphasiques. Le malade de M. Charcot en est un exemple. Celui-ci, pour lire ou pour comprendre la lecture, avait besoin d'associer à la lecture les mouvements graphiques de la main, les mouvements des lèvres et l'image phonétique correspondant à la lettre dont il voulait comprendre la signification. L'affaiblissement de la mémoire optique de ce

1. Élève de Robin, 1880.
2. *Arch. gén. de méd.*, 1865.
3. *Bull. de l'Académie de méd. de Belgique*, 1885.

Digitized by Google

malade atteignait pour sûr la mémoire graphique : cependant le malade parvenait à une compensation en stimulant plus fortement le centre visuel psychique, avec les trois auxiliaires de la lecture, qui figurent seulement dans le langage écrit ou parlé.

Ces faits indiquent que la cécité verbale peut être le résultat de lésions des lobes occipitaux aussi bien que du centre de Broca. Dans la plupart des cas la lésion se trouve dans la P^3 et dans le *girus angularis* de gauche.

Des deux opinions qui se disputent le mérite de donner l'explication de la cécité verbale, celle de Charcot, Wilbrand, Armaignac, Berlin admet l'existence dans le cerveau d'un centre spécial pour le langage ; l'autre, avancée par Wernicke, nie que la cécité verbale soit la perte d'une fonction d'ordre optique, limitée aux images de la mémoire des caractères ; il croit au contraire qu'elle est la conséquence d'un phénomène d'ordre secondaire, d'une interruption de conductibilité des voies d'association, qui réunissent l'image de la mémoire optique aux autres phonétiques correspondants.

Les observations que j'ai présentées m'autorisent, il me semble, à distinguer, au point de vue étiologique, trois formes différentes de cécité verbale.

1° Cécité verbale sensorielle ;

2° Cécité verbale de cause motrice ;

3° Cécité verbale de conductibilité.

La cécité verbale sensorielle est liée à la perte de la mémoire optique, qui, selon moi, a pour essence et pour siège la mémoire graphique ; en d'autres termes il n'existe qu'un centre d'attitude psychique pour se rappeler et se représenter les objets, les mots écrits et imprimés compris. Les cas de cécité psychique absolue sont très rares, mais dans ceux qui se sont présentés à l'observation on aurait remarqué avec certitude, que le malade conserverait la propriété de reconnaître les lettres et de comprendre les mots écrits, s'il y avait un centre d'images de lecture indépendant du centre de mémoire optique. Dans le cas id. : 35 la cécité psychique s'accompagnait d'ataxie ; on constata un ramollissement du

Digitized by Google

lobe occipital et du sphénoïdal; la F^3 présentait des altérations légères, la P^2 et le *girus angularis* étaient normaux. Ce cas prouve qu'on a la perte de la mémoire optique et de la mémoire des signes écrits ou imprimés, à la suite des lésions étendues du lobe occipital gauche. En outre les individus chez lesquels la mémoire optique est affaiblie, présentent un affaiblissement de la mémoire graphique. Tous ces faits tendent à prouver que les lésions des centres optiques de mémoire peuvent être suivies de cécité verbale, lors même que la P^2 et le *girus angularis* sont tout à fait indemnes.

La cécité verbale de cause motrice est en dehors de toute altération du centre de mémoire optique; elle est liée au contraire aux troubles aphasiques, qu'ils soient l'effet d'une lésion de la F^3 ou d'une lésion intermédiaire à ce centre et au centre T^1. En effet ceux qui ont l'aphasie complète et absolue ne comprennent pas l'écriture; très probablement parce qu'ils ne peuvent pas accompagner la lecture des lettres avec la conscience du mouvement articulé correspondant des lèvres.

On observe des cas d'aphasie avec perte de la mémoire de l'articulation des mots, conservation de la lecture mentale; le malade comprend l'écriture mais il ne peut en lire même un seul mot à haute voix. Ces cas ne sont pas en opposition avec ce qui a été dit plus haut, car rien n'empêche d'admettre que la lésion du centre psychique de la prononciation peut se borner à la perte seulement de la mémoire de l'acte matériel de la prononciation, et laisser indemne la mémoire de la prononciation mentale. Dans tous les cas de ce genre qui ont été cités, les malades n'étaient pas absolument aphasiqnes, ils pouvaient prononcer quelques monosyllabes; quelques-uns d'entre eux comprenaient la lecture lorsqu'ils lisaient à haute voix, cependant pour n'importe quel mot ils prononçaient le même monosyllabe ou le même mot, les seuls qu'ils savaient articuler.

La cécité verbale de conductibilité est de toutes la plus fréquente; elle est produite par un foyer qui détruit les fibres de coordination, qui servent à rallier la connaissance

Digitized by Google

du mouvement articulé d'une lettre donnée et son image optique; les voies qui réunissent ces deux centres psychiques semblent traverser la P^2 et le *girus angularis*. D'après Charcot ces sections représentent un nouveau centre psychique, c'est-à-dire le centre de la mémoire des lettres écrites et imprimées; mais si les choses étaient de cette manière, ce centre devrait être indépendant des altérations qui frappent le centre de mémoire optique des objets et le centre psychique de la prononciation; la mémoire mentale de la lecture devrait être absolument conservée chez les aphasiques; les lésions des écorces occipitales ne devraient avoir aucune influence sur la mémoire des lettres; la perte de la mémoire des lettres, si elle était indépendante de l'aphasie, devrait, du moins dans quelques cas, se trouver dans les troubles aphasiques. Nous observons au contraire tout à fait l'opposé; il n'y a pas de cas de cécité verbale sans qu'il y ait en même temps des symptômes d'aphasie; la lecture mentale n'appartient pas à celui qui est aphasique à cause de lésions profondes, mais étrangères à la P^2 et au *girus angularis;* la perte de la mémoire optique peut être associée à la perte de la mémoire des signes écrits ou imprimés.

L'étude comparée de la pathologie de la cécité verbale avec la pathologie de l'aphasie, met encore plus en évidence la nécessité de distinguer plusieurs groupes de cécité verbale.

Magnan[1] fait deux grands groupes d'aphasie, d'après l'intensité de la forme; savoir, l'amnésie verbale et la logoplégie.

« Je pose, dit-il, sur cette table plusieurs objets : un porte-plume, un crayon, une montre, et je demande à un aphasique de m'indiquer du doigt le porte-plume ou la montre ; l'aphasique reste indifférent, et n'entend pas le sens de mes paroles, il ne saisit pas le rapport qui existe entre le mot ou signe et l'idée qu'il représente, il a perdu le souvenir du symbole, qui donne à la pensée sa forme déterminée, sa forme précise, sa forme saisissable, il a perdu en quelque sorte le langage intérieur ; le malade est atteint d'amnésie verbale.

1. Leçons à l'asile Sainte-Anne, 1880 (*Tribune médicale*).

Digitized by Google

« Prenons cet autre aphasique. Celui-là, je le prie de donner cette montre, et il la donne, mais je lui demande ; « Qu'est-ceci ? » en montrant la crayon ou la montre, il est impuissant à le dire, et quelquefois il est incapable de l'indiquer par des gestes ou par la parole.

« Ce malade-là a conservé le langage intérieur, et sait encore rapporter le signe à l'idée, le symbole vocal appelle en son esprit une image connue, mais il est impuissant à l'exprimer. Celui-là est atteint de logoplégie. »

Je vais à présent comparer les symptômes de l'amnésie verbale et de la logoplégie avec les formes de la cécité verbale, je crois pouvoir de cette manière arriver à la démonstration de ma thèse.

On a l'amnésie verbale lorsque la partie lésée est le centre de la formation des mots ; dans ce cas le nom de l'objet est absolument inconnu au malade. A la mémoire du nom correspond, chez un aphasique, la valeur, de l'image visuelle d'une lettre dans la cécité verbale ; qu'à présent la partie détruite soit le centre de la mémoire optique, l'image de la lettre n'aura plus aucune signification pour nous, parce que nous aurons oublié sa valeur ; par conséquent nous ne saurons ni la lire ni l'écrire, bien qu'il nous soit possible de la prononcer, mais la prononciation ne réveillera en nous aucune image ni aucun jugement sur la lettre prononcée. De même, après la destruction du centre de la prononciation, nous pouvons connaître une lettre donnée et son emploi ; mais son nom nous sera tout à fait inconnu, et elle nous paraîtra un objet étranger. Dans le premier cas le centre de la prononciation est intact, mais nous ne pouvons pas en profiter, parce que les lettres sont pour nous autant d'inconnues ; dans le second cas le manque de conscience du mouvement articulé nous empêche même la lecture mentale d'une lettre donnée, il ne nous est donc pas possible d'en apprécier au juste la valeur.

Dans la logoplégie le centre de formation de la parole est intact, l'altération a atteint la voie de conductibilité, le malade conserve la mémoire du nom et la connaissance de

Digitized by Google

l'objet, mais il ne sait pas signaler par son nom l'objet qu'il veut indiquer. Tout en exprimant parfaitement l'emploi de l'objet il l'indique par un nom quelconque, autre que celui qui lui appartient, et si on lui présente un objet, dont on vient de prononcer le nom, il ne saura pas le nommer. Lorsque la voie de conduction qui réunit le centre visuel avec le centre de l'articulation de la parole est atteinte d'un processus destructif, la malade aura l'image visuelle de la lettre, il pourra l'écrire, en connaîtra le nom, mais il ne pourra indiquer par son nom la lettre qu'il veut. Tels sont les cas purs de cécité verbale, où le malade a conservé intacte la faculté de la parole et la mémoire optique de la lettre; mais la connexion manquant entre ces deux centres, on a le même resultat que si l'un d'eux ou les deux étaient complètement détruits ; c'est dire que les signes graphiques ont perdu pour nous la propriété d'être justement reconnus et nommés.

Avant de finir ce chapitre, il faut faire mention du siège et du mécanisme d'origine des hallucinations.

Westphal, à l'autopsie d'un individu qui souffrait de sensations subjectives de couleurs, trouva un foyer de ramollissement dans le lobe occipital droit. Un individu disait voir toujours un serpent doré, et Jowen constata à l'autopsie une tumeur du lobe occipital droit ; ainsi Monakow, Tamburrini et Ruva [1] sur des malades qui souffraient d'hallucinations visuelles, ont rencontré constamment des altérations dans les lobes occipitaux.

Tamburrini [2] est le premier parmi les partisans de la doctrine qui place le siège des hallucinations dans les centres sensoriels corticaux, et croit que ce phénomène est expliqué par un état irritatif des écorces cérébrales, de la même manière qu'une irritation morbide des centres psychomoteurs provoque une attaque convulsive, par sa diffusion aux appareils périphériques neuro-musculaires. Les hallucinations visuelles

1. Tamburrini et Ruva. *Atti del Congresso freniatrico*, 1884.
2. *Rivista spec. di freniatia.*

Digitized by Google

seraient, d'après cette doctrine, la manifestation immédiate et directe d'une vraie convulsion dans la zone visuelle.

Wetter[1] apporte l'observation d'une femme qui souffrait d'hallucinations dans les champs hémianopsiques, Pick le cas d'un homme chez lequel le champ visuel de l'œil droit était considérablement rétréci en haut et quelque peu du côté interne ; pendant les périodes d'hallucination il voyait la moitié supérieure des objets imaginaires.

Luciani et Seppili avancent, pour le cas de Wetter, la supposition qu'une lésion destructive avait frappé le faisceau intra-cérébral droit des fibres optiques provenant de la moitié gauche de chaque rétine, et que cette lésion aurait engendré un état irritatif dans les éléments corticaux visuels correspondant aux fibres lésées. Il me semble que la même explication peut être invoquée pour le cas de Pick, de sorte que l'on peut conclure qu'une stimulation centripète est à même de susciter le phénomène des hallucinations. L'opinion avancée par Tamburrini que l'irritation morbide des centres psychomoteurs corticaux provoque une attaque convulsive par sa diffusion aux appareils neuro-musculaires périphériques, peut être très aisément mise en accord avec une impulsion centrifuge qui va des cellules corticales exciter l'appareil périphérique. Il est par là aussi facile de comprendre qu'un foyer qui irrite les voies optiques donne une diffusion de l'irritation jusqu'aux écorces, ou que l'irritation qui a son point de départ dans un foyer des écorces se porte aux appareils périphériques.

Les choses étant ainsi, rien ne s'oppose à ce qu'on admette que l'irritation de la cellule cérébrale, marchant le long des fibres du nerf optique, vienne se réfléchir sous forme de stimulation sur les éléments de la rétine, et que ceux-ci réagissent par leur énergie fonctionnelle.

De cette manière, lorsque, dans les hallucinations, on a des phénomènes lumineux, ceux-ci proviennent de la contraction spécifique des éléments rétiniens. Dans d'autres cas l'impul-

1. *Deut. Arch. f. klin. Med.*, 1882.

Digitized by Google

sion ascendante consécutive à l'irritation qui s'est réfléchie sur la rétine peut encore être à même de stimuler la cellule visuelle psychique, qui, étant altérée, rapporte par erreur la stimulation indéterminée à une image optique connue.

Parvenu déjà à la fin du chapitre de la localisation des centres visuels cérébraux, je sens que dans plusieurs questions qui ont rapport à la physiologie de la vision cérébrale, me basant sur mes expériences et sur les faits plus concluants, je me suis souvent éloigné des opinions que d'autres professent.

Ainsi ne pouvant pas, à mon avis, être négligée la faculté qu'a la rétine de répondre avec une activité spéciale à chaque impression lumineuse et chromatique, je dois de toute nécessité attribuer à la rétine le rôle de différencier les impressions lumineuses et chromatiques, et d'élaborer une impulsion centripète, qui met en rapport le monde extérieur avec le centre visuel sensitif et percevant.

Le centre cérébral destiné à la vision a pourtant deux rôles à accomplir : 1° la sensation de l'impulsion centripète, sensation dont le résultat est la vision brute; 2° la perception de l'acte brut. — Dans le premier cas l'individu voit, mais il n'a pas la conscience de ce qu'il voit; cette conscience il l'acquiert alors seulement que le centre perceptif de la vision est à même d'être impressionné par la sensation brute. J'ai soutenu que le centre de la vision cérébrale n'est pas unique; la vision brute appartient en effet aux cellules des ganglions intercalaires du nerf optique, tandis que le centre de la vision intellectuelle, à savoir celui qui conserve la mémoire optique de l'objet et sait se le représenter, est constitué par les cellules nerveuses alignées dans les écorces occipitales.

Seulement en admettant ce schéma je puis me rendre compte du fait que la vision appartient à tout être qui a l'organe périphérique de la vision en rapport avec les ganglions visuels mésocéphaliques; chez lui la vision a lieu même si ces ganglions sont seulement à l'état rudimentaire. Il coordonne par voie réflexe la vision aux actes de la vie, il sent brutalement, et agit brutalement.

Digitized by Google

La vision intellectuelle appartient exclusivement aux animaux qui ont le développement des hémisphères; cependant il m'a semblé que la vision intellectuelle, chez les vertébrés inférieurs aux mammifères, est bien peu de chose; son développement laisse tellement à désirer, qu'elle ne réussit pas à s'affirmer; le pigeon privé des hémisphères en est un exemple.

Chez l'homme la vision est exercée tout le temps psychiquement; la coordination brute de la vision aux actes de la vie lui est inconnue. Il parcourt sa vie se guidant sur ses appréciations, qui sont le résultat d'impressions reçues par l'intermédiaire des sens spécifiques, impressions qui ont été comprises psychiquement; c'est pourquoi un acte intellectuel de l'homme résulte non seulement de l'attribution propre à un centre psychique, mais le plus souvent de la coordination des attributions de plusieurs centres psychiques; la faculté de lire et d'écrire en sont un exemple. Pour ce fait les aptitudes psychiques qui sont le résultat d'actes complexes donné par le concours des qualités de plusieurs centres spécifiques, n'ont pas besoin d'un centre cortical psychique spécial; pourtant je regarde comme sans fondement l'opinion qui tend à admettre, dans les écorces cérébrales de l'homme, l'existence d'un centre pour la lecture.

Prof. Angelucci.

Digitized by Google

SCLÉROTOMIE EXTRACTRICE

EXTRACTION
D'UNE
TUMEUR MÉLANOTIQUE INTRA-OCULAIRE
PAR UNE INCISION DE LA SCLÉROTIQUE
CONSERVATION TOTALE DE LA VISION

PAR

Le Dr E. ROLLAND (de Toulouse)

Le 1er mars 1889, notre distingué confrère, M. le Dr Ferras, médecin-consultant à Luchon, avait l'obligeance d'adresser à notre consultation M. X..., de Luchon. Ce malade, âgé de trente-deux ans, est doué d'une robuste constitution, et jouit d'une santé parfaite. Il ne se plaint que de la gêne que lui cause une tumeur de la grosseur d'une fève, de couleur noir de truffe, à surface bosselée comme celle d'une framboise, qu'il porte dans le 1/4 supéro-interne de la sclérotique. Ce malade attribue l'origine de cette tumeur qui a mis une dizaine d'années pour acquérir son développement actuel à l'action d'une branche qui avait frappé cet œil pendant une excursion dans la montagne.

Quoi qu'il en soit, cette tumenr a son point d'implantation à six millimètres environ du limbe scléro-cornéen. Elle adhère fortement à la sélérotique, dont elle émerge, et recouvre sans y adhérer la cornée sur laquelle elle est étalée, par son poids et par les contractions de la paupière supérieure. L'acuité visuelle est normale. L'œil a son parcours limité du côté du nez. L'examen ophtalmoscopique pratiqué après la dilatation *ad maximum* de la pupille révèle l'existence d'une tumeur rougeâtre de la grosseur d'une très grosse tête de mouche dans la partie de la cavité oculaire située en dedans

Digitized by Google

de la portion externe de la tumeur. Cette tumeur rougeâtre intra-oculaire nous parut être un prolongement de la tumeur que nous avions sous les yeux. Sans nous préoccuper de savoir si cette tumeur avait son origine dans la cavité oculaire ou si au contraire, née en dehors de la sclérotique, elle l'avait, après coup, perforée, nous portâmes le diagnostic déjà fait par M. le Dr Ferras, celui de *mélano-sarcome.* L'examen micrographique dont a bien voulu se charger M. le professeur Tapie a confirmé l'exactitude du diagnostic. La tumeur est à l'École de médecine de Toulouse.

Le mélano-sarcome est une tumeur d'une extrême rareté, qui affecte pour l'œil une véritable prédilection.

D'après les statistiques obtenues par MM. Cornil et Trasbot, en ajoutant à leurs faits personnels les observations de Neisnen, de Peulevey, de Benjamin Anger, de Worthington, sur cent quatorze cas, l'œil a été atteint cinquante fois, la peau quarante-sept et les organes internes dix-sept fois.

Alibert, Dupuytren, Cruveiller, Velpeau, Lebert, Wirchow, disent que le mélano-sarcome de l'œil se distingue entre toutes les productions mélaniques par une extrême tendance à la généralisation et à la repullulation.

Dupuytren regarde même l'insuccès comme si habituel qu'il pose en principe de ne pas tenter d'opération lorsqu'on a affaire à un cancer noir. Robin considère le mélano-sarcome comme la néoplasie la plus rapidement et la plus fatalement mortelle.

A côté de ces renseignements pessimistes, la littérature ophtalmologique nous en donne d'autres qui adoucissent les tristesses des premiers.

Waren, Laurence, Pruscha, Simon, Malgaigne, Pamard, Ammon, Sichel, Demarquay, Wirchow admettent la possibilité d'une mélanose de l'œil non cancéreuse et par suite d'un pronostic bénin. Pamard a publié trois cas de guérison de tumeurs mélanotiques. Les malades ont été revus cinq, six et même vingt-deux ans après l'ablation des tumeurs; les conclusions du travail de Bimsenstein sont également favorables à une intervention chirurgicale. Cet auteur, dans une

Digitized by Google

excellente thèse inspirée par l'éminent ophtalmologiste de l'École de Paris, conseille l'énucléation de l'œil mélanotique, opération radicale après laquelle le malade n'aurait à redouter ni la généralisation, ni la repullulation sur place.

Nous conseillâmes nous-mêmes à M. X... l'énucléation de l'œil mélanotique. Mais ayant prévu les répugnances bien naturelles pour une opération qui le priverait d'un œil dont la vision était intacte, nous lui proposâmes immédiatement l'extirpation de la tumeur intra et extra-oculaire en le prévenant des dangers que faisait courir à l'œil cette tentative, et avec cette réserve d'avoir le droit d'énucléer l'œil, si les manœuvres d'extraction détruisaient tout espoir d'une conservation utile de cet organe.

C'est dans ces conditions que le 1er mars 1889, après anesthésie à la cocaïne, et une complète asepsie du champ opératoire, nous procédâmes à l'exécution de cette opération absolument nouvelle puisque à notre connaissance aucun chirurgien n'a pratiqué une ouverture à la coque oculaire pour en extraire une tumeur.

1er *temps : fixation de la tumeur.* — Après avoir placé un écarteur à ressort, je fis passer au travers de la tumeur, au ras de la sclérotique, à l'aide d'une aiguille de Trélat, un très gros fil d'argent, long de 20 centimètres environ. Ses deux chefs tordus ensemble constituèrent une anse dans laquelle je passai ma main gauche dont les doigts réunis saisirent la tumeur elle-même.

2e *temps : débridement sclérotical.* — Je plongeai successement à droite, puis à gauche de la tumeur sur le prolongement du même méridien, un couteau de de Graefe, le dos de la lame frôlant la tumeur, puis j'incisai en sciant la sclérotique sur une longueur de 4 millimètres environ, soit une incision totale de 8 millimètres environ.

3e *temps : mobilisation de la tumeur.* — Déposant le couteau de de Graefe, que tenait ma main droite, je m'armai d'une sonde cannelée en argent, boutonnée, et tantôt en imprimant à la tumeur, à l'aide de l'anse métallique, et de l'extrémité des doigts de la main gauche, des mouvements de torsion,

Digitized by Google

et de latéralité, tantôt en écartant les lèvres de la boutonnière sclérotícale de la tumeur, à l'aide de la sonde cannelée, je parvins, après quelques minutes, à séparer le col de la tumeur de la sclérotique qui l'étranglait, sans faire corps avec lui.

4° *temps : extraction de la tumeur.* — Après avoir enlevé le blépharostat et confié les paupières à un aide, en combinant les mouvements de latéralité et de torsion qu'imprimaient à la tumeur l'anse métallique et l'extrémité de mes doigts, à des efforts d'extraction modérés mais soutenus, nous eûmes la satisfaction de voir la portion intra-oculaire de la tumeur sortir de la cavité oculaire par la longue boutonnière que nous avions faite. Nous avions eu la chance de n'avoir pas affaire à deux tumeurs indépendantes l'une de l'autre. Il eût pu arriver que la tumeur intra-oculaire fût complètement indépendante de la tumeur extra-oculaire, ce qui eût compliqué l'extraction. Une quantité très notable de corps vitré, environ un tiers, sortit en même temps que la portion intra-oculaire de la tumeur. Cette issue du corps vitré était inévitable, elle ne me causa aucune surprise.

5° *temps : suture de la sclérotique et de la conjonctive.* — Après une application d'eau boratée glacée pendant cinq minutes sur les paupières fermées, je procédai à la réunion des lèvres de la boutonnière sclérotícale. A l'aide d'une aiguille courbe et d'une pince à griffes, je passai d'abord à travers la lèvre supérieure et en son milieu de dehors en dedans, puis à travers la lèvre inférieure de dedans en dehors un fil de catgut 00, que je nouai au ras de la sclérotique ainsi réunie. Quant à la conjonctive, je la suturai avec trois fils de soie de Chine.

6° *temps : application d'un pansement antiseptique.* — Ce pansement demeura en place sans être renouvelé pendant cinq jours. Pendant tout ce temps, la garde eut mission de l'arroser, le jour et la nuit, toutes les demi-heures, sous notre surveillance, d'eau boratée glacée. Le sixième jour, le pansement fut levé pour la première fois, et je constatai l'absence totale de réaction inflammatoire. La cornée et les

Digitized by Google

milieux étaient transparents, la vision entière. Je laissai en place les fils qui tombèrent seuls quelques jours après.

7 *mois après.* — Avant de présenter cette observation à l'Académie de médecine, j'ai écrit à M. le Dr Ferras pour connaître l'état actuel de notre opéré.

M. le Dr Ferras a eu la bonté de me répondre que l'opération n'avait laissé aucune trace, que notre opéré jouissait d'une vision et d'une santé parfaites.

CONCLUSIONS

Tout œil atteint de tumeur mélanotique intra et extra-oculaire, jouissant d'une vision normale chez un sujet robuste, d'une santé parfaite, ne doit pas être énucléé d'*emblée.*

L'énucléation d'*emblée* doit être réservée aux yeux désorganisés par le mélano-sarcome.

Quand la vision est intacte il faut tenter l'extraction de la portion intra-oculaire de la tumeur par une très longue ouverture pratiquée à l'œil.

Une telle opération exécutée avec les précautions antiseptiques les plus rigoureuses ne fait courir aucun danger à la vie du malade.

Cette observation montre la possibilité de son exécution avec conservation totale de la vision d'un œil voué sans cette intervention chirurgicale, qui nous paraît nouvelle, à la désorganisation mélanotique, et à l'extirpation.

Dr E. Rolland.

Digitized by Google

SOCIÉTÉ D'OPHTALMOLOGIE DE PARIS

Séance du 7 janvier 1890.

PRÉSIDENCE DE MM. CHAUVEL ET PARINAUD.

Le secrétaire donne lecture du procès-verbal de la précédente séance qui est adopté.

COMPTE RENDU DE M. GORECKI, SECRÉTAIRE GÉNÉRAL, SUR LES TRAVAUX DE LA SOCIÉTÉ EN 1888-1889.

Messieurs et chers collègues,

Il est de bonne administration à la fin de chaque année, de jeter un coup d'œil en arrière, de revoir le chemin parcouru, le travail accompli, de se rendre compte de la marche suivie, et d'en déduire celle à suivre et les progrès à réaliser. C'est le but que, conformément à notre règlement, je me suis proposé dans ce travail que j'ai écourté autant que possible afin de ne pas abuser de vos instants.

Pendant les deux années 1888 et 1889, la première commencée au mois de juillet, la Société d'ophtalmalogie de Paris a tenu 14 séances, 4 en 1888 et 10 en 1889. Ces séances ont été occupées par 31 communications diverses, 11 présentations de malades, de pièces anatomo-pathologiques ou d'instruments, 10 rapports sur des travaux de confrères qui sont devenus nos correspondants, et 1 sur celui d'un confrère étranger à la Société. Les communications et les présentations ont été faites par 16 membres, les rapports par 8, et dans les discussions qui les ont suivis, 107 membres ont pris la parole sans compter ceux qui l'ont eue plusieurs fois sur le même sujet.

Cette statistique, dans sa concision, nous montre que nous avons bien employé notre temps, et que la création de notre Société répondait à un véritable besoin.

Il n'entre pas dans mes intentions de vous retracer le tableau complet des sujets de nos travaux, la plupart des branches de l'ophtalmologie ont été touchées dans nos communications, et les discussions qui les ont suivies ont parfois singulièrement élargi le terrain primitif.

La thérapeutique oculaire a occupé, si ce n'est la plus grande place, du moins celle qui lui revenait dans une Société comme la

Digitized by Google

nôtre, composée de médecins pratiquants dont quelques-uns joignent à une longue expérience un vaste champ d'observations; un nouvel antiseptique contre l'ophtalmie purulente, le naphtol B a été préconisé par MM. Valude et Vignes ; il ne remplacera pas à coup sûr les anciennes méthodes qui ont fait leurs preuves, mais il pourra avoir ses indications spéciales et permettra de varier le traitement.

Les affections de la cornée si polymorphes dans leurs manifestations, si rebelles parfois, et dont le pronostic est souvent grave à brève échéance, ont appelé l'attention de M. Abadie et de M. Darier. M. Abadie a insisté avec raison sur la nécessité d'aseptiser les voies lacrymales et à ce sujet nos confrères MM. Galezowski, Despagnet, Vignes et votre secrétaire général ont indiqué leur pratique personnelle.

Les avis sont partagés au point de vue de la supériorité de l'atropine ou de l'ésérine dans le traitement des kératites et en particulier de leur forme ulcéreuse, chacun défendant le moyen qui, entre ses mains, a donné les meilleurs résultats.

M. Darier nous a présenté la lanoline hydrargyrique comme un bon médicament applicable aux infiltrations cornéennes.

Depuis Velpeau et Desmarres qui ont adopté l'ordre anatomique dans la classification des maladies des yeux, il ne reste plus guère que des traces de l'ancienne division des ophtalmies en scrofuleuses, abdominales, goutteuses, rhumatismales, etc., ces deux dernières seulement en tant que sclérites et épisclérites ont trouvé place dans notre nosologie. M. Darier nous a indiqué une bonne préparation, la colchicine, qui, administrée suivant une judicieuse formule, donne d'excellents résultats contre ces affections qui, avant tout, réclament un traitement général. Très partisan de la teinture de colchique que j'étais presque seul à employer, je profite de cette occasion pour reconnaître que la colchicine ne le cède en rien et même se montre supérieure à cette ancienne mais parfois infidèle préparation.

La suture de la cornée a été l'objet d'une communication de M. Gillet de Grandmont, d'un travail de M. Suarez de Mendoza rapporté par M. Parent et d'un mémoire de M. Vacher rapporté par M. Valude. Applicable et même utile dans certains cas spéciaux de blessures, cette opération ne paraît pas devoir se généraliser, du moins comme moyen de coaptation des plaies à la suite de l'opération de la cataracte.

M. Gillet de Grandmont nous a fait connaître un procédé nouveau, élégant et efficace de traitement de l'entropion fonctionnel par des ligatures conjonctivo-cutanées et M. Dransart dans un mémoire rapporté par M. Darier a traité le même sujet en mon-

Digitized by Google

trant que le procédé de notre confrère était applicable aussi bien à la paupière supérieure qu'à l'inférieure.

Un des points noirs de la thérapeutique oculaire est encore assurément le *décollement de la rétine*. M. Galezowski à qui une grande pratique permet toutes les hardiesses, a encore une fois cherché à s'attaquer à cette affection dont le traitement ordinaire est si décourageant. Les oculistes prudents ou d'un tempérament plus timoré doivent s'applaudir que d'autres osent risquer l'emploi de moyens dont ils bénéficieront eux-mêmes en cas de succès. Aussi ne pouvons-nous que féliciter notre éminent confrère de sa persévérance dans sa recherche du nouveau qui, après l'iridectomie, lui a fait essayer les injections intra-oculaires et en dernier lieu le fil du calget passé à travers le décollement. Tout au plus souhaiterions-nous qu'il se défiât un peu plus de l'illusion naturelle aux inventeurs.

Espérons qu'ils ne seront pas une illusion ces deux cas de décollement rétinien guéris, que nous a présentés M. Abadie dans la dernière séance. C'est en cherchant avec persévérance à améliorer la méthode de Schöler, que notre confrère, après plusieurs opérations ayant donné des résultats divers, est arrivé à ce beau succès plein de promesses pour l'avenir. La teinture d'iode pure était trop active quelque infime que fût la dose employée; M. Abadie lui substitua la solution étendue d'eau avec addition d'iodure de potassium pour empêcher la précipitation du métalloïde, solution qui est le plus communément employée en chirurgie lorsqu'il s'agit de provoquer l'oblitération d'une cavité séreuse sans réaction inflammatoire.

Nous ne doutons pas que de nouvelles observations viennent sous peu s'ajouter à ces deux premières, confirmer ou infirmer les résultats, déterminer avec plus de précision les indications et contre-indications, le mode opératoire, si l'injection doit être faite dans le corps vitré, ou entre la rétine et la choroïde, ou même s'il ne suffit pas qu'elle puisse pénétrer peu à peu par la ponction scléroticale. C'est ainsi par le travail de tous que se fait la science, et il est rare qu'un progrès notable soit réellement l'œuvre d'un seul homme.

M. Despagnet dans sa communication sur l'*extraction du cristallin luxé* a déterminé nettement la conduite à tenir dans ces cas où naguère on s'abstenait de toute opération :

Faire une large iridectomie, extraire hardiment le cristallin avec l'anse en fil d'acier, sera certainement la méthode généralement suivie lorsque le cristallin sera cataracté. Mais dans les cas où l'on aura affaire à une lentille transparente la situation sera assurément bien plus délicate.

Digitized by Google

Nous sommes bien près d'être d'accord sur la question si débattue de l'iridectomie dans l'opération de la cataracte. M. Galezowski en a nettement indiqué les indications absolues. Il n'est personne en effet qui soutienne qu'il ne faut jamais la faire, pas plus qu'il n'est d'oculiste qui la déclare indispensable. Toutes les divergences se réduisent donc à une question de plus ou de moins, à des indications particulières ou à des convenances personnelles.

M. Abadie nous a présenté un cas intéressant de malade atteint de symblépharon, et guéri par la transplantation d'un lambeau de la muqueuse buccale.

M. de Wecker nous a montré un cas de greffe cornéenne singulièrement facilitée par l'application d'une mince coque en verre se moulant exactement sur le globe oculaire. Si le résultat n'est pas encore satisfaisant, il n'est pas cependant de nature à décourager d'autres tentatives.

Une autre de ses malades était atteinte d'une *anomalie fonctionnelle* rare du releveur de la paupière, affection pour laquelle M. Abadie a proposé un ingénieux traitement qu'il serait intéressant de voir appliquer.

M. Despagnet nous a présenté un cas de persistance du canal de Cloquet; MM. Dehenne, Chevallereau et Galezowski, des corps étrangers ayant plus ou moins séjourné dans l'œil. M. Galezowski a même fait construire divers instruments aimantés pour l'extraction des parcelles de métaux magnétiques implantés dans le corps vitré.

Deux cas de *buphtalmos congénital* nous ont eté amenés, l'un par M. Masselon qui a arrêté le développement exagéré du globe et rendu un peu de transparence à la cornée par une petite canule en or fixée à la région équatoriale de l'œil, l'autre par votre secrétaire général qui est arrivé à un résultat satisfaisant par une double iridectomie faite avec certaines précautions particulières. J'ai eu en outre l'occasion de vous présenter : un décollement de la rétine simulant un gliome, un cas de tumeur de la sclérotique avec retentissement sur le corps ciliaire, et au nom du docteur Reid, de Glasgow, un périmètre dont le principe est fort ingénieux.

M. Darier nous a fait part de ses essais de suspension dans les atrophies du nerf optique. Quelle que soit l'opinion que l'on ait sur ce mode de traitement, qui grâce à la grande presse a eu la vogue que l'on connaît, il ne faut pas oublier qu'appliqué hors de la surveillance médicale il a produit des accidents mortels.

Une brochure de notre président, M. Chauvel, ainsi qu'un mémoire de M. Martin (de Bordeaux) sur les relations de la myopie et de l'astigmatisme ont donné lieu à une discussion intéressante. C'est à l'avenir de décider si, comme le veut M. Martin, les con-

Digitized by Google

tractions astigmatiques du nerf ciliaire ont une part prépondérante dans le développement de la myopie, ou si au contraire l'astigmatisme, bien plus fréquent chez l'hypermétrope, n'a aucune influence sur la production du staphytlome postérieur.

Si les médicaments nouvellement introduits dans la pratique, comme la cocaïne et les divers antiseptiques nous rendent journellement d'immenses services, ils ont aussi leurs inconvénients. M. Gillet de Grandmont nous a signalé ceux du sublimé employé dans la chambre antérieure, les mêmes accidents ont été observés avec d'autres antiseptiques et à ce sujet j'ai eu l'occasion de rappeler que les combinaisons albumineuses des antiseptiques étaient infiniment moins irritantes et mieux tolérées que le produit pur. Ces observations avec de nombreux détails et expériences à l'appui ont été exposées l'an dernier par M. Lister dans une lecture faite cette année même à un congrès anglais.

M. Abadie nous a rapporté un cas de mort à la suite d'une injection de moins de 4 centigrammes de chlorhydrate de cocaïne ; la malade avait déja des accidents apoplectiformes et se trouvait par conséquent dans des conditions spéciales de susceptibilité. Aussi, chez les gens âgés et dont les centres nerveux ne sont pas dans un état d'intégrité absolue, faut-il se montrer très prudent et ne pas employer d'emblée la dose de 4 centigrammes. Ce qui ne nous empêchera pas toutefois d'avoir recours à ce merveilleux médicament dont la découverte a été pour la chirurgie oculaire une conquête des plus précieuses.

Les maladies générales, les diathèses ont souvent un retentissement oculaire qui permet de dire que si l'œil est le miroir de l'âme, il est aussi souvent celui de la santé, c'est ce que nous a montré une fois de plus M. Despagnet dans une observation de troubles de nutrition de la cornée à la suite d'une fièvre gastrique et dans son rapport sur un travail de M. Boucher relatif à une amblyopie consécutive à la rougeole. Une discussion très intéressante s'en est suivie au sujet de la physiologie du fonctionnement et des localisations cérébrales, elle a mis en évidence l'importance des lobes occipitaux comme siège du centre visuel.

Une observation très complète de *lèpre oculaire* chez une personne d'origine créole nous a été présentée par M. E. Meyer. La ressemblance absolue avec un leuco-sarcome de la cornée, avait d'abord donné lieu à une erreur de diagnostic impossible à éviter ; le développement de la maladie sur le second œil, un examen histologique et bactériologique fait sur le premier qui avait été énucléé, a permis de fixer le diagnostic, et nous avons pu grâce à l'obligeance de M. Meyer publier sur ce cas une très belle planche lithographique.

Digitized by Google

M. Valude nous a cité un cas de *restitution ad integrum d'une lésion optique* d'origine centrale ; ce serait un bien grand progrès si nous pouvions, dans les atrophies papillaires dont le pronostic est si désespérant, conserver aux malades le fonctionnement de quelques-unes des fibres nerveuses non envahies par la dégénérescence.

M. Trousseau nous a entretenu de certains troubles oculaires, migraines ophtalmiques, mydriase, asthénopie, etc. d'origine nasale qui ont disparu soit à la suite de l'ablation de petits polypes ou de cautérisations de la muqueuse.

M. Parinaud nous a relaté trois cas de *conjonctivite infectieuse* transmise des animaux à l'homme et qui, avec les apparences de la conjonctivite granuleuse avait néanmoins une marche et des symptômes spéciaux : fièvre, engorgement et suppurations ganglionnaires.

On connaît la compétence particulière de notre confrère en ce qui concerne les affections nerveuses et particulièrement l'hystérie, aussi est-ce avec un grand intérêt que nous avons tous écouté ses communications sur les paralysies et les contractures de la convergence, sur l'amblyopie hystéro-traumatique et son compte rendu du service ophtalmologique de la Salpêtrière où il a un vaste champ d'observation qu'il sait si bien utiliser. Dans ces cas si complexes, la duplicité nerveuse des sujets ne peut être déjouée que par la science, la sagacité, la rectitude de jugement de l'observateur.

Savoir si dans les traumatismes oculaires les accidents prochains ou éloignés sont dus uniquement à l'infection microbienne ou s'il convient de faire une part à la lésion elle-même, tel est le grand débat qui a occupé plusieurs de nos séances et dont vous avez entendu le dernier écho dans notre dernière séance. Si passionnante que soit pour nous la question, elle semble plutôt appartenir au domaine de la pathologie générale qu'à celui de l'ophtalmologie proprement dite. Ce ne serait du reste pas la première fois que notre science prêterait son appui à la recherche de problèmes généraux intéressant l'art médical tout entier. Dans ce grand tournoi où la plupart d'entre nous ont figuré, vous me dispenserez de prendre parti. Au point de vue théorique, la vérité est et restera probablement encore longtemps inconnue, mais quant à la pratique, il y a longtemps qu'elle s'est prononcée et qu'elle nous a démontré en même temps que la nécessité d'une antisepsie rigoureuse, le danger plus ou moins grand qui s'attache à certaines opérations et la prudence avec laquelle il convient de manœuvrer dans certaines régions oculaires.

Messieurs et chers collègues,

Quelques mois seulement après la constitution de notre Société,

Digitized by Google

nous perdions un de nos membres qui, j'en suis persuadé, serait devenu des plus actifs pour notre Société, si j'en juge par l'activité qu'il a déployée dans une autre sphère. Notre président d'alors, M. Chevallereau, a adressé ici même, à la mémoire du docteur Fieuzal, des paroles d'adieu confraternel auxquelles je n'ai rien à ajouter.

Dix confrères de province très connus par leurs travaux ont sollicité et obtenu l'honneur de devenir membres correspondants de notre Société. Que MM. Baudry, Boucher, Chibret, Dransart, Fontan, Maréchal, Martin, Motais, Terson et Vacher soient les bienvenus parmi nous. Nous comptons sur leur zèle pour imprimer un surcroît d'activité à nos travaux. Remercions également nos rapporteurs qui avec une grande régularité se sont acquittés de leur besogne, et par leurs recherches personnelles ont ajouté à l'intérêt des mémoires dont ils étaient chargés.

Encore une fois, mes chers collègues, excusez-moi d'avoir malgré la meilleure volonté si longtemps abusé de votre patience, peut-être trouverez-vous que ce compte rendu forcément incomplet malgré sa longueur n'est pas absolument inutile et qu'il peut constituer une preuve de la vitalité, de l'utilité de notre Société, et un encouragement pour nos travaux à venir.

M. Duboys de Lavigerie, trésorier, donne lecture du rapport annuel sur la situation financière de la Société.

M. Chauvel, président sortant, s'exprime en ces termes avant de quitter le fauteuil de la présidence :

Messieurs et chers collègues,

Je ne veux point quitter ce fauteuil où m'ont appelé vos suffrages, sans vous remercier encore du grand honneur que vous m'avez fait. Vous venez d'entendre le compte rendu de notre dévoué trésorier, il nous a fait connaître l'état matériel de notre Société. De son côté notre laborieux secrétaire général vous a rappelé les lectures et les discussions qui ont occupé nos séances dans le cours de l'année 1889. De ces deux côtés, matériel et scientifique, nous n'avons pas eu à nous plaindre. Nos réunions ont été suivies avec assiduité méritoire, non seulement par nous, mais par un public attentif, si nombreux parfois que notre salle de réunion suffisait difficilement à le recevoir. Si nous n'avons pas vu s'accroître le chiffre de nos titulaires, au moins avons-nous eu cette consolation de ne compter aucun mort et de voir augmenter peu à peu le nombre de nos correspondants.

En somme, le bilan moral de notre Société naissante n'a rien que de satisfaisant. Il dépend de nous, mes chers collègues, de nous seuls, qu'il devienne meilleur encore. Apportons ici les faits

Digitized by Google

intéressants que nous observons chaque jour, réservons à notre Compagnie la primeur de nos découvertes, sachons éloigner de nos communications comme de nos discussions tout ce qui n'est pas uniquement scientifique, gardons les uns vis-à-vis des autres l'urbanité qui fait les relations agréables, et notre Société verra croître chaque jour son renom et sa prospérité. C'est le vœu que forme pour elle son président de 1889.

M. Chauvel cède ensuite la place au bureau pour 1890.

M. Parinaud, président pour 1890, prononce l'allocution suivante :

Messieurs et chers collègues,

Je suis profondément touché de l'honneur que vous m'avez fait en m'appelant à la présidence de la Société d'ophtalmologie et je vous en remercie sincèrement. Cet honneur me rend d'autant plus confus que d'anciens maîtres, qui siègent parmi nous, en eussent été beaucoup plus dignes. Mais notre Société a surtout été créée dans le but de grouper la nouvelle génération d'oculistes parmi lesquels je suis déjà un vétéran. C'est là, sans doute, ce qui explique votre choix.

A cette phalange chaque jour plus nombreuse de jeunes ophtalmologistes incombe le devoir et revient l'honneur de continuer l'œuvre de nos prédécesseurs et de nos maîtres. Cette œuvre, Messieurs, vous la connaissez et vous savez qu'elle n'est pas sans gloire. Vous savez que l'ophtalmologie française où figurent les noms de Sichel, de Desmarres, de Giraud-Teulon, sans parler des maîtres vivants, a pris naissance et s'est développée presque exclusivement par l'initiative privée.

Dans le mouvement scientifique qui s'est produit vers le milieu de ce siècle, sous l'impulsion d'Helmholtz, de Donders et de de Græfe, si la France a su garder son rang et conserver avec honneur les traditions de notre science, il est connu de tous que le mérite n'en revient pas à l'Université.

Si actuellement Paris et toutes les villes de France ont des oculistes de valeur, c'est surtout grâce à l'enseignement libre.

Si des malades qui se chiffrent par centaines de mille, reçoivent dans nos cliniques des soins gratuits, au vrai sens du mot, car les contribuables n'ont pas à supporter la charge de cette bienfaisance, c'est à l'initiative privée qu'on le doit.

Ce double résultat, scientifique et humanitaire, mérite d'autant mieux d'être signalé, que notre pays n'est pas précisément celui où l'initiative privée trouve le plus d'encouragement.

A côté de l'ophtalmologie libre existe maintenant une ophtalmologie officielle. Notre patriotisme ne peut que s'en réjouir et loin

Digitized by Google

de voir son développement d'un œil jaloux, vous avez, ici comme ailleurs, témoigné de votre déférence pour ses représentants en les honorant de vos suffrages. Mon honorable prédécesseur occupe dignement la première chaire qui, à Paris, ait été créée pour notre spécialité et je me plais à rappeler que cet honneur revient à l'École du Val-de-Grâce.

Après avoir été longtemps en France l'objet d'une certaine indifférence, l'ophtalmologie est donc actuellement en pleine prospérité, mais il faut qu'à cette prospérité matérielle réponde un développement scientifique. Votre Société a pour but d'y contribuer et elle a déjà montré qu'elle ne faillirait pas à sa tâche. Elle a aussi, comme l'indiquent ses statuts, un but moral. Elle doit développer chez ses membres des rapports de bonne confraternité et entretenir chez eux le sentiment de dignité professionnelle que la lutte pour l'existence, aujourd'hui si ardente, tend à obscurcir dans toutes les branches de la vie sociale.

Ne perdons pas de vue, Messieurs, cette double mission et travaillons ensemble à faire prospérer et à faire estimer la Société d'ophtalmologie.

M. LE SECRÉTAIRE GÉNÉRAL donne lecture des lettres de candidature de M. Javal à une place de membre titulaire, de M. Leplat (de Liège) à une place de membre correspondant étranger.

A l'appui de sa candidature M. Javal a adressé un mémoire « *sur un cas de guérison d'un strabisme convergent myopique* » renvoyé à une commission composée de MM. Abadie, Delens, Parent rapporteur.

M. LEPLAT a fait présenter un instrument avec explications sur son emploi, destiné *à déterminer l'axe des verres cylindriques* (*aximètre*), renvoyé à une commission composée de MM. Belliard, Kalt et Valude rapporteur.

M. GUTIEREZ-PONCE. — **Paréste du muscle** *Rectus oculi externus*, **chez un malade affecté d'otite chronique.** — J'ai soigné dernièrement un petit malade dont l'affection me semble offrir un certain intérêt. Il s'agit d'un garçon agé de treize ans qui souffre depuis quelques mois d'une otite chronique survenue à la suite d'une attaque de fièvre scarlatine. Il est pâle, très anémique, mais je ne crois pas qu'il soit syphilitique, ni scrofuleux. Il n'est pas, non plus, rhumatisant.

Le 14 octobre dernier sa mère l'amène à ma consultation. Quelques jours auparavant, il avait fait une chute sur l'occiput, et dès le lendemain de cet accident, il voyait double. Je l'examine et je constate qu'il donne à sa face une direction oblique, en la faisant tourner à droite. L'œil du même côté est porté en convergence. En faisant fixer cet œil, son congénère subit une déviation secon-

Digitized by Google

daire plus forte que ne l'était la déviation primaire. Je place au devant de l'œil gauche du malade un verre rouge et je lui fais fixer une flamme de bougie à une distance d'environ 5 mètres. Dans cette position, en regardant directement le long de la ligne médiane, il accuse une diplopie homonyme. Les doubles images sont écartées d'environ 50 centimètres ; leur écartement augmente à mesure que je fais mouvoir la bougie dans la direction de l'œil droit. La diplopie est corrigée par un fort prisme à sommet dirigé vers le nez. Bref, je me trouve en présence d'un strabisme paralytique dû à une lésion de la sixième paire droite.

L'otorrhée existe également du côté droit.

Je dois faire remarquer que l'acuité visuelle était parfaite des deux côtés, et que seul le champ de fixation avait subi le rétrécissement caractéristique que l'on observe habituellement en pareil cas.

Il était juste de se demander si le traumatisme n'aurait pu, à lui seul, causer cet accident. Heiberg a rapporté, en effet, en 1873, l'observation d'un malade qui avait fait une chute sur l'occiput, avec paralysie consécutive de l'oculo-moteur externe. Ainsi, quoique dans le cas qui nous occupe, il n'existât aucun symptôme indiquant un trouble circulatoire des centres nerveux, ni aucun signe de fracture de la base du crâne ou d'une altération anatomique du tissu encéphalique, j'ai cru prudent de prescrire le repos et une légère médication dérivative.

Quelques jours, plus tard, j'ai commencé à administrer au malade l'iodure de potassium, en lui conseillant en même temps, des frictions stimulantes sur la tempe et le front.

Avec ce traitement, l'état du petit malade n'a fait que s'aggraver.

En songeant aux rapports intimes qu'affecte la sixième paire avec le rocher, contre lequel, ainsi que l'a fait remarquer M. le professeur Panas, le nerf se trouve étroitement fixé par la dure-mère, sans autre séparation que le périoste, je me suis demandé si l'otite dont souffrait ce garçon n'aurait pas créé, pour ainsi dire, dans la fosse cérébrale moyenne, un *locus minoris resistentiæ*, d'où la production, après le traumatisme, d'un exsudat, voire même d'une légère hémorragie, qui exercerait une compression sur le tronc du nerf dans son trajet, à la base du crâne. J'avais, à ce moment-là, présent à l'esprit un cas malheureux, dont j'avais été témoin, d'encéphalo-méningite par propagation aux méninges d'une otite externe à travers la mince lamelle osseuse qui constitue la paroi cranienne du conduit auditif externe. J'ai pensé que cette même voie se trouvait tout indiquée pour combattre le mal, et j'ai adressé mon malade à la clinique de notre excellent collègue,

Digitized by Google

le docteur Boucheron, en le priant de vouloir bien lui prescrire un traitement pour l'oreille. J'ai revu mon malade trois jours après qu'il avait commencé à suivre les applications que lui avait conseillées notre confrère, et je fus étonné de l'amélioration qui s'était produite en si peu de temps. L'écartement des images, dans le regard en avant, mesurait à peine 10 centimètres. Les mouvements du globe de l'œil droit en dehors étaient beaucoup moins restreints, et la diplopie pouvait être corrigée par un prisme plus faible qu'auparavant.

J'ai réussi à vaincre la répugnance de la mère pour l'électricité, et tout en lui conseillant de ne pas négliger le traitement de l'oreille, j'ai fait au malade, pendant 4 minutes l'application du courant constant (8 couples), en plaçant l'anode sur le front et la cathode sur les paupières fermées. Après une deuxième séance d'électrisation, la diplopie avait disparu, et le muscle avait repris sa motilité normale.

Cette observation nous montre, je crois, Messieurs, que si l'on peut parfois combattre avec succès certaines affections oculaires en soignant simultanément les fosses nasales, il est de même utile de s'adresser au conduit auditif quand l'oreille est le siège d'une inflammation pouvant compromettre l'intégrité des fonctions des nerfs du voisinage qui se portent à l'orbite.

Prochainement j'aurai l'honneur de vous dire comment, dans un autre cas, j'ai su faire cesser une photophobie intense, en faisant pénétrer des vapeurs anesthésiques dans l'oreille.

M. Chevallereau. M. Guttierez-Ponce dit que dans un cas on a observé une paralysie traumatique du nerf moteur oculaire externe. Les paralysies traumatiques des nerfs de la 3e ou de la 6e paire ont été observées non pas dans un cas, mais dans un assez grand nombre ; mais un point commun à toutes les paralysies traumatiques, c'est leur état stationnaire, l'absence de guérison. Je crois donc que dans le cas actuel il s'agit non d'une paralysie traumatique mais d'une paralysie en rapport avec l'otite, comme le croit M. Guttierez-Ponce.

M. Chibret. — **Exophtalmie avec subluxation du globe en bas dans le mouvement d'abaissement du globe.** — Mlle Rocher, 8 ans, Royat, 3 décembre 1889.

Début 6 mois. Suite de coqueluche et peut-être de coup.

Au début l'œil s'est luxé brusquement et a dû être rentré par l'enfant. Cette luxation s'est produite comme l'enfant se baissai pour ramasser un objet. A eu de la diplopie.

A l'examen, légère exophtalmie, léger ptosis, pas de diplopie.

La luxation se produit sous mes yeux, à volonté, par l'abaissement du regard ; l'œil rentre spontanément ou par une légère

Digitized by Google

compression exercée avec le doigt. Il sort, se luxe au moindre mouvement brusque ou lent d'abaissement du regard.

Pas de tumeur sensible à l'exploration digitale.

On ordonne la compression avec un tampon de ouate et une bande caoutchouc.

28 décembre 1889. La luxation ne se reproduit plus dans le mouvement d'abaissement du regard même plusieurs fois répété. Moins d'exophtalmie.

Le père, pharmacien, m'apprend qu'il y a un an l'enfant a eu un kyste graisseux au niveau de l'insertion du deltoïde gauche et que cette tumeur a disparu spontanément.

M. Parent. — Craignant d'avoir mal entendu le commencement de l'observation de M. Chibret, je lui demanderai si la luxation du globe oculaire est survenue brusquement sans exophtalmie préalable, ayant duré un certain temps.

D'un autre côté, il serait intéressant de savoir si les fonctions musculaires étaient intactes, ou jusqu'à quel point certains muscles avaient leur excursion limitée, car il est difficile d'admettre une luxation brusque et récidivante du globe oculaire avec intégrité des muscles.

M. Delens. — M. Chibret nous a dit que l'enfant avait eu la coqueluche. Ne l'avait-il pas encore? et n'est-ce point sous les efforts de la toux que l'exophtalmie se produisait? M. Chibret n'a-t-il jamais constaté de l'emphysème palpébral?

M. Parinaud. — Il me semble que l'exophtalmie s'étant produite brusquement, il n'est pas possible d'admettre une autre étiologie que l'emphysème ou une hémorragie.

M. Gorecki. — Je crois que le mot de luxation est improprement appliqué à cette forme de protrusion du globe dont nous parle M. Chibret à qui je demanderai en outre si l'œil était dévié à droite ou à gauche.

M. Kalt. — Ne pourrait-on pas admettre la production d'un hematome spontané de l'orbite sous l'influence de la toux? N'y avait-il pas d'ecchymoses conjonctivales? J'ai vu à l'Hôtel-Dieu un cas d'hematome subit de l'orbite chez une jeune fille, suivi d'exophtalmie, mais il est vrai d'ajouter que l'œil rentrait dans l'orbite à la moindre pression.

M. Chibret. — Pour répondre aux différentes questions qui viennent de m'être adressées je ne puis que m'étonner avec ceux qui s'étonnent. Je ne croirais pas à la subluxation si elle ne s'était reproduite à plusieurs reprises sous mes yeux. Quand je dis subluxation je ne dis pas luxation complète avec paraphimosis palpébral. Il n'y avait que luxation partielle, incomplète de l'œil vers le bas, dans le mouvement du regard en bas; la paupière con-

Digitized by Google

tinuait à recouvrir partiellement le globe. Cette subluxation était évidente, même pour un œil non exercé, à ce point que pour l'enfant, ses parents, son entourage, l'œil *tombait* et était *rentré*.

M. Galezowski. — **De l'épithelioma cornéen et de son traitement.** — Permettez-moi, mes chers confrères, de vous entretenir d'une affection qui certainement n'est pas trop fréquente, mais qui par cette même raison présente certaine difficulté dans son traitement. Je veux justement vous parler de l'épithelioma de la cornée. Cette affection apparaît sous des formes les plus variées, mais cette variété d'apparence n'indique nullement la nature différente de la lésion elle-même; tout au contraire, elle est toujours caractérisée par les mêmes symptômes fonctionnels, par la marche plus ou moins identique, et il n'y a de varié que la forme, le degré et la période de son évolution ainsi que le point de son départ.

Examinons successivement chacun de ces points, et voyons ce qu'il y a de particulier, propre à influencer son évolution.

1° *Période du début.* — La maladie peut se rencontrer presque à tout âge, mais généralement elle est du domaine de l'âge mûr, entre trente et quarante ans. C'est à cette époque que l'on voit apparaître une rougeur périkératique bien circonscrite, rougeur semblable à celle qui accompagne une phlyctène. Il existe aussi une légère inégalité de la surface près du bord cornéen. Avec cela, pas de douleurs, à peine existe-t-il de temps en temps un léger suintement ou un larmoiement. La durée trop longue du mal, l'âge de l'individu et les stases veineuses au voisinage de la petite ulcération, doivent faire penser à l'existence de cette tumeur, qui envahira peu à peu la cornée et la rendra trouble au voisinage.

2° *Localisation de la maladie à la surface.* — C'est dans l'épithélium péricornéen que la maladie prend sa naissance, et c'est dans cette même couche épithéliale qu'elle s'étend, se développe et se maintient pendant des mois et des années, sans dépasser la membrane de Bowmann et sans envahir ainsi la substance propre de la cornée. Peu à peu elle s'étend de proche en proche dans la couche épithéliale, elle forme une tumeur saillante, bourgeonnante et vasculaire. J'ai vu ces épithéliomas, rester six mois, un an ou deux à la surface, s'étendre toujours à la même surface et laisser les couches propres de la cornée complètement intactes.

3° *Bourgeonnement charnu superficiel.* — Pour que la maladie se maintienne dans la couche épithéliale de la cornée, il faut qu'elle gagne en épaisseur; c'est ce qui a lieu, en effet. Nous voyons la tumeur devenir bosselée, saillante, inégale, par places ulcérées, et se recouvrir d'une certaine exsudation blanchâtre ou blanc grisâtre, ce qui n'est que la conséquence de l'action chimique

Digitized by Google

de la sécrétion lacrymale, et du liquide sécrété par les glandes conjonctivales sur l'épithelium désorganisé par le cancroïde.

L'air extérieur a aussi son influence sur les désorganisations; peu à peu la tumeur gagne d'intensité, envahit la surface, et devient une cause persistante d'irritation et de gonflement des paupières. La tumeur, qui paraît saillante à la surface, devient dense, bourgeonnante; elle blanchit par place, et devient rouge, vasculaire et charnue dans d'autres parties. Par places la tumeur est saillante, et limitée nettement par certains de ses bords; de plus, ce qui est le plus caractéristique dans ces petites tumeurs, ce sont des saillies inégales recouvertes par ci et par là de grosses veines et de nombreuses artériolles très fines.

4° *Propagation de la maladie le long des vaisseaux.* — Il est un fait digne de la plus haute attention des praticiens, c'est que les tumeurs épithéliales situées au bord de la cornée, sont en apparence très superficielles et doivent se guérir avec la plus grande facilité. Néanmoins, les expériences journalières nous démontrent qu'il n'en est point ainsi, et qu'une tumeur, en apparence complètement bénigne, et bien circonscrite, une fois enlevée à l'aide d'un bistouri, et cicatrisée, réapparaît de nouveau au bout de quelque temps et avec des symptômes bien plus malins, et s'étendant très rapidement à la surface de l'œil et de la cornée pour y constituer une tumeur de second ordre, bien plus rapidement développée et se propageant de proche en proche à la surface de l'œil, pour y occuper une surface très grande et susceptible de compromettre en très peu de temps l'existence même du globe de l'œil tout entier.

Le développement de la tumeur le long des vaisseaux, est un fait constant; elle se propage, se multiplie, et s'étend de proche en proche, pour aller envahir successivement des couches de la cornée plus profondes et atteindre successivement toute l'épaisseur du tissu cornéen, jusqu'au moment où la désorganisation de la partie transparente de la cornée devient de plus en plus accentuée, et atteint successivement toutes les couches, et entraîne sa complète désorganisation, avec perforation et hernie de l'iris de la membrane Descemet.

C'est dans le trajet d'un ou de deux vaisseaux principaux, qui s'étendent le long de la tumeur, que le mal se propage et se développe. Peu à peu, le mal envahit de proche en proche toute l'épaisseur de la membrane transparente de l'œil, elle gagne en même temps en étendue, et si on ne parvient pas à détruire le mal à sa naissance, peu à peu, il gagnera et se propagera le long du globe oculaire, le long du tissu cornéen, et amènera la désorganisation complète et totale de la membrane et du globe oculaire lui-même.

Digitized by Google

5° *Désorganisation de la partie périphérique de la cornée.* — L'altération de la nutrition de la membrane transparente de l'œil amène peu à peu un épaississement de son tissu, une hypertrophie de la couche épithéliale, avec une désorganisation de tissu cellulaire interlamellaire, qui amène peu à peu une opacification de son tissu, avec une hypertrophie des éléments fibrillaires.

Mais quel est le rôle de cette hypertrophie de tissu interstitiel cornéen, et comment se produit-elle cette modification du tissu? Il est excessivement difficile de le comprendre, car il y a là un processus morbide, fibrillaire, particulier, tout spécial, et qui se propage de proche en proche, pour aller se porter au delà de l'origine de la génération du mal. C'est dans le point de germination de la maladie que siège l'origine du mal, et c'est contre ce point originaire qu'il faut absolument agir; partout ailleurs on ne trouvera pas de cellules migratrices, cellules originaires de l'épithélioma; il n'y a que dans ce point unique et isolé, que la maladie prend naissance, et en se propageant, fait renaître le mal avec une plus grande énergie qu'auparavant. C'est pourquoi, il faut chercher à localiser et à circonscrire le mal, dans son point d'évolution. C'est là qu'il faut l'attaquer de préférence, enlever ses parties essentielles, les détruire en les disséquant, ou en les cautérisant et détruisant au moyen d'un galvano-cautère. Il faut en détruisant le mal à son origine, non seulement attaquer les racines de la tumeur, mais il faut dépasser de beaucoup ses limites apparentes, détruire tous les tissus voisins sur une très grande profondeur, et détruire en même temps les parties voisines de celles qui sont envahies par la tumeur. En attaquant successivement tous les tissus de voisinage, ainsi que ceux qui ont été envahis dès le début par le mal, on parviendra à prévenir les rechutes, et on sauvera l'œil affecté.

L'observation suivante peut vous servir d'exemple le plus frappant et le plus remarquable; je la reproduis ici en entier.

Observation. — Monsieur Pedro V..., agé de quarante deux ans est venu à Paris pour se faire opérer de l'œil droit d'une tumeur, épithéliomateuse, située sur la partie interne de la cornée droite, et qui s'étend d'une manière très sensible sur la partie interne du globe. Cette tumeur est grande comme trois graines de chenevis, accumulées l'une près de l'autre, envahissant l'angle interne de la cornée, et s'étendant jusqu'à la racine du muscle droit interne. Cette affection ne fait pas souffrir beaucoup le malade, ce n'est qu'à de rares intervalles qu'il éprouve de très forts élancements et un larmoiement qui persiste habituellement plusieurs jours consécutifs.

Habitant la Colombie, il s'y est fait opérer de cette grosseur pour la première fois, il y a quatre ans. La tumeur a été très bien

Digitized by Google

enlevée avec un bistouri, mais elle est revenue au bout de quelques mois. On lui avait pratiqué une seconde fois la même opération deux ans après au bistouri, et on cautérisa la plaie avec la pierre infernale, mais le mal revint comme par le passé. Au mois d'octobre dernier, j'ai extrait la tumeur, d'abord avec le bistouri, puis immédiatement après j'ai cautérisé avec le galvano-cautère les parties altérées de la cornée, et jai fait une transplantation des lambeaux conjonctivaux pour couvrir la plaie : le lambeau inférieur, je l'ai attaché en haut de la plaie, et le lambeau supérieur je l'ai fixé en bas. Cette opération a été suivie d'une guérison complète après six semaines de traitement et sans la moindre récidive.

M. Valude. — Ce travail de M. Galezowski constitue une étude très complète de la question intéressante de l'épithelioma du limbe scléro-cornéen. Les détails n'en sont pas nouveaux du reste et il est bien connu que ce genre de tumeur offre une tendance maligne aux récidives. De même le traitement par le feu est très ancien. Depuis que je suis la pratique des autres et que j'exerce moi-même, j'ai vu enlever et enlevé moi-même beaucoup de ces tumeurs et jamais autrement qu'en employant le thermo ou le galvano-cautère.

Ce qui est moins connu c'est cette altération anatomique, ce processus fibrillaire de la cornée, dont parle M. Galezowski sans s'y étendre, ce qui serait pourtant le point intéressant de son travail. A-t-il une étude histologique et anatomique étudiée et vue à nous présenter pour nous faire comprendre, en termes moins vagues, le mode d'envahissement de la cornée?

M. Guttierez-Ponce. — Dans l'observation de M. Galezowski il s'agit d'un de mes amis que j'ai vu hier et j'ai pu constater sa complète guérison.

M. Duboys de Lavigerie. — J'ai publié avec mon confrère M. Caudron un cas de ce genre où l'opération fut faite avec le bistouri, avec cautérisation ensuite de la surface au nitrate d'argent et jamais il n'y a eu de récidive.

M. Gorecki. — Y avait-il engorgement du ganglion prœauriculaire?

M. Galezowski. — Il n'y avait pas d'engorgement ganglionaire. Je pense bien qu'il y a des cas opérés au bistouri qui ne récidivent pas, mais ces cas sont beaucoup plus rares que si l'on opère au galvano-cautère. Je regrette de ne pouvoir donner à M. Valude les renseignements histologiques qu'il demande, mais la tumeur est au Collège de France pour être l'objet d'un examen qui sera plus tard le sujet d'une nouvelle communication.

M. Valude se plaint que je n'apporte ici rien de nouveau. Pense-

Digitized by Google

t-il donc qu'il ne faille toujours apporter que des nouveautés? Et ne croit-il pas qu'il vaille mieux vous donner les heureux résultats obtenus par de vieilles méthodes, tombées en désuétude ou mal appliquées, que de vous entretenir de traitements nouveaux mal étudiés qui, par les mauvais effets qu'ils produisent, tombent dans l'oubli quelques jours après?

M. Chibret. — Je ne crois pas que le thermo-cautère mette complètement à l'abri des récidives. J'ai dû enlever un œil qui avait vu deux fois la tumeur se reproduire malgré deux opérations, la première au bistouri, la seconde au thermo-cautère, dont l'action est cependant beaucoup plus énergique que celle du galvano-cautère.

M. Galezowski. — Je ne dis point que les récidives ne puissent jamais se produire après l'opération ignée, j'ai voulu simplement mettre en parallèle l'opération sanglante et l'opération par le feu et prétends que cette dernière est beaucoup plus avantageuse.

M. Gorecki. — **Manifestations oculaires de l'influenza.** — L'épidémie que nous subissons et qui me paraît devoir être rapprochée des intoxications générales, a donné lieu à quelques manifestations oculaires qui n'ont pas été toutes signalées. C'est ainsi que j'ai observé deux malades qui, après avoir subi la forme nerveuse de la maladie ont été pris : d'amblyopie, diminution de l'accommodation, parésie de la convergence. Chez l'un d'eux il y avait en outre de la dyschromatopsie, alors que par son métier même il était très apte à distinguer les couleurs.

Je dois ajouter cependant que ces deux malades étaient fumeurs, mais sans aucune exagération.

M. Duboys de Lavigerie. — Je n'ai pas observé des cas semblables à ceux dont vient de nous parler M. Gorecki, mais j'ai vu des malades atteints de douleurs très intenses de l'œil, douleurs analogues à celles du glaucome.

M. Valude. — De deux malades que j'ai vus après l'influenza, l'un présentait un herpès cornéen et un bouquet de vésicules d'herpès à l'aile du nez; c'était le type de l'herpès fébrile critique.

L'autre se rapprochant plutôt du malade dont l'histoire vient d'être rapportée par M. Gorecki avait vu se développer quelques jours après la disparition des symptômes de l'influenza une paralysie complète du droit externe droit avec diplopie dans le regard à droite.

M. Parent. — J'ai eu l'*influenza* sous la forme de *migraine ophtalmique;* d'ailleurs je crois que cette forme a été assez fréquente et accompagnée de troubles gastro-intestinaux. Je demanderai à M. Gorecki si son malade, avant les troubles oculaires,

Digitized by Google

n'avait pas pris de médication, sulfate de quinine, antipyrine, à laquelle on pourrait rattacher ces troubles.

M. Gorecki. — Mon malade n'avait pris qu'une purgation. Depuis quinze jours la paralysie de la convergence va en augmentant. Je n'ai pas parlé des douleurs oculaires du début de la maladie parce que tout le monde les a observées et qu'elles ont été indiquées, les troubles que je signale, sous toutes réserves, pouvant bien être consécutifs à cette migraine ophtalmique du début. Je ne puis les attribuer à l'antipyrine, car un au moins de mes malades n'en avait pas pris.

M. Vignes. — J'ai observé sur moi-même les troubles signalés par M. Duboys. Je suis d'ailleurs un migraineux et les douleurs que j'ai éprouvées ne différaient en rien de celles que je ressens pendant les accès qui se produisent en d'autres temps.

M. Galezowski. — J'ai vu ces mêmes faits migraineux, mais avec cette particularité qu'ils n'existaient d'abord que d'un seul côté de la face d'où ils disparaissaient à un moment donné pour gagner le côté opposé. J'ai également remarqué que le sulfate de quinine, même à dose élevée, n'avait sur eux aucune action, tandis que l'antipyrine les guérissait.

M. Guttierez-Ponce. — J'ai été atteint par cette forme hemicranienne. Après plusieurs jours d'emploi du sulfate de quinine sans aucun résultat, j'ai été guéri par l'antipyrine.

M. Chevallereau. — Un imprimeur, que j'ai soigné a eu, à la suite de l'influenza, une micropsie telle, que tous les caractères lui paraissaient plus petits qu'ils n'étaient en réalité.

(*La séance est levée.*)

BIBLIOGRAPHIE

ET REVUE DES JOURNAUX

Analyse de 90 cas de glaucome chronique simple. *An analysis of ninety cases of simple chronic glaucoma,* par S. Bull, de New-York (*N. Y. Medical Journal,* 10 août 1889). — L'auteur arrive aux conclusions suivantes :

1. Priestley Smith s'exprime ainsi en ce qui concerne les indications d'opération dans le glaucome chronique simple : « Dans tous les cas, il y a une lourde responsabilité à conseiller une opération et on ne doit sous aucun prétexte l'entreprendre, sans avoir fait

Digitized by Google

connaître complètement au malade ou à ses amis qu'il y a d'un côté certitude presque complète de cécité et que d'un autre côté l'opération ne donne pas des résultats certains.

En ce qui concerne l'âge du malade, un chirurgien prudent s'abstiendra d'opérer, à moins que le malade ne réclame la seule chance possible quelle qu'elle soit; car le bénéfice n'est jamais grand et l'opération peut donner à la maladie une marche douloureuse et plus rapide. En prenant ces précautions, il semble de notre devoir d'opérer dans les cas de glaucome chronique progressif, et le plus tôt ne sera que le mieux.

2. Si la maladie dans un cas donné semble être stationnaire et encore dans la première période, s'il est possible d'examiner la vision et le champ visuel à des intervalles rapprochés, il est permis de retarder l'opération; cependant on fera instiller tous les jours une faible solution d'ésérine ou de pilocarpine, simplement pour contrôler la marche de la maladie. Les malades seront examinés souvent, on prendra soigneusement l'acuité visuelle et le champ visuel.

3. Si la maladie existe dans les deux yeux avec une vision utile dans les deux, on opérera sans délai l'œil le plus malade et le chirurgien sera guidé dans le traitement à faire suivre à l'autre œil par les résultats obtenus sur le premier.

4. Pour assurer le meilleur résultat, l'incision sera faite juste dans la sclérotique, avec un étroit couteau à cataracte ou un long couteau lancéolaire; l'on incisera soigneusement et l'on détachera de ses insertions le segment entier de l'iris d'un bout de l'incision à l'autre.

5. L'iridectomie la plus soigneusement faite, même par des chirurgiens habiles, est quelquefois suivie d'une perte rapide, quelquefois partielle, mais quelquefois totale de la vision qui restait encore.

6. Dans la majorité des cas cependant l'opération peut donner un résultat heureux, surtout si elle est faite de bonne heure; mais même dans ces cas la conservation de la vision existante n'est pas certaine.

7. Dans la plus grande majorité des cas, peut-être 80 p. 100, la maladie envahit tôt ou tard le second œil. L'étude sérieuse des observations ne permet pas de dire certainement combien de temps le second œil sera à l'abri d'une attaque.

8. Si le malade est âgé et affaibli, avec un œil encore sain un an ou plus après le début de la maladie sur l'autre œil, il est prudent d'éviter toute opération sur l'œil atteint, car il est probable que l'œil sain le restera jusqu'à la fin des jours du malade.

9. Le champ visuel n'est pas un guide constant, soit pour juger

Digitized by Google

des progrès de la maladie, soit pour décider le moment d'opérer.

10. L'acuité visuelle n'est pas en relation constante avec le succès ou l'insuccès de l'opération.

11. La chambre antérieure est habituellement étroite, parfois tout à fait absente, mais souvent elle paraît avoir la profondeur normale. L'état de la chambre antérieure ne peut faire préjuger en rien de l'état de la vision, ou du champ visuel, ni donner aucune indication pour le pronostic.

12. L'aspect et la mobilité de l'iris semblent avoir quelque influence sur le diagnostic. Nettleship est d'avis que dans les cas où l'iris réagit rapidement sous l'action de l'éserine l'opération sera un succès. L'auteur n'est pas aussi affirmatif, cependant, dans les cas où l'éserine faisait contracter rapidement la pupille, l'acuité visuelle était à peu près bonne et le champ visuel n'était pas très restreint.

13. La profondeur de l'excavation et la couleur de la papille optique ne paraissent pas être en relation étroite avec la diminution de l'acuité visuelle ou du champ visuel, et elles ne peuvent pas servir à établir le pronostic, ni faire préjuger des effets de l'opération sur les progrès de la maladie.

14. La tension intra-oculaire ne peut pas servir de guide pour indiquer le moment d'opérer. Elle peut être normale, augmentée ou même diminuée, et elle ne paraît pas être en rapport constant avec l'acuité visuelle ou l'état du champ visuel. Cependant le maintien d'une forte pression, sans période de diminution, indique la nécessité d'opérer, surtout si la tension est continuellement au-dessus de la normale.

15. La santé et l'âge du malade exercent une influence marquée sur les effets de l'opération, et toute évidence de sénilité est certainement défavorable à l'opération.

Dr Belliard.

Extraction de la cataracte sans iridectomie. *Extraction of cataract without iridectomy*, par S. Bull, de New-York (*N. Y. Medical Journal*, 2 *novembre* 1889). — L'auteur donne les résultats de cent opérations de cataracte sans iridectomie et compare les deux méthodes d'extraction avec ou sans iridectomie.

Avantages de l'extraction simple sans iridectomie :

1. Elle conserve à l'œil son apparence normale, une pupille ronde, centrale et mobile.

2. L'acuité visuelle, toutes choses égales d'ailleurs, est plus grande que dans l'ancienne opération.

3. La vision excentrique et l'orientation sont bien meilleures.

Digitized by Google

4. Les débris capsulaires ne sont pas aussi souvent pris dans la plaie cornéenne où ils agissent comme corps étrangers irritants.

5. Les opérations secondaires ne sont probablement pas aussi souvent nécessaires qu'après l'ancienne opération.

Désavantages de l'extraction simple sans iridectomie :

1. La technique de l'opération est décidément plus difficile. La section cornéenne doit être plus large pour faciliter la sortie du cristallin pour laquelle l'iris est un obstacle. La section cornéenne doit être faite rapidement pour éviter que l'iris ne vienne se présenter au devant le couteau et ne soit excisé. Il est beaucoup plus difficile de nettoyer le champ pupillaire et la chambre postérieure qu'après l'ancienne opération.

2. Les synéchies postérieures, les hernies secondaires de l'iris et les enclavements sont plus fréquents.

3. L'opération n'est pas applicable à tous les cas, mais cette dernière objection s'applique à toutes les opérations.

L'auteur formule ainsi qu'il suit les indications de l'iridectomie dans l'extraction de la cataracte;

1. Lorsque, avec un corps vitré fluide et une zonule rompue, le cristallin a plus de tendance à tomber dans le corps vitré qu'à se présenter à la plaie.

2. Une plaie cornéenne trop petite avec hernie de l'iris.

3. La meurtrissure de l'iris pendant l'opération.

4. Un sphincter iridien raide et non dilatable.

5. Une hernie irréductible de l'iris après la terminaison de l'opération.

Dr Belliard.

Nerfs de l'oeil. — M. Laborde a fait de nouvelles expériences qu'il a communiquées à la Société de biologie et qui confirment l'exactitude des anciennes recherches de Flourens sur les relations qui existent entre l'innervation de l'iris et les tubercules quadrijumeaux. On a récemment affirmé en Allemagne que les tubercules quadrijumeaux étaient sans influence sur les mouvements de l'iris, les expériences de Knolh et de Gudden ont été certainement mal faites. C'est au corps géniculé interne qu'ils attribuent bien à tort l'origine des nerfs de l'iris.

Dr E. Rolland.

L'hygiène de la vue dans les écoles et collèges de France. — M. Motais (d'Angers) (Académie de médecine, séance du 19 nov. 1889) fait remarquer que si l'on a pu conclure à l'influence des études scolaires sur la myopie en Allemagne, en Suisse, etc., en

Digitized by Google

France les enquêtes n'ont pas été suffisantes pour élucider ce point. L'auteur a examiné à cet égard près de 3,000 élèves dans le centre-ouest de la France :

En rhétorique et en philosophie, 35 0/0 de myopes ;

En troisième, 17 0/0 ;

Dans la classe inférieure, 0.

La progression est donc évidente.

L'hérédité intervient pour une part dans un certain nombre de cas.

Le quart des myopes observés ne présentaient pas de complications.

Certaines dispositions sont de nature à obvier en partie à ces accidents :

Eclairage diurne assez intense pour que la place la plus sombre soit assez éclairée (Javal).

Eclairage nocturne. Un bec de gaz avec verre pour six élèves, en attendant la lumière électrique, la plus hygiénique des lumières artificielles.

Mobilier. Pour les collèges, six types de tables à deux places ; quatre types pour les écoles primaires ; chacun de ces modèles adaptés à la table des élèves. Bancs rapprochés des tables.

Ecriture droite, corps droit, cahier droit.

Impression des livres de classe avec caractères neufs, développés en largeur, sur papier jaunâtre (Javal).

Réformes pratiques applicables aux vieux établissements.

Interruptions plus fréquentes dans les heures d'étude.

Inspection de la vue dans les collèges et écoles.

En résumé, la myopie scolaire existe en France au même degré qu'en Allemagne, et il est temps d'y apporter des moyens sérieux de réforme. (*Gazette des Hôpitaux de Toulouse.*)

Dr E. Rolland.

L'alphabet Méricant. — Le rôle de M. Méricant commence quand celui de l'oculiste est fini. M. Méricant, en effet, fait lire et fait écrire ceux auxquels l'art est impuissant à rendre la vue. Grâce à la méthode de M. Méricant, les aveugles lisent couramment avec leurs doigts des caractères en relief qui sont composés d'après un alphabet particulier, chef-d'œuvre de simplicité.

M. Méricant a perfectionné la méthode de Louis Braille. La méthode de M. Méricant permet à l'aveugle non-seulement de correspondre avec un autre aveugle ou avec une personne initiée de longue date à la méthode Braille, mais encore avec ses parents, avec ses amis, avec tous les voyants qui consacrent quelques heu-

Digitized by Google

res à son étude, et apprennent ainsi le moyen d'entrer en relations avec les aveugles, éloignés d'eux, à lire leurs lettres et à leur en écrire.

Le dévouement dont M. Méricant est si grandement pourvu ne se préoccupe pas seulement de procurer aux aveugles des moyens d'amélioration morale, des distractions intellectuelles, mais encore des moyens d'existence. M. Méricant enseigne, en effet, gratuitement, depuis 15 ans, à l'Institut des jeunes aveugles de Toulouse où il est professeur de l'atelier de tour, la fabrication d'une foule d'objets que les visiteurs de l'Exposition de Toulouse regardaient avec admiration, et dont la vente procure aux aveugles qui les ont fabriqués le pain quotidien.

Les instituteurs et les institutrices devraient être pourvus des alphabets Méricant, et en état de faire l'instruction des aveugles, comme ils le sont pour faire celle des voyants. De notre temps, tout le monde a les mêmes droits à l'instruction. Pourquoi en priver la majorité des aveugles ? Je dis la majorité, parce que je n'ignore pas qu'un petit nombre d'aveugles est appelé à fréquenter les écoles qu'on a créées pour eux.

Mais ce nombre est forcément restreint. Tous les parents des aveugles n'ont pas les ressources nécessaires pour faire les frais d'une telle éducation, ou des relations et des protections pour obtenir une bourse dans un Institut de jeunes aveugles. Partout, au contraire, il y a un instituteur, une institutrice. Je connais trop le zèle de ces fonctionnaires pour mettre un seul instant en doute que tous, laïques ou religieux, voudront s'imposer ce surcroît de travail : apprendre aux aveugles pauvres de leur commune l'alphabet Méricant, les arracher à la fainéantise ou aux mauvaises passions d'un voisin qui attend leurs premiers pas pour les conduire dans les villes, les faire mendier et tirer profit de la pitié qu'ils inspirent.

A Toulouse, j'enfonce une porte déjà ouverte [1] par M. Perroud, recteur de l'académie. Mais le *Recueil d'ophtalmologie* est lu dans le ressort de bien d'autres académies, où l'on n'a pas encore la même préoccupation de l'instruction de tous et par tous.

Dr E. Rolland.

Sur la continuité de l'épithélium pigmenté de la rétine avec les segments externes des cônes et des bâtonnets, et la valeur morphologique de cette disposition chez les vertébrés,

1. Congrès de Toulouse, 1887. — Comptes rendus, Association pour l'avancement des sciences.

Digitized by Google

par MM. Raphael Dubois et J. Renaut[1]. — D'après la manière de voir actuelle et classique des histologistes, il n'existerait entre l'épithélium pigmenté de la rétine des vertébrés et les cônes et les bâtonnets de cette même rétine que des rapports de contiguïté. Les cônes et les bâtonnets sont en effet décrits partout comme imbriqués avec les franges de l'épithélium pigmenté à la façon des doigts de deux mains que l'on introduirait dans les intervalles les uns des autres : l'extrémité du segment externe du cône ou du bâtonnet venant buter contre le corps protoplasmique de la cellule épithéliale pigmentée ; les franges de celle-ci descendant dans les intervalles des cônes et des bâtonnets jusqu'à la limitante externe de la rétine, et venant buter contre elle de la même façon, le tout sans continuité aucune entre les deux formations cône-bacillaire et pigmentaire.

Mais, en réalité, il n'en est point ainsi. Quand on fixe un œil de lamproie marine ou de caméléon, par exemple, dans la chambre humide, à l'aide des vapeurs d'acide osmique, pendant dix heures environ, les relations intimes, mais faciles à rompre, existant entre la formation cône-bacillaire et la formation pigmentaire de la rétine subsistent sur la majorité des points. Sur d'autres points, la séparation cadavérique entre les deux formations commençait seulement à s'effectuer quand le réactif a fixé net les parties en place. Il en résulte une sorte de dissociation admirablement ménagée qui permet de voir les relations existant en réalité entre les cônes, les bâtonnets, l'épithélium pigmenté et la limitante externe de la rétine.

Il devient dès lors évident : 1° que les franges des cellules pigmentées, au sein desquelles se meuvent les grains de pigment pour se lever ou s'abaisser entre les cônes et les bâtonnets[2], se poursuivent jusqu'à la limitation externe de la rétine et s'y insèrent ou plutôt se confondent avec elle par continuité de substance au point de concours; 2° que l'extrémité externe, jusqu'ici considérée comme libre, des cônes chez le caméléon, des cônes et des bâtonnets chez la lamproie, des bâtonnets chez le mouton, se continue sans démarcation avec le protoplasma ou les franges pigmentaires de l'épithélium pigmenté.

Quand l'épithélium pigmenté commence à se séparer de la ligne des cônes et des bâtonnets sous l'influence de l'état cadavérique et que les parties ont été fixées en cet état (c'est-à-dire en instance et en cours de séparation), on constate que les segments externes des

1. Note présentée à l'Académie des sciences par M. Chauveau.
2. Angelucci, *Riccerche istologische sull'epitilio retuneo dei Vertebrati* (Acad. R. dei Lincei, 1877-1878).

Digitized by Google

cônes ou des bâtonnets s'étirent comme une substance ductile entre leur insertion à l'épithélium pigmenté et leur insertion au segment interne. Un peu plus loin, ils se rompent par le travers à diverses hauteurs; et l'épithélium pigmenté emporte leurs fragments adhérents, ou plutôt continus, à la substance protoplasmique de ses cellules ou des franges pigmentaire de celles-ci.

Donc, tout en réservant ici la question de signification histogénétique du segment externe des cônes longs ou des bâtonnets de la rétine des vertébrés, on peut affirmer que ce segment externe est, dans la rétine adulte, continu avec la cellule pigmentée correspondante, fait corps avec elle, et peut en être considéré comme une expansion. Que cette dépendance entre les deux soit primitive ou acquise par le développement, il importe peu pour le point de vue spécial où nous nous plaçons, et nous ferons même soigneusement remarquer que nous n'entendons pas préjuger ici la question.

II. Dans une récente communication[1], l'un de nous a exposé une nouvelle théorie du mécanisme des sensations lumineuses chez certains invertébrés (tels que *Pholas dactylus*). La fonction s'exerce, chez ces animaux, au moyen d'un élément particulier, l'*élément photomusculaire*, composé de deux segments distincts mais *continus* entre eux : le *segment pigmentaire*, formé par une cellule ectodermique pigmentée et sensible à la lumière, et le *segment musculaire*, donnant à l'animal, par une contraction, le signal de l'impression reçue.

Or, nous venons de voir que, dans la rétine des vertébrés, la cellule de l'épithelium pigmenté, dont la sensibilité à la lumière est hors de conteste, est également continue avec le segment externe du cône long ou du bâtonnet : formation bien connue, striée en travers, et au sein de laquelle s'opèrent des mouvements, découverts par M. Engelmann, tout à fait comparables à des mouvements musculaires[2].

Il devient par suite évidemment qu'au fond de la rétine des vertébrés tout se passe probablement comme dans l'appareil sensible à la lumière des mollusques, tels que le *Pholas*, c'est-à-dire par le mécanisme d'impression et de transformation du mouvement lumineux en mouvement contractile, puis sensoriel, indiqué récemment par l'un de nous. (*France médicale.*)

1. Raphaël Dubois. *Sur le mécanisme des fonctions photodermatique et photogénique dans le siphon du Pholas dactylus* (Comptes rendus, séance du 5 août 1889).

2. Engelmann, *Ueber Bewegungen der Zapfen und Pigmentzellen der Netzhaut unter dem Einflusse des Lichtes und des Nervensystems* (Pflüger's Archiv. f. d. Ges. Phys. Bd XXXV, s. 498).

Digitized by Google

De la forme de l'orbite dans la myopie, par le docteur OTTO COHEN. — L'opinion de Stilling est que, chez les personnes obligées de tenir tout près des yeux le travail auquel elles s'adonnent, une constante pression est exercée, sur le globe oculaire, par le muscle inférieur oblique, et le muscle droit inférieur, ce qui favorise le développement de l'œil dans la direction antéro-postérieure. L'influence de la forme de l'orbite est facile à comprendre. En effet, si l'orbite est étroite et entraîne l'épaississement du tarse, le tendon du grand oblique devra plus ou moins s'appuyer sur le globe oculaire et le comprimer, ce qui n'est pas le cas lorsque l'orbite est large. Des mesures de l'orbite prises sur les élèves d'une école de Strasbourg donnent 114 orbites étroites sur 134 yeux myopes, et les mesures sur 200 hypermétropes et emmétropes ont donné le chiffre de 166 orbites largement ouvertes. La dissection de 20 orbites examinées dans la suite a montré l'existence de la compression du globe de l'œil par le muscle supérieur oblique dans les orbites étroites. (*The médical Analectic*, 14 novembre 1889, New-York.)

Enophtalmie traumatique, par le Dr GESSNER (C.). — Quelques cas seulement d'énophtalmie sont relatés, en dehors de ceux qui éclatent dans le choléra. Ce n'est que récemment qu'il s'en est présenté quelques-uns d'origine traumatique. Tous les malades atteints étaient des ouvriers mineurs qui, pendant leur travail, avaient été frappés par la chute de masses de charbon et qui, par suite du choc, dont la violence avait surtout porté sur le bord suborbitaire, avaient perdu connaissance. Après la disparition des symptômes immédiats d'inflammation et de gonflement, l'œil blessé se trouvait être plus petit et plus renfoncé que l'œil sain. Dans deux de ces cas, l'acuité visuelle était devenue inégale. L'hypothèse de microphtalmies doit être écartée à cause de l'égalité des deux cornées, de sa réfraction, et aussi du degré de l'acuité visuelle. L'atrophie rétro-bulbaire est donc due probablement à la blessure de l'orbite et à la périastite consécutive, avec une rétraction du tissu cellulaire rétrobulbaire. L'insuffisance musculaire doit être attribuée à la position enfoncée de l'œil. (*The Medical Analectic*, New-York, 14 novembre 1889.)

Sur une opération pour quelques cas extrêmes d'entropion de la paupière supérieure, par le professeur NOYES. — Après avoir mis le doigt sous la paupière supérieure, qu'il faudra maintenir fortement, on passera un couteau pointu, bien à plat, au milieu de la paupière, assez près de la peau pour pouvoir atteindre le bord su-

Digitized by Google

périeur du cartilage tarse, puis, tournant la pointe du couteau sur le doigt, on divise tous les tissus musculaires, tarsien et conjonctival, en conservant seulement la peau intacte. La blessure mesure environ 3 *millimètres*, et aucune intervention ultérieure n'est plus nécessaire. Le soulagement par cette méthode, est immédiat.

Cette opération lui a été inspirée, dit-il, par un cas d'ophtalmie des nouveau-nés soigné par le docteur Critchett et dans lequel il avait employé ce même procédé pour amener un prompt soulagement. Cette division du tarse présente l'avantage de ne laisser aucune difformité de la paupière (*Am. Four. Ophth, Aug.* 1889, et *The medical Analectic*, novembre 1889.)

De la Veratrine dans les défauts de Réfraction par le Dr S. THEOLBALD. — Pendant quelque temps, cet auteur avait employé avec succès l'oléate de vératrine en applications sur le front et les tempes, dans les cas d'asthénopie et dans les maux de tête qui résultent d'efforts de l'accommodation. Il en a fait également usage un peu avant l'examen des yeux astigmates. La vératrine ne dilate pas la pupille, et ne paralyse point l'accommodation, mais elle calme l'irritabilité du muscle ciliaire, et surtout des fibres radiaires. Son action est parfois lente. Il est préférable de l'employer sous forme d'oléate, à la dose de 10 p. 100. Elle n'a pas besoin d'être appliquée plus d'une fois par jour, le matin, après s'être lavé, et en petite quantité. Il est important de prévenir les malades d'avoir à se laver les mains soigneusement après avoir touché à la vératrine, et de veiller à ce qu'aucune parcelle de cette substance, dont l'action irritante sur la conjonctive est connue, ne se transmette du front aux yeux soit par la main, par le mouchoir ou par la serviette de toilette.

Il faudra également faire attention, lorsqu'on s'en frotte les tempes, de ne pas en laisser jaillir dans les yeux. En général la sensation de brûlure et de picotement produite par la vératrine n'est pas très forte, mais quelques malades s'en sont plaints. La peau la supporte facilement. Il faut, cependant, avoir soin de la frotter avec une serviette un peu rude, avant d'appliquer l'oléate. Le choix des lunettes une fois fait, on pourra prescrire l'oléate de vératrine qui fera disparaître toute trace d'asthénopie. (*The Medical Analectic*, novembre 1889.)

De l'examen ophthalmoscopique du fond de l'œil chez les hypnotiques, par MM. LUYS et BACCHI. — Tous ceux qui s'occupent de recherches hypnologiques savent combien, dans certaines phases de l'hypnose, les yeux des sujets prennent des caractères spéciaux.

Digitized by Google

Dans la phase cataleptique, entre autres, les globes oculaires sont fixés, immobiles, en catalepsie statique et doués d'un éclat insolite. L'hyperacuité visuelle des sujets annonce que la vitalité des appareils internes est le siège d'une suractivité circulatoire concomitante.

Dans l'état somnambulique, les globes oculaires ont récupéré leur mobilité, mais ils sont encore pourvus d'un éclat spécial et d'une suractivité fonctionnelle qui permettent aux sujets somnambuliques de voir des détails qui échappent à leur perception lorsqu'ils sont à l'état physiologique.

J'ai pensé qu'il serait intéressant de se rendre compte, à l'aide de l'ophtalmoscope, de l'état circulatoire du fond de l'œil dans des cas semblables et de constater les changements survenus dans les réseaux circulatoires. La solution de ce problème a non seulement son intérêt intrinsèque, mais encore un autre intérêt non moins puissant, c'est de fournir un nouveau signe physique qui échappe à la simulation en donnant un moyen de contrôle, utilisable en médecine légale, pour apprécier les états hypnotiques.

J'ai donc prié M. le docteur Bacchi, anciennement attaché à la clinique ophtalmologique de la Faculté de médecine, de vouloir bien me prêter son concours pour ces recherches, et je rapporte ici le résultat de nos examens.

Neuf sujets (six femmes, trois hommes) ont été successivement soumis à l'examen ophtalmoscopique du fond de l'œil. L'examen a été fait dans les périodes de catalepsie, de somnambulisme lucide et dans l'état mixte de fascination.

L'examen des yeux de chaque sujet a été pratiqué isolément lorsque chacun d'eux était à l'état normal. On a pu enregistrer ainsi, d'une façon précise, l'état de coloration du fond de l'œil et noter l'existence des trois zones concentriques de la rétine.

Les sujets en expérience ayant été ensuite placés en période de catalepsie, l'état de pâleur de la rétine s'est subitement modifié. Les papilles ont pris une teinte de coloration rosée. Les trois zones concentriques ont perdu la netteté de leur contour et sont devenues confondues, en même temps que les veines et les artères acquéraient un volume beaucoup plus développé. Cet état hyperhémique s'est maintenu tel pendant tout le temps que le sujet est resté en période de catalepsie. Nous avons noté, en outre, que l'iris était très dilaté et presque insensible à la lumière. Cet état spécial d'hyperhémie de la rétine s'est présenté avec les mêmes caractères dans la phase de fascination.

Dans la période de somnambulisme lucide, nous avons encore constaté que l'état de la circulation du fond de l'œil se présentait avec les mêmes caractères généraux que précédemment, au point

Digitized by Google

de vue de l'ampliation des réseaux circulatoires. Nous avons seulement noté une certaine diminution d'intensité dans la coloration de la papille qui était d'un rose moins vif que précédemment.

Dans cette phase somnambulique, l'iris était plus mobile : il était devenu plus sensible à la lumière et se laissait plus aisément dilater par l'action de ses rayons.

(*Union médicale*, 3 décembre 1889.)

Névrite optique double avec diplopie homonyme latérale. — M. Emile Bitot présenta, à la Société d'anatomie et de physiologie de Bordeaux, le 18 novembre, un jeune homme de 23 ans, entré au commencement de novembre 1889 dans le service de M. le professeur Vergely. Ce sujet se plaint de douleurs constrictives à la nuque, de vertiges peu accentués et intermittents, de céphalgie. L'intelligence est légèrement annihilée. La tête est légèrement inclinée en avant. MM. Badal, Lagrange et Puech l'ont examiné à l'ophtalmoscope ; ils ont diagnostiqué une névrite-optique double, indice probable d'un néoplasme cérébral.

Cette névrite présenta comme particularité importante l'intégrité de l'*acuité visuelle*. M. Lagrange ajoute que le malade présentait une *diplopie homonyme latérale*. Il y a une névrite surtout accusée à gauche et une paralysie du muscle moteur oculaire externe de chaque côté. Il pense que ces différents signes permettent un essai de localisation de cette tumeur.

(*Gazette hebdomadaire des sciences médicales de Bordeaux*, n° 48.)

Traitement du blépharospasme par la dilatation forcée. — Depuis plusieurs années déjà, M. Gayet met en pratique la dilatation forcée du sphincter palpébral, et cette méthode lui a rendu de réels services. Ce sont ceux-ci que M. B. Giraud a cherché à mettre en évidence. La dilatation forcée s'obtient, soit avec des élévateurs, soit avec un blépharostat. Il faut procéder de la façon suivante :

Après avoir injecté sous les paupières quelques gouttes d'une solution de cocaïne, on écarte les paupières avec les élévateurs, jusqu'à ce que les culs-de-sac conjonctivaux soient à découvert. On maintient l'écartement pendant trois à quatre minutes; il arrive parfois qu'une seule séance suffise pour obtenir le résultat voulu. Dans le cas contraire, on applique le blépharostat dès le lendemain et on le laisse en place de cinq à dix minutes. Il est bien rare qu'il

Digitized by Google

soit nécessaire de recourir à plus de trois ou quatre applications.

La dilatation forcée des paupières a encore un autre résultat favorable : non seulement elle exerce une influence très manifeste sur la marche de l'affection oculaire elle-même, mais elle permet en même temps la dilatation plus facile et plus efficace de la lésion.

(*Thèse de Lyon*, 1889, et *Bulletin médical*.)

Amaurose déterminée par une carie dentaire. — Nous empruntons au *Courrier médical* une observation très intéressante d'une amaurose guérie par une extraction de la carie dentaire.

Une dame, âgée d'une trentaine d'années, fut prise un jour d'une douleur très vive au niveau de la deuxième molaire supérieure gauche. La douleur gagna bientôt l'œil, et au bout d'une huitaine de jours la vue de l'œil gauche se perdit totalement. On pratiqua l'extraction de la dent cariée ; une petite quantité de pus, provenant de l'antre d'Highmore, s'écoula par le sommet de la cavité alvéolaire, et, logé dans l'épaisseur de la racine de la dent on trouva un petit fragment de bois qui se trouvait dans l'alvéole, et quelques jours après elle recouvra la vue.

Elle fit connaître qu'elle avait l'habitude de se servir, en guise de cure-dents, d'une petite tige de bois qui s'était cassée après avoir pénétré dans le trajet formé par la carie dentaire. Elle déterminait une irritation constante du nerf dentaire et une inflammation de la paroi de l'antre d'Highmore. Par action réflexe il s'est déclaré une amaurose de l'œil gauche.

Traitement de l'ataxie locomotrice. — M. Benedikt a présenté un malade atteint d'ataxie locomotrice qui, à son entrée dans le service, présentait un très haut degré d'amblyopie et d'amaurose et une ataxie si formidable qu'il ne pouvait se tenir debout même avec l'aide de deux personnes. Après divers essais de traitement hydriatique et électrique, M. Benedikt pratiqua l'élongation des deux nerfs sciatiques, et le malade marche actuellement avec une simple canne, relativement bien, sans être aidé d'une autre personne. Ce cas est une confirmation d'une loi formulée par M. Benedikt, il y a vingt-cinq ans, à savoir que les cas de tabes avec atrophie prodromique du nerf optique ont un pronostic favorable en ce qui concerne l'ataxie.

M. Benedikt présente enfin un autre malade atteint d'ataxie locomotrice qu'il a traité par la suspension. Le malade a subi quarante suspensions de deux minutes chacune. La douleur a presque disparu et l'ataxie est beaucoup améliorée, de sorte que

Digitized by Google

le malade peut se tenir debout, même avec les yeux fermés. Dans ce cas, comme dans tous les cas d'origine syphilitique, l'ataxie était atypique. M. Benedikt nie l'origine syphilitique de l'ataxie locomotrice et de la paralysie générale progressive. La plupart de ses malades n'ont jamais été atteints de syphilis.

(*Courrier médical.*)

VARIÉTÉS

QUELQUES NOTES SUR JACQUES DAVIEL

Nous empruntons aux feuilletons publiés dans la *Gazette médicale* par notre savant confrère le docteur Dureau, bibliothécaire de l'Académie de médecine, un passage qui nous semble particulièrement intéressant et qui a été reproduit par la *France médicale.* Il a trait aux opérations pratiquées par Daviel à Reims et aux résultats obtenus.

J'ai retrouvé, dit M. Dureau, dans les archives de notre Académie, en ce qui concerne le séjour de Daviel à Reims, des documents intéressants. Daviel avait adressé à l'Académie de chirurgie le résultat des opérations qu'il avait faites dans cette ville, et l'Académie avait cru devoir charger Caqué, un de ses correspondants à Reims, de faire une enquête sur les malades opérés par l'oculiste en renom. Caqué, qui s'adjoignit plusieurs confrères, fit cette enquête avec soin et adressa, en novembre 1751, un rapport que je n'ai pu retrouver encore ici ; mais les papiers de Caqué sont à Reims, et j'ai tout lieu de penser qu'un médecin érudit de cette ville, M. le Dr Delacroix, qui s'occupe de tout ce qui peut intéresser la mémoire de Daviel, finira bien par mettre la main sur la minute de ce document.

Quoi qu'il en soit, l'Académie de chirurgie, fort soucieuse, comme on le voit, d'appuyer son jugement sur des contrôles répétés, demande un nouveau rapport à Caqué à la fin de 1752, et les documents qui vont suivre témoignent de

Digitized by Google

l'exactitude et du zèle du correspondant de l'Académie. En effet, le 15 janvier 1753, Caqué écrit au secrétaire du comité la lettre suivante :

Monsieur,

« Je me suis acquitté, avec un vrai plaisir, de la commission dont vous m'avez honoré, de la part du comité, au sujet des cataractes opérées dans notre ville par M. Daviel. Pardon du retard de ma réponse sur cette matière. La difficulté de rencontrer, chez elles, les personnes dispersées çà et là dans la ville, et ses environs, en est l'unique cause.

Le mémoire ci-inclus suppose le souvenir de celui que j'ai eu l'honneur de vous envoyer, vers la fin de novembre 1751, lequel constatait l'état des malades que mes confrères et moi avaient vu dans le tems. Je ne peux, monsieur, vous donner aujourd'hui des nouvelles de tous les malades, vu l'éloignement et l'ignorance de la demeure de quelques-uns. Je me contente de vous exposer l'état actuel des yeux opérés, sans tirer aucune conséquence, laissant à notre bonne mère, votre compagnie illustre, le soin de juger du mérite de l'opération. Je souhaite que ce mémoire puisse lui servir, ne désirant rien plus que de me rendre utile à un corps aussi respectable, duquel j'ai l'honneur d'être correspondant. Je vous prie de croire que personne n'est avec plus de respect, et de reconnaissance que moi votre très humble et très obéissant serviteur. » Signé : « Caqué. »

Cette lettre est accompagnée du document ci-après :

Mémoire concernant les opérations de la cataracte, faites par M. Daviel à Reims le mois de septembre mil sept cent cinquante-un.

2 [1]. François Jaloux voit toujours très bien de l'œil droit. Le staphilome est disparu. La cicatrice de la cornée transparente est adhérente à l'iris, dans l'endroit où était ce staphilome. La prunelle est sans ressort et reste oblique du côté de l'adhérence de la cicatrice de l'iris. Il y a, à la partie

1. Les chiffres en marge indiquent soit deux yeux opérés, soit un seul.

Digitized by Google

inférieure latérale interne de la cornée transparente, un embarras en forme de taye qui la rend opaque jusqu'au bord de la prunelle, qui est en partie couverte; cependant, le malade distingue très bien les objets. L'œil gauche est perdu par l'opacité de la cornée transparente.

2. Je n'ai pu voir La Missa. Des bourgeois de cette ville dignes de foy m'ont assuré qu'elle voyait fort bien de l'œil droit et qu'elle travaillait aux vignes. L'œil gauche est perdu.

2. Plageot a la prunelle de l'œil droit oblique; il y a toujours une espèce de taye à la partie inférieure et interne de la cornée transparente, qui la rend opaque jusqu'au bord de la pupille. La cicatrice dans l'endroit de cet embarras est adhérente à l'iris qui n'a aucun ressort. Le malade voit moins bien de cet œil que du gauche qui est en bon état, excepté un embarras léger aux environs de la cicatrice, mais qui ne s'étend pas jusqu'à la pupille qui a aussi perdu son mouvement. Cet homme ne peut qu'avec beaucoup de peine distinguer la monnaye.

2. Je me suis informé de Diancourt à une personne de Reims qui s'intéresse pour lui, elle m'a assuré qu'il ne voyait pas de l'œil dont l'humeur vitrée est sortie en partie dans l'instant de l'opération. Il voit peu de l'autre, et se conduit avec peine.

2. Duchène voit toujours très bien d'un œil; il en distingue jusqu'à une épingle. Mais l'autre est perdu, et fait une saillie assez considérable à l'endroit de la prunelle.

2. Lepitre a l'œil gauche plus saillant que dans l'état naturel vis-à-vis de la cornée transparente. Le staphilome est disparu. La cicatrice est inégale et adhérente à la partie inférieure de l'iris. Il y reste un peu d'embarras dans toute la circonférence de la cicatrice qui s'étend jusque sur les bords de la prunelle, qui n'a aucun ressort. L'œil droit est moins saillant que le gauche, mais il l'est encore plus qu'il ne doit être. La cicatrice est bonne quoiqu'il y reste un embarras en forme de taye qui rend la cornée transparente vis-à-vis la prunelle, qui est aussi sans ressort. Le malade voit pour se conduire avec un peu de peine.

Digitized by Google

2. J'ai appris que Gailliot voyait très bien de l'œil gauche, qu'il faisait son métier de laboureur. L'œil droit est perdu.

2. La femme de Rilly voit si bien des deux yeux, qu'elle peut coudre, quoiqu'il y ait une petite taye à l'œil gauche à la partie inférieure de la corée transparente. Les pupilles ont leurs ressorts.

2. La menuisière a l'œil gauche dans un si bon état, qu'on ne peut reconnaître qu'il a été opéré; aussi, elle voit mieux de cet œil que du droit, qui a la pupille oblique, et une espèce de taye à la partie inférieure et interne de la cornée transparente, qui s'étend jusque sur le bord de la prunelle. La cicatrice à l'endroit de la taye paraît adhérente à l'iris qui a peu de mouvement. La force de la vue de cette femme varie, elle voit plus ou moins bien selon les tems; dans celui qu'elle voit mieux, elle ne peut qu'avec peine distinguer la petite monnaie.

2. M. Degranvallet, chanoine, a l'œil droit en fort bon état, et sans aucune difformité. Le petit nuage est dissipé. Il voit de cet œil, de manière qu'il peut dire son bréviaire à la faveur de lunettes à cataractes. L'œil gauche est perdu.

2. Marie Bazin a l'œil gauche perdu, il est plus saillant que dans l'état naturel et souffrant de temps à autres. L'œil droit a la pupille oblique qui a peu de ressort; elle distingue la monnaye avec peine.

1. Le Sr Prévot a l'œil opéré perdu et plus saillant qu'il ne doit être.

2. Le sieur Gegot voit très bien des deux yeux; il distingue dans les beaux jours de quel côté est tourné le coq d'une flèche de cent cinquante pieds d'hauteur. On ne s'aperçoit nullement que ses yeux aient été opérés. Les prunelles ont leurs mouvements.

1. La dame Jasot, ou maréchale, a l'œil opéré parfait, elle voit très bien, et la pupille susceptible de son ressort.

2. Claudine Michel est morte il y a quelques mois, avec les yeux en fort bon état, et pouvant lire en mettant doubles lunettes, faute de lunettes à cataracte.

1. M. Briotel a l'œil opéré perdu.

Digitized by Google

2. Pasquiere a la prunellle de l'œil gauche un peu oblique, et sans mouvements. La cicatrice de la cornée transparente est adhérente à l'iris du côté de l'obliquité de la prunelle. Il y a toujours à l'œil droit une espèce de taye à la partie inférieure de la cornée transparente, qui s'étend jusque sur les bords de la prunelle, qui est aussi sans ressort. La malade voit et distingue la monnaye avec beaucoup de peine.

1. Mlle Noiron a l'œil opéré très beau. On reconnaît facilement que la prunelle a été déchirée à la sortie du cristallin; cela n'empêche pas que l'iris n'ait son ressort, et que la malade ne voit au point de lire et d'écrire facilement avec des lunettes un peu convexes.

2. L'Etonné a les yeux fort beaux, et en voit très bien.

A Reims, ce quinze janvier mil sept cent cinquante-trois.

Signé : CAQUÉ.

Il est à souhaiter que la biographie complète de Daviel puisse être accompagnée de documents analogues aux précédents; on ne lirait pas sans intérêt, certainement, l'historique de l'opération faite sur le paysan de Chamblanes, âgé de 105 ans, opération couronnée de succès, dit Morand.

A nos confrères de province de fouiller les archives locales.

Dr DUREAU.

Le Gérant : FÉLIX ALCAN.

3891. — MOTTEROZ. — Imprimeries réunies, B, rue Mignon, 2.

Digitized by Google

ASTHÉNOPIE D'ORIGINE LACRYMALE

PAR

Le Dr A. TROUSSEAU

Dans le numéro de décembre 1889 du *Recueil d'ophtalmologie*, M. le Dr Galezowski a fait paraître un intéressant article intitulé : « Troubles visuels lacrymaux simulant le glaucome. » J'avais maintes fois été frappé par des cas analogues à ceux qu'a rapportés notre très distingué confrère. Je me disposais à étudier ces faits dans un travail intitulé : « Asthénopie d'origine lacrymale », lorsque j'ai été devancé par M. Galezowski, dont le sens clinique n'avait pu laisser échapper des phénomènes aussi importants. Je dois donc me borner à exposer modestement le fruit de mes observations personnelles.

Il est de prime abord assez difficile de s'imaginer qu'une affection des voies lacrymales qui n'entraîne pas de larmoiement, puisse s'accuser par des symptômes aussi graves que ceux qui ont été et qui vont être signalés. Pourtant la chose existe et s'affirme avec une telle netteté qu'il n'est même point possible de la discuter. La tâche de l'oculiste est, par elle, rendue fort difficile, car comment faire admettre à un malade *qui ne pleure pas* la nécessité de déboucher ses voies lacrymales. Cependant, le cathétérisme demeure le seul moyen de faire disparaître des phénomènes douloureux et gênants plus qu'on ne saurait le croire. Le médecin doit faire preuve d'un certain tact et être bien renseigné sur la valeur des symptômes, car il s'exposerait à être déconsidéré et serait certainement blâmable s'il pratiquait à tort une opération même légère. Il est donc indispensable que tous ceux qui possèdent des cas semblables aux nôtres les publient, pour qu'on puisse ouvrir et clore un nouveau chapitre de la pathologie lacrymale.

Pour être précis je dois dire que les troubles visuels accu-

Digitized by Google

sés par les malades que j'ai traités ne simulaient pas précisément le glaucome, c'étaient plutôt des troubles se rapprochant de ceux que nous rencontrons dans l'asthénopie accommodative, tels que fatigue dans la lecture, photophobie pendant le travail rendu impossible au bout de quelques instants, névralgies, migraines, sensations de dureté et d'occlusion involontaire des paupières. Les patients commençaient toujours par se plaindre de ne pouvoir lire le soir. A tous on avait fait subir sans résultats les traitements les plus variés et les plus douloureux, on avait prescrit les verres convexes, parfois des cylindres tandis que s'aggravaient régulièrement les symptômes et que survenaient chez les sujets un profond découragement et un grand scepticisme vis-à-vis des moyens médicaux. Pour montrer quelles erreurs peuvent être commises, je citerai une femme qui a subi une élongation ou section du sus-orbitaire sans retirer de cet acte chirurgical une amélioration quelconque et qui a merveilleusement guéri après quelques semaines de cathétérismes réguliers! Je pourrais multiplier ces exemples, mais je préfère reprendre l'étude clinique plus utile.

Je n'ai guère vu les phénomènes d'asthénopie lacrymale que chez des femmes un peu nerveuses (sauf pourtant l'une d'elles); il faut peut-être dans l'étiologie faire la part du nervosisme et de la sensibilité féminine.

Le globe oculaire et les culs-de-sac palpébraux se sont toujours montrés intacts. J'ai cru toutefois remarquer un certain degré d'hyperémie de la conjonctive palpébrale inférieure limité à son bord supérieur; je tiens à appeler l'attention sur ce petit signe qui, pour corroborer un diagnostic délicat, peut acquérir quelque valeur et guider l'oculiste vers les voies malades.

J'ai recueilli sur le sujet qui nous occupe six observations concluantes; pour éviter des répétitions fastidieuses, je n'en donnerai que trois qui peuvent être prises comme types et encore ne développerai-je que la première. C'est elle qui a mis en éveil mon attention et a commencé mon éducation. Elle est des plus remarquables et concluantes.

Digitized by Google

Observation I.

Mme G..., trente-deux ans, de bonne santé, peu nerveuse, vivant dans d'excellentes conditions d'hygiène et de confort, ne surmenant en aucune manière ses yeux, vint me consulter au commencement d'avril 1887, ayant épuisé une prodigieuse quantité de traitements tous restés inefficaces ou n'ayant amené qu'une amélioration momentanée. V = 1 avec — 1,25 Od et Og; lit à merveille le n° 1 de l'échelle de Wecker à 30 centimètres, et pourtant elle se plaint de troubles visuels très accentués. Sa vue a diminué, dit-elle, s'est fatiguée depuis plus d'un an. Après 1/4 d'heure de lecture elle est obligée de rejeter le livre le plus attrayant. Elle ne peut supporter aucune lumière; le soir, elle sent ses yeux se fermer malgré elle et a dû renoncer au théâtre et aux relations mondaines. Dès qu'elle fixe un objet avec quelque attention elle est prise de violentes douleurs dans l'orbite qui s'irradient bientôt dans la sphère du trijumeau et affectent le caractère des névralgies faciales.

On avait prescrit à cette dame le bromure, l'hydrothérapie, le sulfate de quinine, l'antipyrine, une saison à Divonne, le séjour dans le Midi, l'emploi de prismes pour la lecture, voire même des cylindres et des verres convexes, sans compter des eaux et collyres très variés. Elle était en possession de vingt-sept ordonnances différentes qu'elle avait régulièrement suivies sans obtenir d'autre effet qu'une aggravation régulière dans son état oculaire. Le résultat de mon examen fut peu concluant et j'aurais volontiers déclaré à la malade qu'elle n'avait rien que des troubles nerveux, si je n'avais été prévenu par son médecin de ses réelles souffrances et de son courage habituel. Comme défaite et souhaitant sincèrement ne plus la revoir, je lui prescrivis du valérianate d'ammoniaque qui ne figurait, par hasard, sur aucune des ordonnances et des lotions banales. Elle revint pourtant et avec une telle persistance (elle avait vu presque tous les oculistes)! qu'il fallut bien que je fisse des examens multiples accompagnés de mûres réflexions sur ce cas original. Je ne voulais pas m'arrêter aux voies lacrymales parce que ma malade accusait surtout un sentiment de *sécheresse* de l'œil; j'y songeais pourtant. Quand en désespoir de cause, après avoir appris qu'elle voyait les lumières irisées et comme à travers quelque chose, je me décidai à lui proposer le cathétérisme qu'elle accepta avec joie et supporta vaillam-

Digitized by Google

ment. Je débridai à peine les points lacrymaux et passai des stylets n° 2 tous les deux jours. Au bout de vingt-cinq jours l'amélioration était considérable, la lecture devenait possible, le sentiment de sécheresse palpébrale avait disparu. « Mes paupières ne sont plus de bois », disait la patiente. Après deux mois, la guérison radicale avait lieu et s'est maintenue jusqu'ici. Tous les deux ou trois mois la malade réclame mon concours pour l'introduction d'une sonde, plutôt, dit-elle, par crainte d'être reprise que parce qu'elle souffre de nouveau.

Voici donc une dame dont les yeux n'ont jamais pleuré d'une façon évidente et qui a été victime de graves ennuis, plus sérieux même que ceux qu'on observe chez certains sujets atteints de larmoiement manifeste. C'est instruit par cette observation que, dans mes leçons de thérapeutique oculaire, j'ai émis cet axiome qui avait paru à quelques-uns un peu paradoxal : « Certains yeux ne pleurent pas et sont atteints d'affections lacrymales » et signalé la possibilité d'une *asthénopie lacrymale* sur laquelle je puis insister plus sérieusement aujourd'hui.

Voici les deux observations qui me paraissent encore dignes d'être citées.

Observation II.

Sœur X..., trente et un ans, bonne santé habituelle, un peu nerveuse, n'a jamais souffert des yeux avant la fin de 1888. A ce moment a été obligée de renoncer à la lecture d'abord le soir, puis le jour. N'a pas bénéficié des nombreuses paires de lunettes dont elle fit l'acquisition avant de venir me trouver en mai 1889. Tout travail lui est devenu impossible, elle ne peut supporter aucune lumière et vit littéralement derrière des lunettes fumées très-sombres. La réfraction est normale, l'acuité visuelle parfaite, le globe oculaire et les paupières en bon état. Après un mois de traitement infructueux, je proposai le cathétérisme qui au bout de 35 jours amena la guérison complète mais non définitive. En août, la malade fut reprise de phénomènes à peu près semblables, mais atténués, qui disparurent pour ne plus revenir après 7 séances de cathétérisme.

Digitized by Google

Observation III.

W., Julie, vingt-neuf ans, bien portante, n'ayant jamais *senti* ses yeux est prise vers janvier 1889 de douleurs péri-orbitaires s'exagérant pendant le travail de couture qu'elle faisait facilement avant cet instant; elle doit prendre de fréquents repos et ne peut venir à bout de sa tâche journalière; le soir elle sent ses paupières se fermer, et a une sensation de sécheresse et de rudesse de la conjonctive. Elle a pris des verres convexes sur le conseil d'un médecin et n'en a pas retiré d'avantages, pas plus que du port de conserves bleuies; traitée sans succès par le sulfate de quinine et le bromure; elle vient à ma consultation; je trouve tout en ordre, excepté un peu d'hyperémie de la conjonctive palpébrale inférieure. Je prescris l'eau boriquée qui est continuée quinze jours sans effet. J'essaie l'antipyrine, pas de résultat. Enfin quinze cathétérismes font cesser toute gène et ce bon état s'est maintenu.

Je fais grâce au lecteur des autres observations à peu près semblables à celles que j'ai résumées plus haut et qui me paraissent établir nettement l'existence de troubles visuels d'origine lacrymale simulant l'asthénopie.

Dr Trousseau.

DES
ACCIDENTS OCULAIRES DANS L'INFLUENZA

PAR

Le Dr GALEZOWSKI.

L'épidémie de l'*Influenza*, que nous traversons actuellement à Paris, m'a fourni l'occasion d'étudier avec beaucoup de soin les accidents morbides qui s'observent assez fréquemment du côté de l'œil, et que je tiens absolument à signaler à l'attention de nos confrères. Cette étude sera d'autant plus intéressante, que les altérations oculaires se rencontrent dans cette épidémie plus souvent qu'on ne saurait le croire, et

Digitized by Google

que les symptômes dominants de cette maladie ont quelque chose de bien caractéristique et de bien précis, qu'il est bon de connaître en détail pour ne pas les confondre avec d'autres altérations analogues, moins graves. Guérir, en effet, les affections cornéennes d'influenza dès le début de leur évolution, c'est le but principal que doit chercher à atteindre chaque chirurgien, car en agissant promptement et très énergiquement au début de ce mal, on parvient à sauver la transparence de la cornée et à rétablir l'acuité visuelle soit en totalité, soit en grande partie.

Les altérations de la vue dans l'influenza sont de plusieurs sortes : tantôt c'est la conjonctive seule qui est prise, tantôt c'est plus spécialement la cornée ; les autres membranes de l'œil ne sont atteintes qu'accidentellement.

Mais l'une et l'autre de ces altérations sont presque toujours accompagnées de névralgies très violentes, occupant de préférence un seul côté de la tête, et s'étendant à toutes les branches de la cinquième paire. Les oreilles, la tête, les dents et le cuir chevelu éprouvent des névralgies périodiques intenses, qui s'aggravent et s'exaspèrent, surtout vers le soir.

Nous avons constaté deux formes d'affections oculaires dans cette épidémie : des conjonctivites à forme bénigne, et des kératites relativement beaucoup plus graves.

A. *Conjonctivite d'influenza.* — Il arrivera le plus souvent que les malades atteints d'influenza sont pris, dès le début, d'une sensation très pénible, très désagréable, du côté d'un ou des deux yeux : leurs paupières se ferment involontairement, surtout le soir, comme si le malade avait envie de dormir ; elles sont lourdes, pesantes, et très endolories à certains moments de la journée. Le matin, les yeux sont collés sans qu'il y ait une grande rougeur ou une grande sécrétion.

En examinant attentivement les organes au réveil du malade, on s'assure que c'est surtout le globe de l'œil qui est fortement injecté, des engorgements dans les vaisseaux scléroticaux apparaissent de préférence dans les deux angles de l'œil, et on est facilement tenté d'admettre qu'il s'agit d'une iritis commençante.

Digitized by Google

Mais il suffit d'examiner la pupille soit à l'œil nu, soit avec l'éclairage ophtalmoscopique pour se convaincre que la pupille est libre de toute adhérence, qu'elle se contracte sous l'impression d'une forte lumière, et qu'il n'y a aucun rapport entre cette rougeur, accompagnée des névralgies, et la rougeur que l'on distingue dans l'iritis. La rougeur de l'œil provoquée par la grippe est consécutive à une névrose de la cinquième paire, qui s'étend souvent au delà du globe oculaire jusque dans toute la moitié de la tête, et donne lieu à des symptômes tout à fait semblables à ceux d'une migraine, chez des personnes qui ne l'avaient jamais eue. La conjonctivite elle-même présente aussi quelques signes tout particuliers : il y a du larmoiement, de la photophobie, souvent très accentuée, et une impossibilité absolue de rien fixer, ni de pouvoir lire ou écrire, chez des personnes qui, avant cette crise, avaient toute facilité de supporter le travail le plus long et le plus assidu.

On observe chez tous les malades atteints d'influenza une sorte de somnolence bien caractéristique, qui dure le plus souvent quelques jours. A cela, on doit ajouter de la céphalalgie, ce que M. Comby avait déjà signalé; souvent elle est accompagnée de vomissements et d'insomnie, ce qui peut faire penser quelquefois à l'existence d'une méningite au début. Mais si l'on examine comparativement tous les autres signes, notamment la constipation, la mobilité très grande de ces symptômes, l'absence de toute trace d'altération dans la papille du nerf optique, on se convaincra facilement qu'il ne s'agit chez ces malades que des phénomènes de l'*influenza*, accompagnés de fièvre et d'embarras gastrique.

C'est dans le courant de cette même maladie qu'on voit survenir des accidents oculaires plus ou moins intenses; mais de simples conjonctivites sont relativement rares. J'ai eu l'occasion de les soigner plus de neuf fois, dont quelques-unes étaient accompagnées de pustules herpétiques, soit tout près, soit à une certaine distance de la cornée.

Le docteur Comby a rencontré, sur 218 malades, 5 conjonc-

Digitized by Google

tivites catarrhales, 1 conjonctivite hémorragique et 4 conjonctivites vésiculeuses, ce qui constitue en tout 10 cas, chiffre à peu près égal à celui de ma propre clinique.

La conjonctivite d'influenza n'est pas à proprement parler une affection grave ni même accusant une variété spéciale. Elle ne peut pas, non plus, présenter de difficulté dans le traitement. — Souvent même il arrive que de simples lotions chaudes à grande eau, les paupières étant fermées, renouvelées trois ou quatre fois par jour, pendant quelques jours, amènent une guérison prompte et absolue, sans qu'on ait besoin de recourir aux cautérisations ou aux instillations de collyres astringents. Mais un des moyens les plus importants, qu'on doit prescrire à ces malades, c'est l'emploi du bromhydrate ou du sulfate de quinine à des doses élevées, de 50, 60 ou 80 centigrammes par jour, dont on prolongera l'usage pendant deux semaines consécutives et quelquefois même plus longtemps.

Le docteur Comby, dans sa dernière communication faite à la Société médicale des hôpitaux[1], déclare qu'il a observé la grippe sur les enfants dans la dernière épidémie 218 fois, dont le plus grand nombre se rapporte à des jeunes filles, et atteint le chiffre de 124. Aucun âge n'est exempt de la grippe, pourtant M. Comby dit que les nouveau-nés jouissent d'une immunité relative. En général la population infantile de Paris, d'après cet auteur, aurait été atteinte dans la proportion de 40 p. 100; chez les adultes, au contraire, elle s'élève à 60 p. 100, et tantôt c'est une simple conjonctivite, comme nous avons vu plus haut, tantôt des kératites herpétiques plus ou moins intenses.

B. *Kératite de l'influenza.* — Une des affections les plus fréquentes et en même temps les plus graves que j'aie observées dans l'influenza, est incontestablement la kératite à forme herpétique, et que l'on confond très facilement avec une kératite herpétique simple. Elle apparaît à toutes les périodes de la maladie épidémique; mais je l'ai observée le plus souvent à

1. Comby, *Bulletin médical*, 9 février 1890, p. 130.

Digitized by Google

la période de convalescence, et quelquefois même longtemps après que tous les autres symptômes de l'influenza avaient complètement disparu.

Dans ces conditions, le diagnostic de la kératite d'influenza devient très difficile si l'on ne connaît pas quelques symptômes spéciaux propres à cette maladie. Il importe donc beaucoup à un médecin de trouver quelques signes particuliers tenant à cette maladie et de les comparer avec les symptômes analogues, que l'on rencontre dans la kératite, et qui proviennent d'autres causes, pour constituer une maladie tout à fait à part.

La kératite d'influenza est relativement assez fréquente cet hiver à Paris, si j'en juge par les chiffres statistiques tirés de mes livres de clinique.

Dès le début du mal, l'œil devient larmoyant, sensible au jour; la photophobie est tellement prononcée que le patient ne peut ouvrir ni l'œil malade ni l'œil sain. Cette photophobie dure trois ou quatre jours, puis elle est suivie d'un état diamétralement opposé, d'une anesthésie complète. Le larmoiement continue, et il est accompagné d'une rougeur très intense de tout le globe oculaire. La cornée devient louche, trouble à la surface; dans certains endroits ce trouble est plus accentué, et si l'on examine cette partie de la cornée par l'éclairage latéral, on constate facilement qu'il existe une ulcération superficielle sous forme d'une zone triangulaire, s'étendant de la périphérie de la cornée jusqu'au centre. Cette zone est complètement *anesthésiée*, insensible au toucher, au point qu'on peut promener un stylet dans toute son étendue, sans que le malade éprouve aucune sensation douloureuse.

Mais à côté de l'ulcère anesthésié, on constate facilement que les autres parties de la cornée accusent, au contraire, une sensibilité exagérée. L'ulcère anesthésié de la cornée constitue ainsi un caractère pathognomonique de l'influenza. Cette affection n'est pas grave en elle-même, l'ulcération ne gagne pas en profondeur, mais elle pourrait s'étendre à la surface, de telle sorte qu'à un moment donné toute la cornée deviendrait trouble, ulcérée, anesthésiée, la

Digitized by Google

sclérotique injectée. Si l'on ajoute à cela des névralgies péri-orbitaires très intenses, revenant à chaque instant, accompagnées de fièvre, des nausées allant jusqu'au vomissement, de la constipation et une inappétence complète, on aura alors un tableau des plus tristes et des plus inquiétants de la maladie.

Les observations suivantes que je tire de mes registres peuvent servir d'exemple.

Observation I.

Monsieur D..., âgé de trente-sept ans, habite la campagne, où il remplit les fonctions de surveillant d'un château, a été atteint très fortement de l'épidémie d'influenza, vers le commencement du mois de décembre dernier. Au début, cette attaque ne fut pas violente, elle était accompagnée d'une fièvre intense, mais qui céda promptement au traitement par le sulfate de quinine et à un régime approprié. Le 24 décembre, au moment où il se trouva guéri de sa grippe, il fut pris subitement d'une inflammation de l'œil gauche, avec un larmoiement très intense et une photophobie des plus prononcées. Le médecin qui le soigna, prescrivit le collyre d'atropine et des lotions avec de l'eau boriquée. Malheureusement ce traitement non seulement resta sans efficacité, mais fut suivi, au contraire, de douleurs névralgiques péri-orbitaires des plus violentes, venant par crises d'une à deux heures plusieurs fois par jour. Il vint me consulter le 17 janvier dernier et j'ai constaté chez lui une large ulcération superficielle commençant par un point presque imperceptible au centre de la cornée et s'élargissant en forme de triangle jusqu'à sa périphérie. Un second ulcère pareil se trouvait développé en bas de la cornée, tandis que le précédent occupait une partie de la surface supéro-externe de cette même membrane. L'épithélium était détruit dans l'étendue de ces deux ulcères, mais la partie sous-jacente à la couche épithéliale, paraissait presque complètement intacte. La pupille était dilatée avec l'atropine, mais cette dilatation n'avait nullement diminué les souffrances du malade; tout au contraire, plus on lui instillait ces gouttes dans l'œil, plus ses souffrances augmentaient.

En examinant la sensibilité de la cornée, j'ai pu constater avec la plus grande précision ce fait, que j'avais déjà observé chez tous les malades, que toute la surface ulcérée de la

Digitized by Google

cornée était complètement anesthésiée; on pouvait promener un stylet métallique sur toute l'étendue de l'ulcère, sans que le malade ressentît la moindre douleur; tout autour de l'ulcère, au contraire, la cornée présentait une sensibilité exagérée.

La forme triangulaire de cette ulcération est tellement caractéristique que nous serions tenté de donner à la kératite de l'*influenza*, le nom de : *kératite triangulaire* pour la distinguer des autres kératites herpétiques connues. En résumé: l'œil tout entier se trouvait fortement injecté, la pupille dilatée et des ulcérations larges et superficielles recouvraient la cornée. Le malade éprouvait des douleurs névralgiques périorbitaires très intenses, qui se renouvelaient deux ou trois fois par jour et que rien ne parvenait à calmer.

Mon traitement consistait en application de cinq sangsues à la tempe, en instillation de quelques gouttes de cocaïne au moment des douleurs et de deux gouttes par jour du collyre d'ésérine. Ce traitement local, joint à l'administration de fortes doses de bromhydrate de quinine à l'intérieur, a donné d'excellents résultats; la cornée s'est éclaircie, les ulcères diminuèrent d'étendue, les douleurs cessèrent complètement et la maladie est entrée franchement dans la période de guérison.

Voici deux observations sur la kératite d'influenza, qui ont été recueillies par mon chef de clinique le docteur Wuillomenet.

Observation II.

M. C..., âgé de vingt-six ans, de bonne santé habituelle, est atteint de déviation de la cloison nasale, mais n'a jamais eu que de la conjonctivite, il y a quelques années.

Atteint de grippe, il y a un mois, caractérisé par de la fièvre, du coryza, des douleurs de tête et une courbature généralisée dont il était complètement guéri, il remarqua que son œil gauche commençait à rougir, et éprouva des maux de tête dans la région de l'orbite.

On voit, actuellement, trois ulcérations sur la cornée gauche, au niveau du champ pupillaire, avec une forte injection périkératique, laquelle gagne toute la conjonctive du bulbe.

Observation III.

Mme B..., âgée de vingt-six ans, fut atteinte de la grippe, dont elle était à peine guérie, lorsqu'elle eut de violents maux

Digitized by Google

de tête et que son œil rougit. Le 11 janvier, où elle se présenta à la clinique, on constata une forte injection périkératique de l'œil droit avec soulèvement de l'épithélium au niveau du limbe de la cornée; de la photophobie et tous les caractères d'un herpès de la cornée, anesthésie de la partie ulcérée. La malade fut soumise aux douches de vapeur, aux instillations du collyre d'ésérine et de cocaïne alternativement et à 40 centigrammes de bromhydrate de quinine administré tous les jours à l'intérieur une ou deux fois par jour. Sous l'influence de ce traitement le mieux s'est accentué rapidement, et aujourd'hui elle se trouve en voie de guérison.

C'est au mois de décembre dernier que les accidents oculaires d'influenza ont pu être observés pour la première fois à ma clinique. Si je passe en revue tous les cas que j'ai observés pendant les mois de décembre et de janvier derniers je puis formuler le tableau statistique suivant :

La conjonctivite d'influenza s'est présentée 2 fois.

Le kératite à forme herpétique a été observée 14 fois, dont 12 fois chez les hommes et 2 fois chez les femmes, et, de plus, il y avait un cas d'épisclérite.

Par rapport à l'âge, nous trouvons les chiffres suivants :

Entre 10 et 20 ans	2 cas.
Entre 20 et 30 ans	6 —
Entre 30 et 40 ans	4 —
Entre 40 et 50 ans	5 —
Entre 50 et 60 ans	2 —
Entre 60 et 70 ans	1 —

Toutes ces altérations oculaires se trouvent quelquefois fortement accentuées; par moments il existe une stase veineuse des plus considérables dans les paupières, donnant lieu à un gonflement plus ou moins considérable de ces voiles membraneux. Si l'on ajoute à cela une sécrétion abondante des larmes et des douleurs péri-orbitaires, s'étendant jusqu'à la moitié de la tête, on aura tous les signes caractéristiques de l'ophtalmie d'influenza, signes d'autant plus faciles à reconnaître qu'il s'agit là d'une affection monoculaire, propre à l'épidémie.

Digitized by Google

Après avoir examiné les différentes phases de la maladie et ses variétés plus ou moins nombreuses; et, d'autre part, en analysant le mode d'évolution de la maladie, et la manière dont elle se propage dans la population ouvrière de Paris, nous pouvons affirmer d'une manière presque certaine, en nous appuyant surtout sur les opinions les plus claires et les plus nettes du docteur Talamon[1], « que la contagion se fait à la fois par l'air et par les vêtements, le linge, les sécrétions desséchées, que sa puissance contagieuse est considérable, et qu'elle est d'origine parasitaire, qu'elle est causée et propagée par un microbe. Ce microbe, nous devons avouer que nous le connaissons pas encore ».

Si nous ne connaissons pas le microbe spécifique de la grippe-influenza, nous connaissons les symptômes détaillés de toutes les variétés cette opthalmie spécifique, et nous pouvons, avec une certaine persévérance dans le traitement, aboutir rapidement à une guérison certaine, en conservant la transparence presque complète de la cornée.

Traitement.—Nous possédons deux moyens d'action sur les altérations oculaires de l'influenza, les uns, généraux, agissent plusparticulièrement sur les causes générales de la maladie, et les autres, locaux, qui ont pour but de combattre le mal sur le point principal de son élection, et notamment sur la conjonctive et la cornée.

1° La maladie épidémique qui occasionne le mal oculaire présente dès le début tous les caractères d'intermittence aussi bien local que général; on voit apparaître quelques accès de fièvre, des douleurs périodiques périorbitaires, des frissons et des symptômes de malaise général, venant par crises une ou deux fois par jour aux mêmes heures, ou quelquefois une fois tous les deux jours, à la même heure. Le meilleur moyen et le plus efficace pour combattre ces crises est le sulfate ou le bromhydrate de quinine, administré deux fois dans la journée à des doses très élevées. S'il n'est pas possible de définir exactement la dose de ce médicament pour tous les

1. Talamon, *la Grippe* (*Médecine moderne* du professeur Germain Sée, p. 127).

Digitized by Google

cas, nous pouvons affirmer pourtant que les doses fortes sont préférables aux faibles.

En règle générale, je prescris aux malades de dix à qninze ans, deux fois par jour, de 15 à 20 centigrammes. A ceux de quinze à trente ans, de 25 à 30 centigrammes, et de trente à cinquante ans la dose de 40 à 50 centigrammes deux fois par jour.

Aux doses fortes de quinine j'associe l'antipyrine de 1 à 2 grammes par jour.

2° Relativement au traitement local, il importe beaucoup d'étudier attentivement chaque variété de la lésion cornéenne et d'agir en proportion du degré d'altération de cette membrane. Il est bien entendu que si la maladie est localisée dans la conjonctive, de simples collyres astringents au sulfate de zinc ou quelquefois au nitrate d'argent, comme dans une conjonctivite catarrhale, suffiront à arrêter la maladie au bout de quelques jours.

Lorsqu'il s'agit au contraire d'une affection de la cornée, et notamment d'une kératite herpétique avec desquammation de l'épithélium dans les endroits anesthésiés, il faudra employer les narcotiques, tels que les collyres de cocaïne et d'ésérine alternativement. Voici la manière dont je me sers actuellement de ces deux collyres :

Le collyre de cocaïne est instillé trois fois dans une demi-heure, le matin et le soir à la dose suivante :

Chlorhydrate neutre de cocaïne.....	25 centigr.
Eau distillée.....	10 gr.

Le collyre d'ésérine est instillé une fois ou deux par jour, dans l'intervalle de la cocaïne, à la dose faible que voici :

Eau distillée.....	10 gr.
Sulfate neutre d'ésérine.....	1 centigr.

A ces collyres, nous joignons des lotions chaudes trois ou quatre fois par jour à grande eau, les paupières fermées, en se servant pour cela d'une grande éponge. De plus, à un

Digitized by Google

moment donné, lorsque la sensibilité de l'œil se trouve atténuée par le traitement ci-dessus désigné, on emploie des pommades mercurielles que l'on introduit entre les paupières une fois ou deux par jour.

Des lotions chaudes deux ou trois fois par jour, pendant quelques minutes, les paupières étant fermées, facilitent d'une manière très notable la cicatrisation. Quelquefois ces lotions sont remplacées très avantageusement par des douches de vapeur, sur les yeux fermés, au moyen d'un appareil vaporisateur de Leurengo, que l'on trouve chez M. Collin, 6, rue de l'École-de-Médecine. Ces douches sont administrées sur les yeux fermés et couverts d'une compresse imbibée d'une infusion aromatique ou narcotique, selon le cas. En laissant dix ou quinze minutes l'œil malade sous la douche chaude ainsi administrée, on obtient d'excellents résultats et on active d'une manière très notable la guérison.

Dr GALEZOWSKI.

MOYENS TRÈS PRATIQUES D'ASEPSIE

POUR LA CATARACTE

PAR

Le docteur ROLLAND (de Toulouse)

I. *Multiplicité des microbes de la région oculaire.* — Des microbes de toute espèce assiègent l'œil. Les culs-de-sac conjonctivaux contiennent à l'état sain des coques variés, le *staphylococcus aureus, albus, citrus,* des bacilles, des bactéries (Gayet).

Dans les conduits lacrymaux, M. Satler a trouvé le staphylococcus pyogène avec ses variétés; le streptococcus pyogène de Rossembach; le *leptotrix buccalis;* deux autres microbes en forme de coccus dont l'un présente tous les caractères du *pneumococcus* de Friedländer, et l'autre se développant sur

Digitized by Google

la gélatine en forme de foyers blanc jaunâtre, faisant une saillie modérée avec bords épaissis et un aspect de cire ; et enfin six espèces de bactéries.

A la face externe des paupières on rencontre des micro-organismes identiques à ceux de la peau décrits par Bizzorero et Bordoni Uffreduzzi.

Le bord des paupières compris entre la ligne des cils et la ligne conjonctivale, où se déverse la sécrétion de Moll et de Meibomius, donne asile au *micrococcus pyogenes aureus*, à des bacilles correspondant par leurs qualités biologiques et histologiques au bacille de la sclérose épithéliale (Galenga).

Mais de toutes les parties annexées à l'œil ce sont les cils qui constituent pour lui le plus dangereux voisinage. L'antiquité n'ignorait pas que les poils sont des repaires à microbes. « Il s'accumule sous les poils, dit le Talmud, *quelque chose qui doit être enlevé.* » De là l'obligation imposée à ceux qui se préparaient aux grandes purifications de faire disparaître les poils, et celle conservée par la tradition de dégarnir les femmes en Orient de leur toison génitale. Ce quelque chose qui doit être enlevé des cils, ce sont des colonies de micro-organismes, dont les plus constantes sont de deux espèces, l'une avec colonies blanches, l'autre avec colonies de couleur rouge pâle brique (Gallenga).

La crainte de la suppuration immédiate ou tardive dont menace l'opération de la cataracte, cette multiplicité des germes répandus autour de l'œil, et d'autre part les hardiesses chirurgicales de ces dernières années, couronnées de succès toujours croissants, grâce à l'emploi des substances chimiques antiseptiques, ont excité les oculistes à en faire usage.

II. *Dangers des antiseptiques chimiques.* — L'œil ne tolère pas les agents chimiques dont la chirurgie des autres organes et l'industrie célèbrent les avantages.

C'est l'avis de tous ceux qui les ont successivement employés.

Siméon Snell, séduit par la méthode de de Graefe, a appliqué le système antiseptique préconisé par le professeur de Halle, aux opérations de chirurgie oculaire, et a constaté

Digitized by Google

que les lavages à l'acide phénique causaient de l'érythème des paupières, de la chaleur, une injection intense de la conjonctive, du chémosis, gênant l'opérateur, lors de la ponction et de la contre-ponction dans le limbe scléro-cornéen, et que dans le cas où le succès définitif n'était pas compromis, la convalescence était plus tardive et le séjour à l'hôpital plus long.

Lister lui-même, dans une communication verbale à M. Gayet, de Lyon, a exprimé l'opinion que l'acide phénique pouvait être pour l'œil un agent fâcheux, même aux doses où il cesse d'être antiseptique.

M. Gillet de Grandmont a observé chez des opérés de cataracte après l'emploi du bichlorure de mercure, de la liqueur de Van Swieten, plus ou moins diluée, un aspect gris, une opacification de la cornée, qui lui causa pendant dix jours les plus vives inquiétudes. Chez un deuxième opéré de cataracte, auquel, pour détruire les micro-organismes, cet oculiste avait fait un lavage de l'œil pendant un certain temps, il se produisit une atrophie lente, une régression de la cornée, et finalement une perte totale de la vision.

M. Parent, à une réunion de la Société d'ophtalmologie, a déclaré que M. Caudron, chef de clinique de M. Meyer, lui avait présenté un opéré de cataracte, chez lequel un lavage fait avec une solution d'ésérine additionnée de sublimé dans la proportion de 1/5000, avait occasionné de l'iritis avec synéchie postérieure et un trouble notable de la cornée.

M. Abadie, le lendemain d'une irrigation oculaire faite avec une solution de sublimé, a constaté une opalescence de la cornée persistant indéfiniment et causant un mauvais résultat définitif.

M. Meyer, outre le cas relaté par M. Parent, a observé chez un deuxième opéré de cataracte, des opacités de nature variable, donnant à la cornée, tantôt une coloration blanchâtre, ou gris bleuâtre, tellement intense que l'on pouvait à peine distinguer l'iris et les contours de la pupille, même à l'éclairage oblique, tantôt se décomposant en lignes et stries plus ou moins larges et irrégulièrement enchevêtrées, avec des

Digitized by Google

interstices transparents. Les premières paraissaient être l'effet d'une coagulation et n'intéressaient ni l'épithélium ni la membrane de Descemet. Elles étaient dues à la pénétration du liquide par la surface sectionnée. Les secondes, qui étaient situées dans les couches avoisinant la membrane de Descemet, ou dans cette membrane elle-même, s'accompagnaient d'iritis, et s'effaçaient bien plus lentement, plus péniblement ou même persistaient en grande partie. Et pourtant M. Meyer n'injectait que quelques gouttes d'une solution faible d'ésérine, qui renfermait, dans l'intérêt de sa conservation aseptique, un peu de sublimé (1/5000).

M. Chevallereau à sa clinique, où il se contentait de laver les culs-de-sac conjonctivaux en les irriguant à l'aide d'une seringue d'Anel, chargée d'eau boriquée ou d'eau bouillie, trouvait toujours les cornées de ses opérés transparentes. A la clinique des Quinze-Vingts, au contraire, où il laissait faire ce que l'on y faisait du temps de Fieuzal, un lavage abondant de la cornée et des culs-de-sacs conjonctivaux avec une solution de sublimé de 1 p. 2000, M. Chevallereau constatait des opacités centrales de la cornée.

Le bi-iodure a pour l'œil les mêmes inconvénients que les autres sels de mercure.

M. Valude dit qu'étant chef de clinique de M. Panas, il a remarqué que les lavages avec la solution de bi-iodure hydrargyrique produisaient toutes les fois des opacifications cornéennes et surtout des phénomènes d'iritis plastique. Les oculistes anglais adressent au bi-iodure les mêmes reproches.

M. Grand Clément, de Lyon, bien qu'il eût pris la précaution de dédoubler la solution que M. Panas employait autrefois, a observé le surlendemain de quatre opérations de cataracte, chez trois un état nuageux de la cornée, dissipé au bout de quelques jours, et chez le quatrième, un aspect louche et strié de la cornée, une irritation de l'iris et du sac capsulaire, et comme résultat final, la perte totale de la vision.

M. Satler dit que la solution de bi-iodure de M. Panas n'est inoffensive que pour les microbes qu'elle est chargée de tuer.

Digitized by Google

Ses expériences prouvent en effet que cette dose est absolument insuffisante pour tuer les microbes qu'il a rencontrés dans le sac lacrymal et dans le liquide conjonctival des personnes atteintes de catarrhe des voies lacrymales.

M. Panas a du reste abandonné complètement le bi-iodure d'hydrargyre depuis les expériences faites dans son laboratoire par MM. Vassaux et Bettremieux et emploie l'acide borique.

M. Abadie, qui avait employé l'eau oxygénée, à la suite des expériences de M. Malakoff, a dû y renoncer. L'eau oxygénée était trop irritante pour l'œil.

M. Felser trouvant les substances employées pour détruire les microbes trop faibles ou trop irritantes, a proposé l'iode trichloruré, introduit dans la pratique chirurgicale par M. Langembach. Cet antiseptique a une foule d'inconvénients. Il se décompose rapidement sous l'influence de la lumière et au contact de matières organiques, et irrite fortement l'œil.

La créoline possède, dit le professeur Frœhmer, des qualités antiseptiques et antiparasitaires incontestables, mais son odeur est désagréable. Il est difficile de la purifier et de la rendre neutre, elle irrite la cornée, comme tous les phénols, car elle est fortement acide et caustique.

Tels sont les dangers que font courir à l'œil opéré de cataracte les agents chimiques dont la chirurgie des autres organes et l'industrie célèbrent les bienfaits. L'emploi de ces agents a-t-il au moins fait disparaître la suppuration des complications de la cataracte ? Nullement.

Avant 1878 Just, de Zittau, fit 200 extractions de cataracte, sans les agents chimiques de la méthode antiseptique et *n'eut aucun cas de suppuration*. Depuis 1878, le même opérateur ayant introduit dans sa pratique les agents chimiques préconisés par de de Graefe perdit 10 *yeux opérés de cataracte par suppuration sur* 207.

M. de Wecker, sur 150 opérations effectuées avec toutes les règles antiseptiques, essuyait 7 échecs. C'était retomber dans une période équivalente aux plus désastreuses connues

Digitized by Google

avant le traitement antiseptique (*Congrès de Londres*, p. 60, *ann. doc.*)

M. Gayet, de Lyon, appliquant à tous ses malades, suivant toutes les règles voulues, le pansement antiseptique, n'a pas eu, pendant deux années, de meilleurs résultats qu'avant son introduction.

M. Zancarol, d'Alexandrie, faisait une déclaration analogue au Congrès des médecins grecs.

En résumé, les agents chimiques antiseptiques introduits dans l'opération de la cataracte pour faire disparaître sa principale complication, ne la font pas disparaître, et en ajoutent une de plus : la destruction partielle ou totale, momentanée ou définitive, de la cornée.

Reste l'*acide borique*, dont les solutions à 4 p. 100 nuisent au tranchant des couteaux, incrustent la cornée quand elles contiennent des sels de plomb et autres preuves de leur impureté, mais n'irritent pas l'œil. Faut-il nous en contenter? C'est la conclusion du travail de M. Bettremieux; c'est en définitive celle des oculistes qui font depuis quelque temps une véritable orgie de ce médicament. Malheureusement l'espérance résumée dans la formule de M. Bouchard « *l'homme est et sera de plus en plus le maître du microbe* » n'est pas prête à se réaliser dans la pratique des chirurgiens, qui jettent l'acide borique à la face du microbe. Les expériences de MM. Satler, de Weecks, prouvent d'une façon péremptoire que l'acide borique ne tue pas les microbes, ne les empêche même pas de nuire. L'antisepsie à l'acide borique, ce n'est pas de l'antisepsie, c'est, suivant un mot de M. Bouchard, de l'exorcisme. — Faut-il donc en chirurgie oculaire cesser le combat faute de combattants, abandonner la méthode antiseptique faute d'antiseptique capable de détruire les microbes sans nuire à l'œil? Nullement. Car les substances chimiques ne sont pas le seul moyen capable de donner satisfaction aux exigences de la méthode antiseptique. Tout procédé capable d'éloigner de l'œil les microbes, de les empêcher de lui nuire est une application de la méthode antiseptique. Et nous pouvons l'adopter s'il ne fait courir à l'œil opéré aucun danger.

Digitized by Google

Tel est le cas des moyens de réaliser l'asepsie auxquels nous avons accordé la place que l'acide borique usurpait.

III. *Asepsie de l'atmosphère.* — Parmi les moyens capables de mettre l'œil opéré de cataracte à l'abri de la suppuration, le premier est l'installation des opérés dans une atmosphère que n'habitent qu'un très petit nombre de germes.

L'expérience avait depuis longtemps montré que les plaies guérissent à la campagne, dans les milieux qui ne sont pas surchargés de germes, avec une merveilleuse facilité. Un exemple parmi les plus frappants : jusqu'à l'année 1860, sur sept ovariotomies pratiquées en France, il n'y avait eu que deux succès. Et ces deux succès appartenaient à de modestes médecins de province, le docteur Woyerskowski et le docteur Vaullegeard, qui avaient opéré leur malade à la campagne, le premier aux environs de Quingey, petite ville du Doubs (14 juillet 1844), et le second aux environs de Condé-sur-Noireau (Calvados, 1847).

Les cinq insuccès étaient dus à des professeurs éminents, à Rigaud, à Maisonneuve, à Back, à Jobert de Lamballe, à Hergott, qui opéraient dans des hôpitaux surchargés de germes. Nélaton obtint son premier succès en ovariotomie en installant sa malade à Montrouge.

Les recherches de laboratoire confirment les données de l'expérience.

M. Watson-Cheyne, M. Chauveau, M. Bouchard, M. Charrin, ont par leurs expériences et par leurs écrits démontré l'influence que le nombre des microbes exerce sur l'infection, sur la rapidité de son apparition, sur sa fréquence, sur sa gravité.

L'immunité elle-même est détruite par le nombre des agents infectieux; une grande quantité de bactéridies charbonneuses introduites sous la peau des moutons algériens leur donnent le charbon; tandis qu'ils sont réfractaires aux petites quantités (Chauveau).

Les microbes, même ceux qui sont considérés comme non virulents, le *proteus vulgaris* par exemple, peuvent déter-

Digitized by Google

miner des accidents plus ou moins graves et même mortels quand on les introduit en nombre excessif dans un organisme humain.

D'où cette formule à bien retenir, *le nombre de succès opératoires en chirurgie oculaire sera en raison inverse du nombre des microbes contenus dans le milieu où sera placé l'opéré de cataracte pendant et après l'extraction.*

Impuissant à tuer le microbe de l'atmosphère, l'oculiste doit installer ses opérés dans le milieu qui en contient le moins. L'atmosphère aseptisée à l'aide du spray, l'atmosphère créosotée de M. Tapret, de M. Gimbert, de Cannes, sont des illusions généreuses et d'une utilisation en tout cas impossible en chirurgie oculaire. L'atmosphère que doit rechercher l'oculiste est celle de la campagne, des jardins, des vastes espaces peu habités, que désinfectent le grand air, le soleil, la lumière. Les expériences d'Arloing, de Roux, de Duclaux ne laissent aucun doute à cet égard. Les stérilisateurs par excellence de l'atmosphère sont le soleil et la lumière.

IV. *Asepsie des mains.* — L'asepsie des mains s'obtient sans aucun doute en chirurgie oculaire comme partout ailleurs ; tout d'abord en les savonnant, en nettoyant minutieusement les ongles avec une brosse. Mais il est impossible de les aseptiser en les plongeant dans une solution des agents chimiques utilisés par les chirurgiens des autres organes. L'opération de la cataracte nécessite, pour être bien exécutée, une délicatesse de toucher, une sensibilité exquise des doigts, qu'émousse et fait perdre l'immersion des mains dans les solutions phéniquées ou mercurielles.

Après de nombreux essais, j'en suis arrivé à m'enduire les mains, après leur lavage et le lavage des ongles, de glycérine bien neutre et contenant quelques gouttes d'essence de cannelle de Ceylan et de Chine, de vespétro, de géranium, d'angélique, d'origan, puis à les rincer ensuite dans l'eau stérilisée tiède.

Cette *glycérine aux six essences* n'irrite en aucune manière la peau, n'émousse pas sa sensibilité. Bien au contraire, elle l'exalte. Il est facile de s'assurer que les mains ainsi nettoyées,

Digitized by Google

puis enduites de glycérine *aux six essences* et rincées dans l'eau stérilisée tiède, sont aseptiques et que leur purification n'est pas celle des mains de ces chirurgiens dont parle M. Bouchard, qui ralliés à l'antisepsie par bienséance plus que par conviction, ne s'acquittent de ce devoir que comme d'un vain cérémonial, et purifient leurs mains avant l'opération comme on fait les ablutions lustrales à la porte de nos églises.

V. *Asepsie de la région oculaire.* — L'asepsie des culs-de-sac conjonctivaux, des conduits lacrymaux, des paupières et des cils s'obtient en les irriguant ou en les lavant avec de l'eau stérilisée tiède à 40°.

Après les agents chimiques antiseptiques dont j'ai montré les dangers, ou l'inutilité (acide borique), j'ai essayé de laver et d'irriguer les paupières avec les eaux distillées des plantes dont j'indiquerai plus loin l'action antiseptique. J'ai fait préparer à Grasse des eaux distillées d'origan, de cannelle, de vespétro, d'angélique, de géranium. Dans tous les cas, j'ai obtenu une très légère irritation de l'œil. — Sans aucun doute, l'irritation déterminée par ces eaux distillées n'avait pas la même gravité que celle engendrée par les agents chimiques. Mais j'estime qu'en chirurgie oculaire, il faut éviter non seulement d'irriter l'œil, avant ou après une opération de cataracte, mais encore de l'agacer.

S'il nous est interdit d'injecter dans les culs-de-sac conjonctivaux des liquides microbicides, nous pouvons y injecter des liquides aseptiques, qui n'ont d'autre prétention que celle d'évacuer les microbes, dont ces parties sont l'habitat. Tuer les microbes des voies lacrymales, des culs-de-sac conjonctivaux et des paupières, ou les mettre dans l'obligation d'évacuer ces parties, c'est fournir à l'œil contre la suppuration une égale protection.

Deux conditions sont nécessaires pour évacuer les microbes des voies lacrymales et des culs-de-sac conjonctivaux.

La première est d'avoir un liquide évacuatif incapable d'irriter l'œil et même de l'agacer, aseptique et tiède.

La deuxième est d'irriguer avec une certaine force, et à

Digitized by Google

plusieurs reprises, les culs-de-sac conjonctivaux et les voies lacrymales.

L'eau employée tiède à 40°, est le seul liquide incapable d'irriter ou d'agacer l'œil, que l'on peut charger de la mission de chasser les microbes des voies lacrymales et des culs-de-sac conjonctivaux.

De quelle eau devons-nous faire usage? De l'eau de source. Il y a longtemps que MM. Pasteur et Joubert ont montré que l'eau de source est une eau pure, privée de microbes par suite de la filtration qu'elle a subie dans le sol. Mais il nous est impossible d'employer de l'eau de source au moment où elle émerge du griffon. On le comprend sans autre explication. Il nous faut dans tous les cas faire usage d'eau de réservoir. Or, les récents travaux de M. Leone (*Atti della R. academia dei Lincei*, série IV, vol. I.) montrent que si un centimètre cube d'eau *fraîche* ne contient en moyenne que cinq bactéries, au bout de cinq jours de repos, il en contient environ 500,000. M. Leone pense que c'est à la présence de l'acide carbonique que l'eau fraîche doit sa faible teneur de bactéries, et que c'est le dégagement de cet acide carbonique pendant la stagnation, qui permettrait la multiplication des microbes.

M. Meade Bolton (*Koch und Plüggès zeitschrift fies. Hygiene*, 1886. Bd. I, Ilft I, p. 76-114), élève du professeur Plügge, de Gœttingue, a pu vérifier à son tour en opérant sur les diverses eaux de Gœttingue, que dans la plupart des cas il y a une notable augmentation des bactéries dans l'eau laissée au repos pendant quelque temps à 22°. L'augmentation est très forte dans les seize premières heures; elle se continue, mais plus lentement, jusqu'au troisième, sixième et parfois dixième jour; puis s'établit une lente décroissance.

Seize espèces de bactéries se rencontrent communément dans les eaux. Six se montrent particulièrement prolifiques dans ce milieu, parmi lesquelles les *micrococcus aquatilis*, et le *bacillus erythrosporus*. La multiplication de ces bactéries dans l'eau est bien réelle. Elle ne résulte pas de la simple dissociation des groupes de microbes.

Ce sont également les conclusions du travail de M. Wollfu-

Digitized by Google

gel et de M. Riedel (*Arb. aus d. Kaiserl. Gesundheitsamte*, 1886, hefl. 2.)

Relativement à la multiplication des microbes pathogènes dans l'eau, du *bacillus anthracis*, du *staphylococcus aureus*, du *micrococcus tetragenus*, du *bacillus-typhi-abdominalis* ces auteurs sont en désaccord.

M. Bolton déclare que ces bactéries pathogènes sont peu susceptibles de se multiplier dans l'eau, et y périssent au bout d'un temps variable, plus rapidement à une température élevée (35°) qu'à une température moyenne (20°), sauf toutefois les micro-organismes doués de spores qui offrent une résistance plus grande. Les spores du *bacillus anthracis* ont pu conserver leur végétabilité pendant un an ; les spores du bacille de la fièvre typhoïde, et le *staphylococcus aureus* pendant un mois.

MM. Wollfugel et Riedel, au contraire, affirment que le bacille de la fièvre typhoïde, du *bacillus anthracis*, du bacille du charbon, sont susceptibles de se multiplier dans l'eau non stérilisée, et par conséquent de soutenir la concurrence avec les bacilles communs de l'eau.

Quoi qu'il en soit, et sans rechercher avec M. Baumgarten la cause de cette discordance, il résulte pour nous de ces travaux que l'eau contient une quantité considérable de micro-organismes et il nous est interdit de l'employer quand elle n'est pas stérilisée.

L'ébullition à 100° est suffisante pour tuer les microbes, mais non les spores. Il faut la faire bouillir dans un autoclave à 120° ou la stériliser par le procédé des chauffes répétées, que Tyndall a inventé, et que Koch a érigé en véritable méthode en l'appliquant à la préparation de milieux nutritifs au sérum sanguin.

La stérilisation de l'eau par ces procédés demandant un certain temps, il est d'une absolue nécessité, pour ne pas être pris au dépourvu par les besoins de la pratique journalière d'en avoir une bonne quantité en réserve.

Pour la conserver, il faut la verser chaude encore dans des récipients en verre d'une contenance de cinq litres, stérilisés

Digitized by Google

eux-mêmes, et bouchés hermétiquement avec un bouchon stérilisé, au milieu duquel passe un tube de verre, dont l'extrémité supérieure est renflée en ampoule, et l'extrémité inférieure très effilée. Cette dilatation ampulliforme du tube est destinée à recevoir un tampon de ouate stérilisée, qui laisse passer en le filtrant l'air nécessaire à l'écoulement de l'eau stérilisée, par le robinet en verre placé à la partie inférieure du réservoir.

Il faut vérifier tous les jours l'état des bouchons-filtres de ouate. Il pourrait arriver que des moisissures de l'extérieur envahissent l'eau stérilisée en végétant au travers des tampons de ouate. Dès qu'on y aperçoit des filaments mycéliens, et à plus forte raison des organes reproducteurs des moisissures, il faut vider le récipient, le stériliser à nouveau, ainsi que son bouchon, changer la ouate et le remplir d'eau de récente stérilisation.

Il faut également prendre la précaution de flamber le robinet avant de l'ouvrir pour en retirer l'eau stérilisée dont on veut faire usage.

Cette eau stérilisée doit être employée à 40°. Hippocrate recommandait déjà de ne laver les plaies qu'avec de l'eau à la température que la main peut supporter.

M. Paul Reclus s'est fait, de notre temps, l'apôtre de l'eau chaude. Au cours de ses opérations, M. Paul Reclus, au lieu d'inonder le champ où manœuvre le bistouri de solutions phéniquées ou mercurielles, exprime sur la plaie une éponge imbibée d'eau chaude. Cet éminent chirurgien déclare qu'il ne connaît pas de meilleur topique, de meilleur antiseptique que l'eau chaude.

M. Aubert, étudiant la variation de la virulence du chancre simple, a constaté que cette virulence est entravée par des applications d'eau chaude de 38 à 39°, qu'elle cesse à la suite d'applications d'eau chaude à 39°, et qu'elle est définitivement détruite par des applications d'eau chaude à 40°.

J'ai montré ailleurs l'action[1] parasiticide des douches de

1. Dr E. Rolland. Dangers et inutilité des collyres astringents et caustiques (*Rec. d'opht.*, Paris, 1889).

Digitized by Google

vapeur dans les affections parasitaires de la conjonctive, et l'intérêt qu'il y avait pour le médecin et surtout pour le patient à substituer aux collyres caustiques l'antiseptique par excellence de l'œil, l'eau chaude, et la vapeur de 30 à 45°.

(*A suivre.*) Dr ROLLAND

OBSERVATION

SUR UN CAS D'OPHTALMIE HYSTÉRIQUE

PAR

Le Dr SIMI, de Florence.

Traduit par le docteur MALGAT, médecin à Nice.

Il s'agit, dit le docteur Simi, d'une jeune fille bien développée, aux formes arrondies et prononcées au point de laisser croire qu'elle avait dix-neuf ou vingt ans alors qu'elle n'en avait pas encore quinze. Ses règles étaient abondantes et régulières. Mais le début de la menstruation était précédé et accompagné de fortes douleurs lombaires et inguinales : le premier et le second jour, le sang coulait difficilement. Dans cet état, la jeune fille était irritable, capricieuse, pleurait pour rien et très souvent se jetait sur son lit prise d'une lassitude extrême. Elle eut quelques évanouissements pendant son séjour à l'hôpital Santa-Maria-Nuova, et plus tard quand je l'eus en traitement sous ma direction elle eut quelques convulsions cloniques et toniques.

Ne sont-ce pas là les signes caractéristiques de l'hystérie?

A l'époque où la malade fut examinée pour la première fois les mains et les poignets étaient couverts d'une éruption vésiculaire, qui semblait vouloir gagner l'avant-bras. Une éruption semblable défigurait la malade et couvrait plus particulièrement la lèvre inférieure au niveau du point où le

Digitized by Google

nerf émerge du trou mentonnier antérieur, et les ailes du nez à l'émergence du nerf nasal externe. L'éruption n'était pas de date récente : primitivement elle avait d'autres caractères morphologiques et topographiques, ou bien encore elle était polymorphe, car on avait un moment pensé à une affection parasitaire.

Au mois de juin son œil gauche était dans l'état suivant :

Paupières tuméfiées et s'ouvrant avec peine; globe oculaire avec un cercle périkératique très injecté; iritis; infiltration œdémateuse (opacité) de la cornée; vision à peu près perdue; tension oculaire augmentée avec accompagnement des phénomènes qui en forment le cortège, entre autres la névralgie de la cinquième paire.

On aurait été facilement porté à diagnostiquer une iridochoroïdite ordinaire si dans l'histoire de la maladie on n'eût trouvé le fait suivant : pendant le long séjour que la malade avait fait à l'hôpital, sa maladie n'avait pas eu une marche et un développement réguliers. Au contraire, de temps en temps, sous l'influence de traitements divers, il survenait de la rémission de tous les symptômes, ce qui donnait l'espoir de la guérison prochaine. Mais bientôt, l'espérance disparaissait et une nouvelle aggravation survenait. On avait employé tour à tour les mydriatiques, les calmants, les ventouses d'Heurteloup, les bains chauds, les bains froids. Chaque médication nouvelle semblait être utile pour un temps, mais bientôt elle devenait inutile et quelquefois dangereuse.

On aurait dit qu'il s'agissait de quelque lésion grave, peut-être irréparable; et il n'aurait pas été absurde à cette époque de supposer une lésion profonde des tissus. Toutefois ces intermittences attirèrent mon attention au point de me faire rechercher si elles n'auraient pas quelques rapports avec les périodes menstruelles. Je fus réellement bien inspiré, car il m'a été démontré, depuis, que les premières excitations du travail menstruel étaient comme ressenties par l'œil. En effet, les phénomènes aigus de l'œil étaient les premiers symptômes à se manifester, puis venaient les phénomènes psychologiques, les douleurs utérines, et enfin la menstrua-

Digitized by Google

tion. Celle-ci terminée, tout rentrait dans l'état normal, avec cette particularité que les désordres de l'œil étaient les derniers à rentrer dans l'ordre.

J'instituai le traitement suivant :

1° Restaurer l'organisme au moyen de la viande, du vin, des toniques et l'eau de Roncegno;

2° Agir sur le système nerveux avec le bromure de potassium et de sodium en tant que le permettaient les conditions de la peau et des muqueuses;

3° User de l'essence de térébenthine pour modifier l'éruption cutanée, selon la formule de Mackenzie :

Essence de térébenthine	30 gr.
Bicarbonate de soude	0.75 centigr.
Mucilage de gomme arabique	0.60 —

Mêlez et ajoutez :

Eau de cannelle	90 gr.
Eau	30 —
Sirop simple	30 —
Alcool de lavande	15 —

M. S. A.

Nous attendions une nouvelle période menstruelle, lorsqu'elle arriva en tout semblable aux précédentes, mais avec un retentissement moindre du côté de l'œil. Pendant le mois qui suivit les règles, l'œil s'améliora au point que la malade pouvait compter les doigts à un mètre de distance.

Je continuai la médication précédemment instituée et pus voir survenir une très grande amélioration dans l'état de l'œil à la seconde menstruation. La guérison allait pour le mieux lorsque survinrent des troubles oculaires au moment où la troisième période menstruelle apparut.

Toutefois le traitement ne fut pas abandonné, et au mois d'octobre de la même année, la malade fut renvoyée dans un état de guérison qui parut devoir durer et qui dans tous les cas devait se consolider avec l'air de la campagne.

Dr Simi.

(Florence, *Bollettino d'oculistica*, octobre 1889.)

Digitized by Google

DES PIERRES OCULISTIQUES[1]

PAR

Le Dr J. AUZILHON

Ancien Aide d'Anatomie à la Faculté de Médecine de Montpellier

Le *Dictionnaire encyclopédique* de Dechambre, au mot : *Cachets oculistes romains*, et au mot : *Cornée*, ne contient aucun renseignement sur les *pierres oculistiques* telles qu'elles seront décrites dans la suite de cet article. Mes recherches spéciales dans les ouvrages plus récents des sciences médicales ou dans les journaux de médecine ne m'ont pas fourni plus de détails sur le même sujet. Mais il n'en est pas moins vrai que, sur une étendue assez considérable du territoire français, et notamment dans les départements du Gard, de l'Hérault et de la Lozère, les pierres oculistiques jouent encore un grand rôle dans le traitement des maladies des yeux. Quelle est l'origine de leur usage? L'emploi de ces pierres est-il d'un usage moderne ou remonte-t-il au contraire à l'antiquité romaine? Selon toutes probabilités, nous devons nous rallier à cette dernière opinion. La gravure en creux de la plupart des pierres oculistiques et même les sujets gravés sont de l'époque romaine, et certaines pierres présentent aussi des caractères qui donneraient lieu de croire qu'elles étaient taillées pour le même usage qu'elles ont encore aujourd'hui.

C'est dans le département du Gard, surtout aux environs de Lasalle, Sauve et Quissac, que, dès ma plus tendre jeunesse, j'ai eu connaissance des pierres oculistiques. Là, un

1. Ce mémoire, paru dans le dernier numéro du *Montpellier Médical*, est la meilleure preuve que l'empirisme n'a pas dit son dernier mot et que dans certains départements français il est presque autant en honneur qu'au siècle dernier. Nous avons tenu à le reproduire en entier, car les *pierres oculistiques* ont joué dans la thérapeutique oculaire un rôle que les progrès scientifiques ont été impuissants à faire oublier. F. D.

Digitized by Google

grand nombre de familles possèdent une et rarement plusieurs de ces pierres, auxquelles elles accordent la plus grande confiance dans un grand nombre d'affections oculaires, et cette confiance est entièrement partagée par les populations. Tout le monde, dans les localités que je viens de citer, a entendu parler des pierres oculistiques, de leurs propriétés merveilleuses, mais peu de personnes ont pu en former une collection. Heureuses celles qui en possèdent même une seule! Elle constitue une propriété de famille; on ne la prête que dans un cas très urgent pour l'appliquer sur l'œil dans une maladie grave, et presque toujours en faisant déposer à l'emprunteur un gage considérable : une somme d'argent, jusqu'à 500 francs, ou un bijou de prix, une montre ou une chaîne en or. C'est là, probablement, le seul motif du silence qui s'est fait jusqu'à ce jour autour de ces pierres, et qui n'est dû qu'à leur rareté ainsi que la haute valeur qu'on leur attribue. Car leur usage général, sur une assez grande étendue du pays, dans certaines affections oculaires et leur efficacité incontestable auraient sans cela attiré depuis longtemps sur elles l'attention des savants. Étant moi-même possesseur d'une pierre oculistique, et les circonstances m'ayant spécialement favorisé pour leur étude, en me trouvant dans la région où leur emploi est le plus général, je crois utile de donner le résultat de mon observation.

Je dirai tout d'abord que la plus grande diversité existe parmi les pierres oculistiques. Les unes sont très finement gravées et représentent ou des sujets mythologiques ou des animaux; d'autres, tout en étant taillées avec assez d'art, ne portent aucune gravure et ne doivent leur réputation qu'à la nature de la pierre; il en est même qui présentent des sujets en applique et en émail. Même diversité sur leur composition : l'agate, le grenat, le cristal de roche, sont employés indifféremment. Un fossile silicifié a servi à la confection de l'une d'elles, enfin un verre bleu constitue la matière d'une autre excessivement originale.

Leurs dimensions sont aussi très variables, mais elles ne dépassent guère dans leur plus grand diamètre une douzaine

Digitized by Google

de millimètres. Le plus grand nombre sont de forme ovale; on en voit aussi de rondes et de rectangulaires, mais à angles très émoussés. Je me rappelle en avoir vu une semblable dans ma jeunesse.

Si l'on interroge leurs propriétaires et que l'on demande à quelle époque ils en sont devenus possesseurs, ils répondent que la *pierre des yeux*, comme ils l'appellent, se transmet dans leur famille de père en fils depuis un grand nombre de générations, ou bien qu'elle a été trouvée dans les champs par eux ou leurs parents. On est tenu à la plus grande réserve sur leur destination primitive. Si la forme des unes semble indiquer que dès leur origine elles ont servi à guérir les maladies des yeux, celle des autres ferait croire aisément qu'elles ont fait partie, à une certaine époque, de l'ornementation du costume ou de bijoux quelconques. D'autres enfin semblent produites d'une façon toute naturelle, et ne devoir qu'au hasard leur forme originale (*lusus naturæ*).

Les habitants des Basses-Cévennes se servent des pierres oculistiques dans un grand nombre d'affections oculaires, mais ne le font pas sans doute sans aucun discernement. Ils écartent les paupières et appliquent la pierre sur la cornée et la sclérotique du côté où se trouve une face lisse; quelquefois cependant, à cause de sa forme, ils ne peuvent l'appliquer que du côté de la gravure, ce qui doit la rendre bien plus irritante pour le globe de l'œil.

La pierre, une fois appliquée, séjourne dans l'œil pendant un certain temps qui dépend de la nature de l'affection, et le malade ne la sort pas même le soir en se couchant. Certains malades ont conservé des pierres dans la cavité palpébrale pendant plus d'un demi-mois, et cela jour et nuit.

Il serait très difficile d'énumérer toutes les affections oculaires traitées de cette façon. Toutes les maladies qui semblent dépendre de l'atonie des différentes parties de l'œil, les légères ulcérations de la cornée non inflammatoires, les faiblesses de la vue, d'origine nerveuse, mais surtout les taies de la cornée, sont traitées probablement avec succès au moyen des pierres oculistiques. Ce sont là d'ailleurs les affec-

Digitized by Google

tions pour lesquelles les emploient surtout ceux qui en font usage. Je croirais volontiers que, dans les maladies différentes inflammatoires du globe oculaire ou de ses différentes parties, le traitement par les pierres oculistiques est plus nuisible qu'utile ; néanmoins, la réputation de ces dernières est tellement bien établie que je n'en ai jamais entendu dire que du bien, et qu'on leur attribue bien rarement les insuccès. Le haut prix qu'on attache à leur possession est un signe de la confiance illimitée que le public a pour elles.

Mais dans une étude comme celle-ci nous n'avons pas à tenir un bien grand compte de l'engouement du public, un public qui agit le plus souvent, dans ce cas, en dehors de l'intervention du médecin et sans posséder lui-même des connaissances spéciales suffisantes.

Que devons-nous penser *a priori* de l'emploi des pierres oculistiques dans les maladies des yeux ?

Est-ce là un agent médicamenteux d'une certaine activité, ou bien est-il complètement inerte?

Si cet agent médicamenteux est actif, quelles sont les limites de son activité et quelle est sa valeur thérapeutique?

Telles sont les questions que nous pouvons nous poser au sujet de l'introduction des pierres oculistiques dans la cavité palpébrale et que nous croyons devoir résoudre de la manière suivante :

On ne peut nier d'abord l'activité du médicament en ce qui concerne l'application des pierres sur le globe de l'œil. Il suffit de se rendre compte du cercle inflammatoire qui entoure bientôt le moindre corps étranger appliqué sur la conjonctive, et même le développement anormal des tissus qui a lieu autour de ce corps étranger s'il n'est promptement éliminé, pour qu'on ne conteste en aucune manière les phénomènes d'irritation qui doivent succéder à l'application de la pierre. Lorsqu'un corps étranger d'un tout petit volume est jeté et appliqué sur la conjonctive, toute la surface conjonctivale en est affectée ; mais les vaisseaux, artères et veines se développent surtout autour de lui et principalement au point où la vascularité est la plus grande. Il se manifeste tous les phé-

Digitized by Google

nomènes ordinaires de l'inflammation dans les autres organes : agglomération et arrêt des globules sanguins, exsudations plastiques, etc. En même temps se manifestent des réflexes remarquables qui produisent le larmoiement, la photophobie, etc.

Tels seraient assurément les effets d'une pierre oculistique trop grossière, mais il faut avouer qu'ils ne se produisent pas, à cause de la nature des pierres employées. Une qualité commune à la plupart d'entre elles est de posséder une surface très lisse, et c'est précisément cette surface incapable de produire des phénomènes inflammatoires violents qui s'applique contre le globe de l'œil. La pierre oculistique agit bien comme irritant à la surface de l'œil et à la face interne des paupières, mais comme un irritant très doux et très supportable. Un grand nombre de personnes m'ont déclaré qu'elle ne leur faisait éprouver aucune douleur. Une irritation trop vive n'est donc pas à redouter; et bien que cela semble un peu paradoxal, on pourrait, à la rigueur, expliquer l'amélioration que disent avoir éprouvée quelques malades dans les affections inflammatoires par la fraîcheur que peut procurer à l'œil le contact d'une pierre bonne conductrice de la chaleur. Les réflexes produits par l'application des pierres oculistiques sur la conjonctive sont loin également d'être les mêmes que ceux qui sont occasionnés par un corps étranger plus irritant, mais ils ne doivent pas cependant être complètement supprimés et peuvent entrer en ligne de compte pour leur valeur thérapeutique. Toutefois, la science ne possède encore sur ce point aucune donnée positive. Ce qui donnerait à penser que l'action de ce topique ne dépend pas exclusivement de ses propriétés irritantes, c'est l'engouement que les populations ont pour lui et qui se perd, comme nous l'avons déjà vu, dans la nuit des temps.

Je ne crois pas utile de m'étendre plus longtemps sur ces considérations de nature purement théorique. Il me tarde d'en arriver aux propriétés de la médication qui nous occupe, telles qu'il m'a été donné de les constater à différentes époques de ma pratique médicale. C'est au sujet des taies de

Digitized by Google

la cornée que les pierres oculistiques sont véritablement utiles. Un de mes regrets est de n'avoir pris aucune note des observations que j'ai pu faire à ce sujet; mais à deux ou trois reprises différentes j'ai été en rapport avec des personnes qui avaient traité leurs taies de la cornée par l'application de pierres, et qui étaient véritablement guéries. On rencontre très souvent, dans les contrées où existe l'usage des pierres oculistiques, des personnes qui disent avoir guéri de leurs taies cornéennes par leur moyen, et je suis persuadé que les taies de la cornée guérissent de cette manière, aussi bien, si ce n'est mieux, que par l'application de collyres irritants, la solution iodurée, par exemple. Ce qui nous porterait à nous méfier de ce topique, c'est assurément son peu d'uniformité, puisque des pierres de nature diverse sont employées dans des maladies identiques; mais il serait bien difficile de nier que leur effet ne soit généralement bon dans certains cas, et une fois l'efficacité de ce collyre solide reconnue, rien ne nous empêcherait d'en régulariser l'action, en donnant aux pierres oculistiques une unité de forme et de composition qu'elles n'ont pas, en ce moment, dans la pratique.

Des observations détaillées viendront sans doute plus tard nous apprendre exactement quelles ressources nous pouvons trouver dans les pierres oculistiques ou les collyres solides similaires. Il me suffit d'avoir montré simplement ici en quoi consiste cette médication populaire, dont les journaux et les ouvrages de médecine n'avaient pas encore parlé avec quelques détails, du moins à ma connaissance.

Si les pierres oculistiques guérissent les taies de la cornée, en activant sans aucun doute la vitalité du globe oculaire et produisant une irritation sub-inflammatoire, on aurait tort de croire que leur efficacité s'étende jusqu'à faire disparaître cette altération cornéenne profonde qui a reçu le nom de leucome. Je connaissais, il y a quelques années, une vieille femme qui avait fait usage des pierres pour un leucome assez étendu et qui n'en avait retiré aucun bon effet. C'est surtout dans les deux premiers degrés d'opacité cor-

Digitized by Google

néenne, l'albugo et le néphélion, que leur application est généralement utile. Les guérisons qu'elles ont procurées dans ces affections, et que nous obtenons de nos jours le plus souvent par d'autres moyens, ainsi que les figures plus ou moins bizarres gravées sur elles, ont contribué sans doute à établir leur immense réputation auprès de certaines gens.

Une fois que leur étude sera entrée dans la voie scientifique, cette réputation restera-t-elle toujours intacte? On a lieu d'en douter. Néanmoins, leur emploi, rendu plus méthodique, et pour faire face à des indications mieux déterminées, pourra peut-être apporter son contingent à la thérapeutique oculaire. Je vais plus loin, et en outre de leur action topique subirritante, ne devons-nous pas aussi tenir compte, dans certaines affections oculaires, de la compression qu'elles ne peuvent manquer d'exercer sur certains points du globe de l'œil, et qui peut elle-même trouver ses indications spéciales?

Telles sont, en résumé, les quelques considérations que j'ai pu donner, pour le moment, au sujet des pierres oculistiques; j'ai pensé qu'un genre de médication employée au moins dans une grande partie de trois départements, et dans laquelle un grand nombre de personnes, même relativement très instruites, ont la plus entière confiance, était digne d'attirer, à un certain point, l'attention du public médical.

Dr Auzilhon.

SOCIÉTÉ D'OPHTALMOLOGIE DE PARIS

Séance du 4 février 1890

Présidence de M. Parinaud

M. Nimier, Secrétaire annuel, donne lecture du procès-verbal de la précédente séance, qui est adopté.

M. Gorecki, Secrétaire général, communique une lettre d'excuses de M. Gillet de Grandmont, qui pour raison de santé ne peut

Digitized by Google

assister à la séance, et une lettre de M. Chauvel, qui pour le même motif demande un congé de trois mois (Renvoi à la commission des congés).

M. Chevallereau. — Rapporteur de la commission dont il fait partie avec MM. Delens et Hubert pour la vérification des comptes du trésorier, lit son rapport, approuvant toute la comptabilité et demandant un vote de félicitations pour le trésorier, dont il loue la gestion au nom de la commission.

(Les conclusions du rapporteur sont mises aux voies et adoptées par la Société.)

M. le Président. — Il est donné décharge à M. le trésorier de sa gestion pour l'année 1889.

M. Galezowski. — **Rapport sur la candidature du Dr Romiée (de Liège).**

Messieurs et chers collègues,

Vous m'avez chargé, il y a plus de deux mois, d'un rapport sur les travaux d'un de nos confrères éminents de Liège, M. le docteur Romiée. J'avais déjà préparé pour la dernière séance mon travail à ce sujet; malheureusement pour moi, cette séance était tellement surchargée de communications et de discussions, que j'ai dû en remettre la lecture à aujourd'hui. J'espère que vous accueillerez avec bienveillance cette candidature d'un confrère belge, dont l'admission parmi nous serait très flatteuse pour notre Société.

M. le docteur Romiée (de Liège) a su se créer une place des plus honorables dans l'ophtalmologie, non seulement par son talent opératoire, mais aussi par ses recherches scientifiques et ses nombreux travaux fort importants, que je vous demanderai la permission d'énumer tout à l'heure devant vous.

La Belgique est une terre de travailleurs, nous lui devons plusieurs de nos célébrités médicales, et le pays qui nous a donné des Warlomont, des Coppez, des Bribosias, nous démontre combien la science ophtalmologique y est développée et combien notre Société naissante peut y trouver d'appui, en cherchant à attirer dans son sein des hommes pleins de travail et d'ardeur pour le progrès de l'ophtalmologie.

Voici la liste des travaux de M. le Dr Romiée :

I. *De l'iritis en général*, ouvrage couronné par la Société médico-chirurgicale de Liège, 1872.

II. *Du catarrhe du sac lacrymal et de ses complications.* Liège, 1873.

III. *Note sur les cimetières.* Liège, 1874.

Digitized by Google

IV. *Quelques considérations sur les tumeurs intraoculaires.* Liège, 1875.

V. *Les médecins au conseil de revision. Les maladies et spécialement les maladies des yeux aux conseils de revision.* Bruxelles, 1875.

VI. *De la cataracte : Quelques remarques concernant l'étiologie. De l'influence de l'état général sur les résultats de l'opération.* Bruxelles, 1877.

VII. *Des indications thérapeutiques dans le catarrhe du sac lacrymal et dans le rétrécissement du canal nasal.* Anvers, 1877.

VIII. *Mémoire sur l'action physiologique de la gelsémine* (En collaboration avec le Dr Putzeys). Bruxelles, 1878.

IX. *Recherches sur le nystagmus.* Bruxelles et Paris, 1878.

X. *Notes d'ophtalmologie.* Liège, 1879.

XI. *Atropine, duboisine, gelsémine.* Liège, 1879.

XII. *Cataractes consécutives à la fièvre typhoïde, à la variole,* etc. Paris, 1879.

XIII. *De l'exophtalmie.* Paris, 1879.

XIV. *Névro-rétinite, avec phénomènes cérébraux, suivie de guérison.* Paris, 1879.

XV. *De l'amblyopie dans le strabisme convergent.* Liège et Paris, 1880.

XVI. *De l'amblyopie alcoolique.* Paris, 1881.

XVII. *Mélano-sarcome de l'iris.* Liège, 1881.

XVIII. *De l'utilité de l'ophtalmologie au point de vue de la médecine générale. Leçon d'ouverture d'un cours libre fait à l'Université de Liège,* 1881.

XIX. *De l'opération de la cataracte.* 1882.

XX. *Rapport sur l'épidémie de fièvre typhoïde de* 1882-1883. Rapporteur : Dr Romiée.

XXI. *Du chlorhydrate de cocaïne, son action sur l'œil.* Liège, 1884.

XXII. *De la kératite calcaire* (Académie de Belgique, 1886).

XXIII. *De la panophtalmie dans certains cas de cataracte* (va paraître).

Vous voyez, messieurs, que le bagage de notre jeune confrère est déjà fort considérable; et si, comme je l'espère, vous consentez à nommer M. le docteur Romiée membre de la Société d'ophtalmologie de Paris, je serai très heureux d'avoir été le rapporteur de cette candidature, à laquelle je m'intéresse doublement, et comme ophtalmologiste, et comme ami.

M. Gorecki. **Atrophie rapide de la papille d'origine traumatique.** (*Observation présentée par M. Gorecki au nom de M. le*

Digitized by Google

Dr Girard et au sien.) — M. D..., trente-sept ans, se blesse le 29 décembre 1889 à 11 h. 1/2 du matin dans les circonstances suivantes : En baissant la tête au-dessus d'un fagot de bois de sapin, une des lattes s'enfonce profondément à l'angle interne de la paupière supérieure de l'œil droit; il est obligé de déployer une grande force pour la retirer. Immédiatement, hémorragie violente, puis douleurs de tête se prolongeant pendant la journée, la nuit et le lendemain. Plaie de un demi-centimètre à l'angle interne de la paupière supérieure.

Le 30, les douleurs de tête continuent, la paupière supérieure est légèrement gonflée, retombant sur le globe, *la vue est intacte.*

Sangsues à la tempe, onguent napolitain belladonné en frictions et pansement antiseptique, bain de pieds sinapisé le soir.

31 décembre. Amélioration, les douleurs ont diminué, le malade a dormi.

1er janvier 1890. L'œdème palpébral diminue, un peu de suppuration, pansement au sublimé.

2 janvier. Quelques douleurs dans la région sus-orbitaire.

4 janvier. La plaie se ferme, tout semble rentrer dans l'ordre.

5 janvier. Les douleurs reviennent, localisées au milieu de l'arcade sourcilière.

6 janvier. Nouveau gonflement de la paupière supérieure, douleur très vive à la pression sur la *région externe* du globe.

7 janvier. Nuit mauvaise, irradiation des douleurs à l'oreille.

8 janvier. Nuit plus mauvaise, chemosis à la partie inférieure.

9 janvier. Très légère exophtalmie. A part le coté externe, le globe oculaire est indolore à la pression, ses mouvements sont faciles et non douloureux.

10 janvier. Mauvaise nuit, insommie malgré chloral. La vue est absolument intacte. — Chemosis notable à la partie inférieure. Douleurs obtuses dans la région oculaire.

11 janvier, 6 h. 1/2 matin. Réouverture de la plaie, qui laisse échapper du pus. Vision intacte, le malade distingue l'heure à un cadran de pendule éloignée de 5 mètres.

Le soir, le malade déclare que sa vision se trouble; cependant il compte les doigts dans toutes les directions.

12 janvier. Depuis l'écoulement du pus, les douleurs ont cessé ; le matin, la vision paraît être revenue, le soir elle se trouble de nouveau. La moitié externe du champ visuel est conservée.

17 janvier. Je vois le malade, qui se trouve dans l'état suivant :

Légère tuméfaction de la paupière supérieure, orifice fistuleux à l'endroit de la blessure, trajet de 48 millimètres vers la profondeur et le plancher de l'orbite, aucune sensation de corps étranger. Suppuration modérée malgré les injections antiseptiques.

Digitized by Google

Au point de vue visuel, conservation du champ visuel du côté externe, absence de champ visuel interne. Aspect presque normal de la papille.

Cet état persiste jusqu'au 27 janvier, où je constate une décoloration atrophique de la papille, qui depuis s'est accentuée.

M. Jocqs. — **Une complication de certaines conjonctivites chez les enfants.** Le premier des trois cas dont j'ai l'honneur de faire part à la Société s'est présenté chez un nouveau-né âgé de quatre jours. Dès les premières heures de la naissance, les paupières s'étaient tuméfiées, et bientôt après une légère sécrétion purulente s'était montrée entre les bords palpébraux.

Lorsque je vis cet enfant, je constatai ce qui suit : les paupières étaient gonflées, rouges, comme au début d'une ophtalmie purulente, et fermées. Entre les bords palpébraux un peu de liquide séro-purulent. L'écartement des paupières est rendu difficile par le spasme de l'orbiculaire. Quand elles furent écartées et renversées, je vis la conjonctive rouge et turgescente, mais à mon grand étonnement il y avait très peu de pus derrière elles. Par contre, à la face postérieure, juste au niveau de l'angle de renversement, c'est-à-dire le long du bord supérieur du tarse de la paupière supérieure, il y avait une ligne grisâtre, régulière, de trois millimètres de hauteur environ et occupant toute la longueur de la paupière. La cornée et la conjonctive bulbaire étaient saines.

Des deux côtés, même lésion.

D'où pouvait provenir cet aspect grisâtre de la conjonctive ? Si la lésion ne s'était pas présentée sous cette forme régulière, on aurait pu penser à un produit pseudo membraneux et en préjuger la nature maligne. Mais il fallait évidemment songer à autre chose, et j'avoue que je ne trouvais pas.

Lorsque j'eus laissé revenir les paupières en place, l'explication me fut fournie immédiatement.

En effet, je vis que la paupière supérieure venait empiéter sur l'inférieure et la recouvrir presque complètement. J'en conclus que la lésion était mécanique et que la ligne grisâtre n'était autre chose qu'un sphacèle local de la conjonctive, dû au contact du bord ciliaire de la paupière inférieure. Un léger frottement enlevait facilement la conjonctive sphacelée et laissait apparaître une ulcération superficielle saignante.

Devant cette explication, je conseillai pour tout traitement d'ouvrir fréquemment les paupières, pour tâcher de faire coapter les bords palpébraux, de faire des lavages antiseptiques et d'instiller trois fois par jour deux gouttes de solution de cocaïne au quarantième pour diminuer la douleur et par suite le spasme.

Digitized by Google

Le lendemain, il y avait du progrès; l'enfant n'ouvrait pas encore les yeux, mais le gonflement et la rougeur avaient diminué, et je constatai que l'ulcération de la conjonctive avait meilleur aspect. Le jour suivant, les yeux étaient ouverts; enfin, trois jours après, la guérison était complète.

A la suite du cas que je viens de rapporter, j'en ai observé deux autres dans l'espace d'un mois chez deux enfants, l'un âgé de quinze mois, l'autre de trois ans.

Chez eux, un seul œil était malade. Le premier me fut amené par sa mère éplorée parce que le médecin qui m'adressait l'enfant lui avait dit que l'œil était perdu. Au premier abord, il avait, en effet, très mauvais aspect; mais quand j'eus soulevé la paupière je fus tranquillisé. La conjonctive était gonflée, sphacelée et ulcérée en plusieurs points, mais la cornée était intacte, et d'ailleurs tout s'expliquait ici encore par le chevauchement de la paupière supérieure. La guérison survint ici comme précédemment, mais moins rapidement parce que l'enfant recevait chez lui des soins inintelligents.

L'autre cas m'a intéressé encore davantage parce que j'ai vu évoluer sous mes yeux la maladie tout entière. D'abord simple conjonctivite, puis œdème de la paupière supérieure, enfin, chevauchement et ulcérations.

Il est donc probable que l'œdème précède le chevauchement et en est la véritable cause. Je ferai remarquer que dans ces deux derniers cas les ulcérations de la conjonctive n'étaient pas régulières comme dans le premier, et que leur interprétation eût été plus difficile s'ils avaient été observés les premiers.

Dans les trois cas j'ai institué comme traitement d'abord le traitement ordinaire des conjonctivites, puis des instillations de cocaïne. Celles-ci me paraissent utiles pour obvier au spasme provoqué par l'irritation de la conjonctive.

Quand j'observai le premier de ces trois cas, je crus à un fait exceptionnel, mais les deux autres qui sont venus ensuite à peu d'intervalle m'ont fait penser que cette complication des conjonctivites ne devait pas être rare. Je crois plutôt qu'elle passe souvent inaperçue et que la longue durée de certaines conjonctivites œdèmateuses chez les enfants n'est pas toujours attribuée à sa véritable cause.

Cependant cette complication mérite qu'on s'y intéresse, si ce n'est pour sa gravité, du moins pour les craintes qu'elle peut inspirer aux parents et même dans certains cas aux médecins eux-mêmes.

Incident de séance

M. Meyer. — Je désire demander si la discussion au sujet de

Digitized by Google

l'ophtalmie traumatique a été définitivement close. Le dernier tour de parole avait été celui de M. de Wecker, qui vous a fait une communication à ce sujet dans la séance de novembre. Lorsque j'ai voulu y répondre à la séance suivante, M. le président m'a interrompu en déclarant qu'il ne pouvait me permettre de rentrer dans la discussion scientifique, et que je ne devais pas relever les personnalités contenues dans le discours de M. de Wecker, que le comité de publication aura à retrancher. Depuis ce jour ce discours a été publié tel quel, et je vous demande si la Société me reconnaît le droit d'y répondre ou veut déclarer cette discussion terminée.

M. Gorecki. — Lorsque M. Chauvel a retiré la parole à M. Meyer, il pensait que le comité de publication pourrait enlever dans la communication de M. de Wecker ce qu'il pouvait y avoir de personnel. Or, l'impression de cette communication était déjà faite; de plus, le rôle du comité de publication paraît plutôt être de restreindre les mémoires trop longs que d'en surveiller la rédaction. Dans ces conditions, il me paraît difficile de refuser la parole à M. Meyer, d'autant plus qu'aucun vote de la Société n'est intervenu.

M. le Président. — La discussion a été close de fait par la réponse de M. de Wecker aux objections. Dans la séance de décembre, mon prédécesseur M. Chauvel a accordé la parole à M. Meyer pour un fait personnel, en s'opposant à ce que la discussion fût de nouveau ouverte sur le fond de la question. Il a proposé comme transaction d'envoyer le travail de M. de Wecker au comité de publication, ce que M. Meyer a accepté. Mais le comité de publication n'a pas cru devoir s'occuper de l'incident, ou n'a pas eu le loisir de le faire, les épreuves étant déjà tirées. M. Meyer n'a donc pas eu la satisfaction qui lui a été offerte. Je ne crois pas cependant qu'il soit possible de revenir sur un incident déjà éloigné et de rouvrir une discussion régulièrement close. M. Meyer a un moyen de répondre à M. de Wecker, c'est de faire sur ce sujet une nouvelle communication.

M. Guttiérrez-Ponce. — **Photophobie intense guérie par l'anesthésie directe du ganglion de Gasser.**

Un garçon âgé de treize ans, affecté de kératite parenchymateuse, m'a fourni dernièrement l'occasion d'observer dans des circonstances particulières le phénomène connu sous le nom de réflexe naso-ciliaire, et d'apprécier le rôle du nerf trijumeau dans la photophobie.

Ce jeune malade a été amené à ma consultation le 27 août de l'année dernière. Il présentait déjà, sur l'œil gauche, les troubles

Digitized by Google

caractéristiques d'une kératite interstitielle à son début. Bientôt après il commença à accuser une photophobie légère, qui ne tarda pas à devenir très intense. Les conserves teinte fumée ont été vite abandonnées; il fallait, pour que le malade pût sortir, recouvrir ses yeux d'une bande noire fort épaisse. Chez lui, il était nécessaire de le garder dans une chambre obscure. Sa mère le conduisait à ma clinique, où il arrivait tout courbé, cherchant à cacher sa figure dans un coin de la salle, fuyant partout la lumière.

A la fin du mois d'octobre, ainsi qu'il arrive habituellement dans des cas semblables, la maladie s'est déclarée sur l'œil droit. Elle y est arrivée presque d'emblée à la période de vascularisation. Vers le milieu du mois de novembre, un pannus complet occupait les deux cornées. L'enfant se trouvait, pour ainsi dire, complètement aveugle, et la photophobie était arrivée à son maximum d'intensité.

Ce qui était remarquable dans cette photophobie si accentuée, c'était l'absence d'iritis ou d'une inflammation appréciable du tractus uréal.

Mais le symptôme sur lequel je veux attirer votre attention est le suivant. Aussitôt que j'essayais, au grand jour, d'entr'ouvrir les paupières du malade pour examiner l'état de la cornée, il éternuait violemment. Ceci se répétait autant de fois que je revenais à l'examen de chaque œil.

Où résidait cette exquise sensibilité à la lumière? Evidemment dans les nerfs cornéens, qui ne sont autre chose qu'un plexus terminal de la branche ophtalmique de Willis. La rapidité surprenante avec laquelle l'éternument se produisait, alors même que la cornée, déjà entièrement vascularisée, ne laissait pénétrer dans l'intérieur de l'œil aucun rayon lumineux, me démontrait clairement que la rétine n'était pour rien dans la production de ce phénomène.

Le réflexe naso-ciliaire est très connu, et je n'essaierai pas de discuter ici son mécanisme. Je m'en rapporte aux savantes recherches anatomiques de Stilling et de Schrœder van der Kokl. La seule chose qu'il nous importe de retenir, c'est que les nerfs cornéens transmettent l'irritation périphérique vers le ganglion de Gasser, d'où elle passe jusqu'à la moelle allongée et la protubérace.n

Vers le milieu du mois de décembre l'éclaircissement a commencé presque en même temps sur les deux cornées. Le 25, l'enfant avait pu distinguer de gros jouets; mais il souffrait encore de sa photophobie, et l'éternument se produisait toujours à chaque examen des yeux.

Je me suis demandé si on ne pourrait pas calmer ces accidents

Digitized by Google

en laissant pénétrer des vapeurs anesthésiques dans l'oreille. Nous savons tous, en effet, que le ganglion de Gasser est placé dans une dépression située au sommet et sur la face antérieure du rocher; or, cet os, ainsi que l'a fait remarquer mon éminent maître et ami M. Tillaux, est rempli de trous, de canaux, de cavités, destinés à contenir les différentes parties constituantes de l'oreille, des vaisseaux et des nerfs. Par conséquent, rien de plus naturel que de penser qu'il ne serait pas difficile d'anesthésier directement le ganglion de Gasser et, partant, les nerfs ciliaires.

En présence de la mère du malade et de deux autres personnes qui se trouvaient avec moi, je fis donc l'expérience suivante : j'introduisis dans le conduit auditif droit une boulette de coton dans laquelle j'avais laissé tomber quelques gouttes de chloroforme. Après avoir attendu quelques minutes, j'entr'ouvris les paupières du même côté. L'éternument ne se produisit pas et je pus examiner l'œil à mon aise. Je m'adressai alors à l'œil gauche; cette fois-ci l'enfant éternua, non pas immédiatement, comme il l'avait fait jusqu'alors, mais après quelques instants, pendant lesquels j'avais tenu l'œil ouvert. Ce retard dans la production du phénomène m'a fait supposer que l'action anesthésique portée sur le ganglion du côté droit avait agi non seulement dans le sens centrifuge, vers les nerfs ciliaires du même côté, mais aussi dans le sens centripète, vers la protubérance, où elle aurait agi également sur l'amas de cellules d'où émane le nerf du côté opposé.

La mère a bien voulu me fournir une note de ce qu'elle a pu remarquer les jours suivants. Cette note, que je vous transcris textuellement, est ainsi conçue : « l'emploi du chloroforme a été fait le 28 décembre. A partir du 30 décembre l'enfant a pu prendre ses repas à la table de famille, au lieu de manger dans l'obscurité; il s'est contenté, sans qu'on eût à diminuer l'intensité de la lampe-suspension, de mettre ses lunettes et un abat-jour sur ses yeux. Le 6 janvier il a commencé à se passer de ces précautions. Même à l'heure des repas il affronte assez franchement la pleine lumière naturelle, à l'intérieur, depuis le 7. »

La guérison de ce malade s'opère d'une façon régulière, grâce au traitement classique, qu'il a suivi très strictement. Le 13 janvier il n'avait que 1/10 d'acuité visuelle; aujourd'hui il en a 1/3 du côté droit; 1/5 du côté gauche. Quant à l'amélioration très notable, presque subite, qu'il a éprouvée après l'application du chloroforme, je n'ose rien dire. Je vous rapporte le fait pour ce qu'il peut valoir et je le soumets à votre appréciation.

Cette observation me permet, cependant, d'affirmer encore une fois que le conduit auditif est une bonne voie pour combattre certaines affections oculaires de nature nerveuse.

Digitized by Google

M. Parent. — **De la stéréoscopie dans le traitement du strabisme.** (*Rapport sur le travail envoyé par le Dr Javal.*) Messieurs. Le travail envoyé par le docteur Javal à l'appui de sa candidature consiste en une seule observation de strabisme. Comme elle est très courte, permettez-moi de vous la lire entièrement.

« Il est possible d'arriver à la guérison d'un strabisme convergent myopique avec perte complète de la vision binoculaire, mais il faut, outre les opérations, des efforts très énergiques et intelligents dans l'application des exercices.

Le commandant C..., âgé de 52 ans, vient me consulter le 16 octobre 1888. Je constate un strabisme convergent considérable, alternant et qui, d'après le malade, existe depuis 1871. Le commandant affirme qu'il y a un an il lui était encore possible de voir binoculairement des objets très voisins. En tout cas, rien de pareil n'existe aujourd'hui, et vu l'âge du malade et l'ancienneté de la déviation, qui subsiste au moins depuis 17 ans, je suis très réservé dans le pronostic. L'ophtalmomètre donne 0 ± 05; 90 ± 0.25 et l'examen subjectif 0 — 0.50 — 8; 90 — 0.75 — 9.

Le 17 octobre, ténotomie à droite, et après trois jours, laissé partir pour sa garnison, où il reprend son service en ayant soin de mettre un verre dépoli à l'œil *gauche* de son pince-nez.

Le 19 novembre, nouveau séjour de cinq jours à Paris pour faire à l'œil gauche une opération dont le résultat, légèrement insuffisant, permet cependant de constater qu'il est possible, par moments, d'obtenir la vision binoculaire; le commandant repart pour son régiment, muni d'un stéréoscope à charnière pour s'exercer à volonté, avec la recommandation de porter devant l'œil gauche un verre dépoli pour sortir et de bander cet œil quand il est à la maison.

Enfin M. C. obtient du ministre de la guerre un congé d'un mois qui lui permet de revenir une troisième fois, le 22 décembre. En quelques jours il parvient à fusionner les impressions les plus fines dans le stéréoscope; après une quinzaine il réussit à lire binoculairement; alors en employant des verres décentrés, il arrive à voir simples les objets extérieurs.

Le 22 janvier 1889, la guérison est à peu près complète. Il reste un peu de trépidation des lettres pendant la lecture et une certaine difficulté pour voir simples les objets mobiles. Quand le regard passe d'un objet à un autre, il y a d'abord un moment de diplopie, mais la fusion des images se fait aussitôt, et involontairement.

Aux dernières nouvelles la guérison était parfaite.

Pour donner une idée du travail que demande souvent le rétablissement de la vision binoculaire, je reproduis ici une partie

Digitized by Google

d'une lettre que le commandant a bien voulu adresser à une fillette qui était en traitement en même temps que lui.

19 février 1889.

« Ma chère petite demoiselle,

« ... Il faut rendre à vos jolis yeux la faculté de voir ensemble, au lieu de porter un bandeau noir qui en cache un.

« C'est une question de volonté. *Il faut beaucoup travailler* le stéréoscope *en peu de temps*, afin que les progrès faits pendant le travail ne se perdent pas pendant un long repos, ce qui arrive infailliblement si on se repose trop. Juste le repos indispensable : tout ce qui dépasse cette mesure est nuisible.

« Pour moi, je travaillais quatorze à dix-huit heures par jour ; ce serait un peu trop pour vous, qui avez besoin de plus de sommeil ; mais on peut très bien exiger une douzaine d'heures, dix au moins, et il ne faut pas craindre de se fatiguer, le succès est à ce prix. Avec un aussi bon professeur que le Dr J., vous ne pouvez manquer de réussir parfaitement; mais il faut *du travail, beaucoup de travail* et *en peu de temps.* »

L'observation que je viens de vous lire présente donc les particularités suivantes :

Le strabisme est convergent, alternant quoique chez un myope, ce qui n'est pas exceptionnel, mais cependant assez rare; en outre il apparaît à l'âge de trente-cinq ans.

Il est d'un degré considérable (M. Javal ne l'a pas évalué en degrés) et il nécessite, pour être corrigé, la ténotomie des deux droits internes.

Enfin au moyen d'exercices orthoptiques pratiqués avec le stéréoscope à charnière, le malade a recouvré la vision binoculaire.

Quant à ces exercices, vous avez vu que M. Javal insiste sur un point : c'est qu'il lui paraît nécessaire de les pratiquer pendant de nombreuses heures, dans un temps très court.

Nous avons donc dans cette observation un nouvel exemple de l'importance des exercices stéréoscopiques pour la cure complète du strabisme; il faut toutefois reconnaître que dans le cas précédent ces exercices n'ont servi qu'à compléter la cure, qui avait été préparée par une double ténotomie.

Messieurs, en vous présentant ce travail de notre confrère, je ne puis m'empêcher de penser à ses autres travaux et à l'ensemble de sa carrière ophtalmologique.

Cette carrière éminemment brillante a acquis à notre confrère une grande et légitime notoriété; et personnellement je suis heu-

Digitized by Google

reux d'avoir à vous présenter la candidature de l'ophtalmologiste à qui nous devons :

La traduction de l'optique physiologique de Helmholtz;

Des travaux remarquables sur l'astigmatisme, la physiologie de la lecture, le strabisme, la myopie et l'hygiène scolaire; enfin des instruments éminemment utiles, comme son optomètre et son ophtalmomètre.

Je vous propose donc, messieurs, d'offrir des remerciements à M. Javal pour son travail, et en outre d'accueillir favorablement sa candidature.

M. VALUDE. — **Instrument destiné à contrôler l'orientation des verres cylindriques, ou aximètre.** — Au nom de la commission nommée à cet effet, M. Valude lit son rapport sur cet instrument présenté au nom de M. LEPLAT (de Liège), candidat au titre de membre correspondant étranger.

M. le docteur Leplat (de Liège) nous a adressé un instrument qu'il a imaginé à l'effet de contrôler l'orientation des verres cylindriques montés en lunettes.

Cet ingénieux appareil se compose essentiellement d'un anneau de cuivre gradué dans lequel tourne un autre anneau terminé par une tige verticale dans le prolongement de laquelle se trouve, sur l'autre bord de l'anneau, une aiguille indicatrice.

La graduation indique l'inclinaison de l'axe du verre, l'aiguille marque le point d'inclinaison; la tige qui prolonge l'anneau intérieur sert à supporter les lunettes qui sont examinées.

Les lunettes étant fixées à la tige métallique de l'anneau intérieur, on regarde, à travers le verre à examiner une ligne verticale, telle que le chambranle d'une fenêtre ou d'une porte par exemple. (On sait que les lignes droites sont vues brisées à travers un verre cylindrique, hormis les deux cas suivants : quand l'axe du verre est *vertical* ou *horizontal*.)

Si donc la ligne visée est aperçue brisée, on saura avoir affaire à un verre cylindrique à axe incliné. Pour en connaître l'inclinaison, on fera tourner l'anneau intérieur portant les lunettes jusqu'à ce que la ligne visée apparaisse en rectitude.

A ce moment l'aiguille indicatrice se trouvera à un degré qui sera justement celui de l'inclinaison de l'axe.

Il faut remarquer toutefois que la ligne visée peut être vue droite dans deux conditions : quand l'axe est horizontal et quand il est vertical.

Pour savoir donc si l'axe est dans l'une ou l'autre de ces positions on se rappellera la loi suivante.

1° Lorsqu'il s'agit d'un verre cylindrique concave, la ligne verti-

Digitized by Google

cale de mire suit le mouvement du verre si l'axe était vertical, et montre un sens inverse s'il était horizontal.

2° S'il s'agit de cylindres convexes, la proposition est inverse.

Tel est l'appareil et tel est son fonctionnement. Il s'agit en somme, ici, d'une simplification du procédé ordinairement mis en usage par les opticiens et qui consiste d'abord à chercher l'axe du cylindre au moyen d'une ligne droite visée à travers le verre, puis à fixer cet axe sur le verre par un trait marqué au crayon gras ou à la lime, enfin à reporter ce verre ainsi déterminé sur un cadran gradué qui donne aussitôt le degré d'inclinaison de l'axe. L'instrument de Leplat donne le moyen d'exécuter simultanément et très rapidement les divers temps de cette recherche.

A la dernière séance de notre Société, il m'a été objecté, lors de la présentation de l'instrument de M. Leplat, que le procédé des opticiens était très satisfaisant et qu'il n'était nul besoin d'inventer un appareil à l'effet de perfectionner ce mode de vérification.

Cette objection mérite d'être réduite à sa juste valeur.

En effet, ce mode de vérification, tel qu'il est employé par les opticiens, donne des résultats qui ne sont pas rigoureusement précis, par la raison que l'observateur qui marque au crayon gras ou à la lime l'axe qu'il vient de relever sur le verre de lunettes peut placer son trait non pas précisément sur l'axe, mais à côté et à une distance plus ou moins grande de celui-ci. Croit-on que ces erreurs, même quand elles sont petites, soient négligeables? Voici un fait qui m'est personnel et qui m'a depuis longtemps édifié à cet égard :

Un jeune homme vint un jour me consulter pour des troubles de réfraction. Après examen je reconnus un double astigmatisme myopique pour lequel je prescrivis : O D cyl. 2,75 axe horizontal et O G cyl. 0,75 axe horizontal.

Avec cette correction l'acuité visuelle était devenue très satisfaisante, le malade lisait presque toutes les lettres de la dernière ligne de l'échelle et déclarait voir tous les objets éloignés avec une grande netteté.

A quelque temps de là ce jeune homme revint pourtant, se plaignant de ses verres, qui disait-il ne lui procuraient pas une acuité visuelle égale à celle de tout le monde. Il était chasseur, et, dans l'action de viser, son œil droit armé de son cylindrique se montrait défectueux.

Je vérifiai à nouveau la réfraction de mon client, et en orientant avec une plus grande patience mes verres cylindriques, je reconnus qu'il fallait incliner les axes des cylindres à un angle de 8 à 10° pour obtenir le maximum d'acuité visuelle, et ce maximum était la vision bien normale, V = I. Dès lors la correction fut parfaite.

Digitized by Google

Or, sait-on ce qu'est la distance en millimètres de l'axe incliné de 8 à 10°, sur l'horizontale, dans le champ d'un verre de lunettes? Cette distance est de 2 à 3 millimètres et pas plus.

Par conséquent, dans ma première détermination je n'avais tenu nul compte de cette faible inclinaison, la comptant pour négligeable, alors qu'elle était nécessaire comme on l'a vu par la suite de l'observation. Quand donc il s'agira de relever la position d'un axe de verre et de la noter au crayon, dans l'espace et pour ainsi dire au vol, ne sera-t-on pas exposé à des erreurs de cinq à dix degrés au moins?

L'exemple que je viens de rapporter prouve qu'elles ne sont pas négligeables.

En conséquence, sans faire le procès de la méthode employée par les opticiens et qui est assurément bonne, disons que l'instrument de M. Leplat offre suivant le même principe une précision mathématique rigoureuse qui ne se peut rencontrer dans le procédé usuel.

C'est faire de cet instrument l'éloge le meilleur que de dire qu'il représente l'exactitude absolue dans l'application de cette méthode comme appliquée par tous.

M. le Dr Leplat (de Liège), par ce titre et par les publications nombreuses dont il est l'auteur estimé, mérite donc de prendre place parmi les membres associés étrangers de notre Société.

M. CHIBRET. — **Ablation de la glande lacrymale palpébrale.** J'ai fait vingt-huit fois cette opération : dans quinze cas il m'a été possible de suivre les malades assez longtemps pour connaître le résultat définitif de l'opération.

Ce résultat a été en moyenne la disparition de 82/100 du larmoiement. Autrement dit, le larmoiement se réduit à près de 1/5 de ce qu'il était antérieurement.

Ce résultat est très satisfaisant, et il l'est d'autant plus que dans bon nombre de cas les malades déjà soignés par d'autres procédés pouvaient être considérés comme incurables.

Le manuel opératoire tel que l'a décrit de Wecker ne manque point de présenter souvent des difficultés. La dissection de la glande est souvent entravée par le sang.

Dans ces conditions on ne voit pas très bien ce que l'on enlève.

J'ai cherché vainement jusqu'ici à perfectionner le manuel opératoire, de façon à rendre cette opération plus facile et plus sûre encore dans ses effets.

Néanmoins, je puis affirmer que de Wecker a doté l'ophtalmologie d'une excellente opération appelée à rendre de nombreux services.

Digitized by Google

M. Masselon. — L'ablation de la portion palpébrale de la glande lacrymale est très simple si l'aide renverse bien la paupière et si le malade regarde en bas, ce que l'on peut obtenir en maintenant l'œil avec une pince à fixation.

M. Chibret. — Quels sont les résultats sur le larmoiement obtenus à la clinique de M. de Wecker?

M. Masselon. — On obtient une réduction des 4/5; il suffit d'obtenir un tissu cicatriciel qui oblitère les canaux excréteurs.

M. Galezowski. — Je n'accepte pas l'opération que préconise notre collègue; je reste partisan du débridement des points lacrymaux et du cathétérisme du canal nasal. Jamais il ne m'a été donné de voir des cas réclamant l'ablation de la portion palpébrale de la glande lacrymale; elle me paraîtrait indiquée si la glande était hypertrophiée ou altérée. Aujourd'hui même j'ai vu un malade dont les canaux lacrymaux ont été incisés et qui subit depuis deux ans le passage de sondes, et cependant le larmoiement persiste; mais chez lui le débridement a été mal fait, l'incision du canalicule se trouve tout à fait hors du sac conjonctival, surtout quand l'opéré regarde en haut. J'ai dû dans une cinquantaine de cas corriger par une excision ces incisions mal placées. Enfin il ne suffit pas de déboucher le canal nasal, il faudra encore le guérir.

En résumé, je suis opposé à l'ablation de la glande lacrymale palpébrale; après incision des canaux lacrymaux le larmoiement ne persiste que s'il y a eu faute opératoire.

M. Masselon. — L'ablation de la glande palpébrale me paraît indiquée après échec de l'incision correctement faite et suivie de sondage, cas assez fréquent.

M. Galezowski. — D'après ma pratique, je ne crois pas aussi nombreux les larmoiements qui ne guérissent pas par incision du canal lacrymal.

M. Chibret. — Je dois dire que le nombre de vingt-huit opérations pratiquées paz moi, qui paraît exagéré à M. Galezowski, représente mon stock de malades non guéris après un traitement prolongé par incision et sondages répétés.

M. Meyer. — L'ablation de la glande palpébrale détruit les canaux excréteurs de la glande orbitaire; que devient cette dernière?

M. Masselon. — L'expérience démontre que l'opération n'a pas sur elle d'influence fâcheuse.

M. Meyer. — Mais lorsque sous le coup d'une émotion triste l'opéré pleure, que deviennent les larmes?

M. Masselon. — Je n'ai jamais observé de phénomènes de rétention; sans doute quelques canaux excréteurs échappent et restent perméables.

Digitized by Google

M. Parent. — On peut rapprocher ce qui se passe ici avec ce que l'on observe dans le testicule après une épididymite qui a obstrué les voies d'excrétion du sperme. On ne constate pas alors de rétention du sperme.

M. Gorecki. — Je comprends fort bien que l'ablation de la glande lacrymale ou de sa portion pleureuse restreigne le larmoiement dans le cas de chagrin, d'émotion, etc., mais je ne comprends pas qu'elle puisse avoir une action prépondérante contre la sécrétion conjonctivale qui produit le liquide lubrifiant de l'œil. On a bien raison dans les cas d'épiphora persistant d'insister sur une exécution correcte de l'incision du point lacrymal et du cathétérisme, qui est parfois inefficace parce qu'il est mal exécuté.

Cependant il faut bien reconnaître que, même après un traitement rationnel et bien dirigé, un certain degré de larmoiement peut persister; dans ces cas il reste la ressource très efficace de modifier la muqueuse des culs-de-sac par des cautérisations et même des scarifications. C'est peut-être d'une façon analogue qu'agit l'opération de l'ablation partielle de la glande.

M. Chibret. — Je crois que l'absence des phénomènes de rétention pourrait s'expliquer par une différence de fonction des deux glandes lacrymales. La glande orbitaire est une glande muqueuse, et la glande palpébrale une glande lacrymale.

M. Parent. — Je ferai remarquer : 1° que la glande palpébrale est inconstante; 2° que les deux glandes sont histologiquement identiques. Ces deux faits ne concordent pas avec ce que vient de nous dire M. Chibret.

M. Chibret. — Dans mes recherches je n'ai pas trouvé d'auteurs qui aient observé l'absence de la glande lacrymale palpébrale.

M. Galezowski. — C'est une pure supposition que de prétendre que telle partie de la glande lacrymale secrète tel liquide et telle autre partie un liquide différent. Il faudrait appuyer ce dire sur des recherches expérimentales.

M. Meyer. — Je connais un fait d'atrophie du nerf optique après ablation de la glande lacrymale suivie de suppuration.

M. Masselon. — Cet accident peut survenir après toute opération dans l'orbite.

M. Galezowski. — Cet accident n'arrivera pas si l'on se contente de la méthode classique pour le traitement du larmoiement.

M. Meyer. — Je désirerais savoir si à la clinique de M. de Wecker on a quelquefois vu l'ablation de la glande lacrymale palpébrale être suivie de suppuration, car cela donnerait à réfléchir.

M. Masselon. — Cette complication n'a jamais été constatée; je

Digitized by Google

demanderai à M. Galezowski s'il n'a jamais éprouvé d'insuccès avec sa méthode. C'est dans ces cas malheureux que M. de Wecker propose l'extirpation.

M Galezowski. — Les insuccès sont bien moins fréquents qu'on ne serait en droit de le croire d'après la communication de M. Chibret.

M. Chibret. — **Un optomètre de poche fondé sur une propriété des progressions.**

J'ai eu l'idée d'appliquer à la confection d'un optomètre de poche une propriété des progressions bien connues des mathématiciens.

Soit la progression 1, 2, 4, 8, dont chaque nombre multiplie par 2 le nombre précédent. La somme des 4 nombres 1, 2, 4, 8 est égale à 15. Or, en employant isolément ces 4 nombres, ou en les additionnant convenablement entre eux, on peut reproduire tous les nombres de 1 à 15.

J'ai donc fait construire une quadriloupe en corne, qui d'un côté contient les 4 verres convexes 1, 2, 4, 8, de l'autre les 4 verres concaves 1, 2, 4, 8. J'ai ainsi un jeu optométrique pouvant donner les 15 verres positifs et les 15 verres négatifs de 1 à 15 dioptries.

Un autre avantage de cet optomètre, en dehors de son peu de volume, de son bon marché et de sa rusticité, c'est que l'on peut s'en servir dans l'obscurité, car point n'est besoin de faire des lectures pour prendre les verres utiles ou les combiner entre eux. Sachant une fois pour toutes que les verres sont 1, 2, 4, 8 et qu'ils sont superposés dans cet ordre, il suffit d'un signe + et d'un signe — placés sur l'une des plaques du quadriloupe : Les verres les plus forts sont naturellement tournés vers l'œil.

Ce petit optomètre sera apprécié par les amateurs de simplicité et de rapidité. Il est particulièrement précieux pour l'usage de la skiascopie, à cause de la suppression des lectures de numérotage toujours difficiles à la lumière artificielle.

Son adoption par l'armée rendrait facile dans les camps et dans les conseils de revision les examens optométriques tout en épargnant les ressources du budjet de la guerre déjà si écrasant.

M. Vignes. — Si l'instrument de M. Chibret peut nous donner une appréciation exacte de la réfraction, il ne nous donne pas l'expression exacte de l'acuité visuelle après correction, à cause de son influence sur l'éclairement.

Au cours de la séance M. Javal à été élu membre titulaire par 12 voix sur 21 votants. MM. Leplat (de Liège) par 18 voix sur 19 et Romiée (de Liège) par 20 voix sur 21 ont été élus membres correspondants étrangers. (*La séance est levée.*)

Digitized by Google

BIBLIOGRAPHIE

ET REVUE DES JOURNAUX

Granulations des paupières. *Granular lids*, par KEYSER, de Philadelphie. (*The Times and Register*, 14 décembre 1889). — Dans une leçon clinique l'auteur passe en revue une partie des nombreux médicaments employés dans le traitement de la conjonctivite granuleuse. Il termine en parlant d'une forme plus difficile à guérir que toutes les autres et dans laquelle il n'a retiré aucun bon résultat de tous les traitements qu'il a essayés jusque dans ces derniers temps.

Dans cette forme, assez rare, l'inflammation a presque complètement disparu, il ne reste qu'une légère irritation avec peu de larmoiement, parfois une sécrétion claire et gélatineuse, mais les paupières ne sont presque pas collées. En retournant la paupière supérieure on voit des nodules arrondis, de couleur jaune blanchâtre, isolés ou en petits groupes, disséminés sur la conjonctive du tarse, tandis que le cul-de-sac est parfaitement libre et uni. Ces granulations sont proéminentes, dures et cartilagineuses au toucher lorsqu'on passe le doigt et surtout l'ongle sur elle.

Aucun des remèdes vantés ne paraît produire de bons effets sur ces granulations. Qu'on les cautérise ou qu'on les excise, on ne les guérit pas, et souvent ces traitements laissent la conjonctive en plus mauvais état, car les cicatrices qu'ils laissent sont une cause d'irritation pour la cornée. Le jequirity n'a pas d'action dans ces cas, et l'auteur a eu l'idée d'essayer la pierre ponce.

Dans un cas bien marqué chez un garçon de douze ans qui depuis huit ans avait été soumis par divers médecins à tous les traitements habituels il appliqua le traitement suivant : Chaque jour pendant peu de jours il retourne la paupière supérieure et frotte ces granulations dures et épaisses avec un morceau poli de pierre ponce. Ces frictions causent de vives douleurs et congestionnent les tissus jusqu'à produire de légères hémorragies. Ces frictions journalières répétées pendant quelques jours, l'auteur n'en fait plus que trois, puis deux par semaine et obtient des résultats étonnants. Avec six semaines de ce traitement les granulations avaient disparu, la conjonctive était unie et saine. Après chaque friction la conjonctive était enflammée et douloureuse pendant dix à douze heures, mais tout disparaissait par l'application de compresses chaudes. Pendant tout ce temps le malade faisait des

Digitized by Google

instillations avec un collyre à l'acide borique et appliquait sur les paupières une pommade avec oxyde jaune et lanoline.

Dr BELLIARD.

Observation de cécité verbale. *Case of Word-Blindness.* Dr GLYNN, de Liverpool. (*British medical Journal*, 4 janvier 1890). Un adulte dans une chute se fracture le crâne à la région occipitale. Peu de temps après l'accident, les centres de perception visuelle sont atteints au point qu'il ne peut plus distinguer les caractères et les usages des objets qui l'entourent. Il n'était pas paralysé, mais il ne savait plus se servir de ses outils et avait en grande partie oublié leurs noms et leurs usages. Lorsque l'auteur vit ce malade, la cécité mentale l'empêchait de reconnaître seulement les mots écrits ou imprimés ainsi que certaines lettres isolées. Il reconnaissait les objets et les personnes sans difficulté. Il n'avait ni aphasie motrice, ni surdité verbale, et il écrivait bien, mais aussitôt après avoir écrit son nom il était incapable de le lire. Si cependant son index traçait les lettres, il pouvait nommer le mot et il arrivait parfois à lire en traçant les lettres en l'air. Le malade présentait en outre de l'hémianopsie droite de l'œil droit avec un champ visuel rétréci; la vision de l'œil gauche était limitée au pourtour de la macula. Il existait une dépression osseuse au niveau des lobes occipitaux; les os furent soulevés à ce niveau et le malade regagna sûrement une partie du champ visuel.

Note sur l'origine du ptérygion et des ulcères cornéens. *Note on the origin of pterygium and ulcers of the cornea* par BOND. (*Ophtalmic review*, juin 1889). — Malgré les nombreuses théories, l'étiologie du ptérygion n'est pas encore complètement établie. Si l'on observe la conjonctive oculaire des personnes âgées chez lesquelles le tissu aréolaire sous-conjonctival a perdu une partie de son élasticité, on remarque, lorsque les paupières sont fermées, que de chaque côté de la cornée la conjonctive présente un pli horizontal qui correspond à la ligne de conjonction des paupières fermées.

On ne retrouve pas ce pli chez les personnes jeunes et vigoureuses, chez lesquelles la conjonctive s'applique mieux sur le globe de l'œil ; mais on trouve fréquemment des vaisseaux qui suivent cette ligne de jonction des paupières, qui souvent aussi présente une coloration jaunâtre due à la prolifération du tissu sous-conjonctival.

Quelles sont les conclusions à tirer de ces remarques? Les points où la conjonctive forme ces plis sur les côtés interne et externe de

Digitized by Google

la cornée, sont précisément les points où le ptérygion est fréquent. On l'observe très rarement dans d'autres points. Il est très probable que des causes d'irritation, telle que le sable ou les mouches dans les contrées orientales, où le ptérygion est si fréquent, les poussières dans l'exercice de certains métiers, provoquent des clignements fréquents et amènent l'altération vasculaire de la conjonctive suivant les lignes indiquées. Ensuite vient l'abrasion et la chute de l'épithélium sur les bords de la cornée et le développement de tissu conjonctival irrité sur la portion ulcérée.

Cette cause mécanique capable de produire le ptérygion et les ulcérations marginales de la cornée est très capable de les entretenir et de les faire progresser. L'auteur n'a jamais vu des chiens, des moutons etc., animaux qui possèdent une troisième paupière, se mouvant horizontalement être atteints de ptérygion et d'ulcère cornéen. Ce point a besoin d'être confirmé par les observations de personnes plus expérimentées dans la matière.

La conclusion à tirer, au point de vue du traitement, est qu'il faut mettre les parties au repos et tenir par conséquent l'œil, ou constamment ouvert, ce qui impossible, ou constamment fermé.

Il est donc probable que le bénéfice que l'on retire de l'occlusion de l'œil par un bandage et de la section de quelques fibres de l'orbiculaire est dû en grande partie au repos que l'on donne à la conjonctive en supprimant le blépharospasme.

Dr Belliard.

Douleurs des élévateurs des paupières dans la fièvre dengue, de Brun (*Revue de médecine*, p. 53, janvier 1890). — Une autre myalgie beaucoup plus fréquente, je pourrais même dire presque constante et sur laquelle la plupart des malades ont d'eux-mêmes attiré l'attention, a consisté en une douleur pénible localisée aux muscles élevateurs des paupières, douleur exagérée par les mouvements de l'œil, et même par une pression légère au niveau du muscle endolori. Dr E. Rolland.

Manifestations oculaires dans l'influenza (*Semaine médicale*, p. 22). — M. Landolt dit que l'influenza a déterminé une conjonctivite de l'œdème des paupières, et enfin un *abcès* de la paupière inférieure. Ce dernier accident, d'après l'auteur, a nécessité une incision très profonde, pour donner issue à du pus d'une solididité remarquable.

La conjonctivite est également notée dans le rapport de M. Leyden, sur l'influenza (Société de médecine interne de Berlin).

Dr E. Rolland.

Digitized by Google

Traitement des brûlures de l'œil. — Le Dr Marc s'exprime ainsi sur le traitement de ces accidents : les *brûlures par les acides* seront traitée par les lavages à grande eau et surtout par l'emploi des compresses (mises sur les paupières entr'ouvertes) trempées dans un liquide alcalin (eau de Vichy). Les compresses glacées calment bien les douleurs consécutives à la brûlure et peuvent parfois prévenir le développement de l'inflammation.

Dans le cas de *brûlures par les bases caustiques* (potasse, chaux), il faudra nettoyer avec le plus grand soin la cornée et les culs-de-sac conjonctivaux et faire de grands lavages à l'eau phéniquée à 1 pour 200.

Les *brûlures par la chaux* offrent une gravité particulière, parce qu'elles amènent rapidement la perforation et la destruction de la cornée, parce qu'elles détruisent aussi la conjonctive (*Journal de la santé*, 12 janvier 1890).

Dr GALEZOWSKI.

Notre confrère et ami, le docteur Parinaud, a fait la communication suivante à l'Académie des sciences :

Sur le strabisme, par M. PARINAUD. — On admet que la déviation oculaire dans le strabisme est produite par le raccourcissement du muscle, l'antagoniste se trouvant proportionnellement allongé. De Græfe semble même croire que ce raccourcissement est primitif, car il récuse toute influence nerveuse. Or, cette doctrine est fausse en grande partie, et elle est la cause de l'incertitude qui règne encore dans le traitement de cette affection. Le strabisme reconnaît des influences nombreuses ayant leur siège dans l'œil ou le cerveau, mais *la cause immédiate de la déviation est toujours un trouble d'innervation*, qui consiste dans un excès de l'innervation de la convergence pour le *strabisme convergent*, et dans un défaut de cette innervation, au contraire, pour le *strabisme divergent*.

Le strabisme convergent est le plus souvent lié à l'hypermétropie, et le point de départ de l'excès d'innervation de la convergence réside dans l'effort accommodatif, en vertu de l'association fonctionnelle de la convergence et de l'accommodation. Pour le strabisme divergent, il faut reporter dans le cerveau l'influence que l'on a attribuée à l'insuffisance des muscles droits internes. Il ne s'agit pas d'une faiblesse congénitale des muscles, mais d'un défaut de leur innervation pour la convergence. Ce défaut est lié le plus souvent à la myopie et tient au peu d'usage que les myopes font de leur accommodation ; il peut être héréditaire ou acquis.

Au début le strabisme est purement dynamique ; quand la dévia-

Digitized by Google

tion est suffisamment fixe et prolongée, deux ordres de modifications anatomiques tendent à se produire, les unes dans le cerveau, les autres dans les tissus de l'œil. Il y a, non pas seulement un raccourcissement du muscle, mais surtout une rétraction des parties fibreuses, et en particulier de la capsule de Tenon. Comme il est facile de le constater, en explorant la latitude des mouvements de latéralité au périmètre, le raccourcissement musculaire dans le strabisme divergent même ancien est nul; si l'amplitude des mouvements est réduite dans le strabisme convergent, cela tient autant à la rétraction de la capsule de Tenon qu'au raccourcissement du muscle. Dans le traitement du strabisme, il faut donc agir surtout sur la capsule soit en la débridant simplement, opération que je pratique dans certains cas depuis plusieurs années et qui donne un redressement de 10° à 20°, soit en combinant le débridement avec l'avancement capsulaire de Wecker.

Toutefois, le débridement de la capsule, simple ou combiné, est moins efficace pour le redressement de l'œil que la strabotomie. Celle-ci agit surtout en créant une insuffisance musculaire qui a des avantages au point de vue du résultat immédiat, mais constitue un véritable danger pour l'avenir.

Tout œil exclu de la vision binoculaire a de la tendance à se porter en dehors; si le droit interne devient insuffisant, il pourra se développer un strabisme externe plus disgracieux et plus difficile à guérir que le strabisme primitif.

Il ne faut donc pas pratiquer la strabotomie sans nécessité; chez les enfants, en particulier, lorsque le traitement optique est insuffisant, le redressement de l'œil peut, le plus souvent, être obtenu par le débridement de la capsule seul ou combiné avec l'avancement. (Communication faite à l'Académie des sciences. — *Union médicale.*)

Anévrysmes intracraniens symétriques des artères vertébrales ayant amené des symptômes de méningite cérébro-spinale. — M. Hale White a présenté, à la *Pathological society de Londres*, le cerveau et les artères vertébrales d'un malade qui avait été reçu à Guy's Hospital avec des céphalalgies, avec une rétraction de la tête, avec des douleurs dans les muscles de la partie supérieure du cou; on notait, en outre, un malaise général, de la névrite optique, de la paralysie du côté gauche de la face, des deux nerfs hypoglosses, de l'hématurie, un souffle mitral et enfin une élévation légère de la température. On porta le diagnostic de méningite cérébro-spinale consécutive, sans doute, à une endocardite infectieuse. Le malade mourut quinze jours après son entrée.

Digitized by Google

A l'autopsie, on trouva une endocardite ulcéreuse et dans chaque artère vertébrale, tout près de leur jonction, il existait un anévrysme du volume d'un gros pois. Ces anévrysmes étaient consécutifs à une embolie. Ils comprimaient les nerfs hypoglosses, ce qui expliquait la paralysie de la langue. Les nerfs faciaux n'étaient pas comprimés directement, mais les tumeurs anévrysmales en étaient si rapprochées, que pendant la vie elles avaient dû les comprimer légèrement. A la base du cerveau il y avait de nombreux caillots de sang dus à la rupture de l'anévrysme droit. Enfin les hémorragies rétiniennes et rénales étaient sous la dépendance d'embolies. (*Bulletin médical*, n° 94.)

Autoplastie des paupières, par le Dr Tripier. — L'auteur fait une communication à l'Académie de médecine sur le procédé qu'il a appliqué pour la restauration des paupières. Le malade sur lequel ce procédé fut appliqué avait un cancroïde de la paupière inférieure ; voici les différents temps de l'opération.

1er *temps*. — Excision du néoplasme au moyen de deux petites incisions latérales légèrement obliques, qu'on réunit par une incision inférieure transversale. La muqueuse palpébrale altérée est emportée du même coup.

2e *temps*. — Après avoir passé trois points de suture métallique sur le bord libre de la paupière supérieure, de façon à pouvoir l'étendre à volonté, on commence par faire une incision courbe, qui part de l'extrémité supérieure de la petite incision latérale d'un côté pour aller se terminer au même point du côté opposé en suivant exactement le bord supérieur du cartilage tarse. On fait de suite une autre incision à douze millimètres environ au-dessus. Elle est exactement parallèle à la première, excepté en dedans et en dehors où elle s'en rapproche légèrement. Elle se termine de chaque côté par une petite incision oblique en sens opposé pour éviter la torsion des pédicules,

Les incisions précédentes doivent être exclusivement cutanées ; en écartant alternativement la lèvre supérieure pour l'incision supérieure et la lèvre inférieure pour l'incision inférieure, on cherche à passer entre les fibres de l'orbiculaire en évitant autant que possible de les couper. Ceci fait, on détache le lambeau musculo-cutané d'abord à sa partie moyenne, puis de chaque coté.

3e *temps*. — Lorsque le lambeau paraît suffisamment mobilisé, on l'abaisse. Au besoin, pour faciliter l'adaptation, on donne quelques coups de bistouri sur les côtés de la perte de la substance, et l'on procède à la suture en commençant par la partie moyenne. Nous donnons la préférence aux fils de fer recuits aussi fins que possible.

Digitized by Google

4e *temps*. — Rapprochement et suture des deux lèvres de la perte de substance résultant de la taille du lambeau. On termine en fixant le bord supérieur du lambeau au bord libre de la paupière supérieure au moyen de trois points de suture.

Autoplastie des paupières, par le Dr Berger. — Dans un travail récent, un auteur italien, M. Ceresto, en rapportant l'observation d'une jeune fille sur laquelle il avait obtenu la réparation de la paupière inférieure au moyen d'un lambeau pédiculé emprunté au bras, donne son observation comme le premier exemple d'une opération de cette nature. Il y a dix ans, j'ai fait la première application à la blépharoplastie de la méthode d'autoplastie de Tagliacozzi, modifiée par Carl Ferdinand Graefe; mon opérée a été présentée à la Société de chirurgie le 17 mars 1880. Voici deux malades sur lesquelles j'ai eu recours dernièrement à ce même procédé :

La première est une fille qui avait un ectropion de la paupière inférieure gauche. Au mois d'août 1888, après avoir pratiqué la suture palpébrale, je restaurai la paupière inférieure au moyen d'un lambeau pédiculé pris au bras gauche. Le bras et l'avant-bras, relevés, furent fixés sur la tête au moyen d'un appareil assez semblable à celui qu'employait Tagliacozzi à la suite de ses rhinoplasties ; douze jours après l'opération, le pédicule du lambeau fut coupé, et le bras fut séparé de la tête. Pendant ces douze jours, l'immobilité et l'attitude forcée du membre n'avaient pas été trop pénibles. Le lambeau avait contracté des adhérences solides, il ne fut nullement altéré dans sa nutrition par la section de son pédicule. L'ouverture palpébrale fut rétablie au bout d'un an ; l'ectropion cicatriciel ne se reproduisit pas.

La seconde malade présentait un ectropion total de la paupière inférieure et l'œil constamment découvert était menacé de se perdre. Le 23 juillet dernier je libérai ce qui restait de la conjonctive et du cartilage tarse, je les suturai à la paupière supérieure et recouvris la paupière inférieure d'un grand lambeau pédiculé pris au bras gauche. Le lambeau autoplatisque transporté sur la face vit parfaitement et l'œil est recouvert par un voile palpébral qui le protège : une fenêtre pratiquée vers le grand angle de l'œil, dans la ligne de réunion des paupières, permet à la vision de se faire.

Ce procédé de blépharoplastie présente sur ceux où les lambeaux autoplastiques sont pris à la face l'avantage de ne pas créer en cette région de nouvelles pertes de substance et de nouvelles cicatrices ; même s'il échoue, il n'aggrave pas les difformités existantes. Il doit être préféré aux autres modes de blépharoplastie,

Digitized by Google

en cas d'ectropion total. Son exécution est néanmoins laborieuse et demande à être préparée avec soin ; l'attitude forcée et prolongée qu'il faut infliger à l'opéré est pénible, mais ces inconvénients, dont on vient à bout avec des soins, sont largement compensés par les grands avantages qu'elle présente, soit qu'il s'agisse de faire disparaître une difformité choquante, soit qu'il faille protéger le globe oculaire menacé d'une perte prochaine par son exposition constante à l'air. (*Bulletin Médical*, N° 82.)

Ophtalmie purulente. — Dans son service de la Charité, le Dr Budin préconise contre cette affection l'usage du naphtol.

En résumé : Avec le naphtol, le gonflement des paupières cède rapidement, les cautérisations peuvent être plus rares, et si le naphtol ne saurait remplacer le nitrate d'argent, il rend de grands services comme adjuvant dans le traitement de l'ophtalmie purulente; il est bien préférable à l'eau boriquée. M. Budin cite dans ses cliniques une observation dans laquelle l'eau boriquée n'ayant amené aucune amélioration, avec le naphtol la conjonctivite qui s'éternisait disparut rapidement.

Depuis les recherches du Dr Budin, le naphtol A, qui est deux fois plus antiseptique que le naphtol B, a été préconisé, c'est ainsi que le Dr Valude et dans une thèse récente le Dr Dupont citent des observations où le naphtol A a donné d'excellents résultats.

La solution non alcoolisée, et par conséquent plus difficile à obtenir, qu'ils emploient est ainsi composée :

Naphtol A	20 centigr.
Eau	1.000 gr.

(*Archives de Tocologie.*)

L'*Union médicale* publie le formulaire suivant : **De l'iodure d'argent contre les catarrhes de la conjonctive.** WARLOMONT.

	Grammes.
1° Nitrate d'argent cristallisé	3.56
Eau distillée	3.50
Glycérine pure	6.50

Faites dissoudre, et enfermez dans un flacon noir bouché à l'émeri.

	Grammes.
2° Iodure de potassium	3.32
Eau distillée	3.60
Glycérine pure	6.50

Faites dissoudre et enfermez dans un flacon blanc. — On mélange dans un verre de montre deux gouttes du flacon noir avec

Digitized by Google

trois gouttes du flacon blanc, et à l'aide d'un pinceau trempé dans le produit ainsi obtenu on touche les paupières renversées. — L'iodure d'argent préparé ainsi à l'état naissant est efficace contre les catarrhes de la conjonctive aigus, subaigus et chroniques. Il calme l'état aigu des conjonctivites granuleuses et du trachome, avec ou sans pannus. (N. G.)

Des accidents oculaires qui accompagnent ou qui suivent la grippe-influenza. M. GILLET DE GRANDMONT fait une communication très intéressante sur ce sujet à la *Société de médecine pratique* le 16 janvier 1890. — A côté des trois formes nerveuse, catarrhale et gastrique de l'influenza, il croit pouvoir distinguer trois périodes caractérisées : la première par des troubles nerveux, la seconde par des accidents congestifs, la troisième par de la déchéance organique. Il a remarqué qu'à chacune de ces périodes correspondaient des troubles oculaires différents. Dans la première période, ce sont surtout les muscles moteurs de l'œil qui sont douloureux, de sorte que le malade préfère clore les paupières plutôt que de fatiguer ses muscles à les mouvoir. Pendant la période congestive les malades se plaignent de phosphènes lumineux et scintillants extrêmement pénibles. Ils sont dus à des corps phosphomargariques liés à des troubles circulatoires rétiniens. En cas de congestion excessive, il a constaté de l'hyaloïdite avec corps flottants et parfois même des hémorragies miliaires de la rétine ou de la choroïde. C'est pendant cette période que l'on voit les affections à répétition de la cornée ou de l'iris reprendre une acuité imprévue. Enfin, à la période de déchéance apparaissent des phénomènes capables de jeter un certain trouble dans l'esprit des malades. Ainsi certains sujets hypermétropes, quoique ayant conservé une vue normale, par suite de leur puissance d'accommodation oculaire, perdent tout à coup la vision du fait d'une faiblesse de leurs muscles accommodateurs survenant après l'influenza; certains autres, déjà parvenus à l'âge de la presbytie, mais qui, grâce à leurs muscles accommodateurs se dissimulaient encore leur âge en s'affranchissant de lunettes, éprouvent subitement le besoin de verres divergents.

(*La Pratique médicale.*)

Machine automatique pour l'examen de la vue. — M. Woolfson a inventé une machine propre à mesurer l'intensité de la vue, dont un certain nombre d'exemplaires vont être placés dans les hôpitaux et sur les plates-formes des railways. L'appareil comporte vingt-deux paires de lentilles de convexité et de concavité variables et fonctionne ainsi : vous mettez l'inévitable pièce de

Digitized by Google

deux sous dans l'ouverture et posez le pied sur une pédale à la base : l'appareil est immédiatement ouvert à *vue parfaite* et si, regardant au travers, vous pouvez lire aisément les caractères qui sont placés derrière, vous pouvez en conclure que vous n'avez pas besoin de lunettes. Etes-vous au contraire *hypermétrope*, c'est-à-dire apte à bien voir seulement les objets éloignés, vous pouvez en tournant une poignée d'un côté, faire passer devant vos yeux une série de lentilles, convexes, graduées jusqu'à ce que vous trouviez celles qui vous conviennent. La poignée tournée en sens contraire vous présente la série des verres concaves, convenant aux myopes, à ceux qui voient bien de près. Quand vous êtes fixé, vous enlevez le pied de la pédale et l'appareil attend un autre client.

Vous pouvez aussi tirer de l'appareil un ticket portant enregistré votre pouvoir visuel, et qui se trouve dans un tiroir qu'il n'y a qu'à ouvrir. Bien mieux encore, vous pouvez confier à la machine, qui les transmettra fidèlement, vos ordres pour une paire de lunettes ou un pince-nez appropriés.

C'est un optomètre automatique, l'optomètre-bascule à la portée de tout le monde (*la Pratique médicale*).

A la séance de la Société de biologie du 1er février 1890, M. le docteur Nicati a fait une très intéressante communication : **Sur le fonctionnement normal et pathologique d'un appareil glandulaire dans l'œil des mammifères.** Nous la reproduisons d'après le *Bulletin médical*. — M. Nicati résume dans les conclusions suivantes ses recherches sur ce sujet :

1° L'humeur aqueuse est sécrétée par un appareil glandulaire, dont l'épithélium siège sur les procès ciliaires et dont la choroïde entière constitue la partie vasculaire et musculeuse ;

2° La sécrétion de l'humeur aqueuse est un réflexe qui a l'iris pour point de départ, le ganglion ophtalmique pour centre et les nerfs ciliaires pour transmetteur. Ce réflexe subit, par l'intermédiaire du trijumeau, des influences modératrices dont les origines sont le ganglion de Gasser et surtout le bulbe. Il est actionné en sens contraire par les incitateurs généraux de la pression sanguine ;

3° Le décollement de la rétine, que l'on peut reproduire expérimentalement, est dû à la rupture de l'ora serrata par l'humeur aqueuse refoulée. On peut en tenter le recollement par une ponction de la chambre antérieure accompagnée d'une injection d'humeur vitrée animale dans le corps vitré (l'injection de teinture d'iode dans le vitré, opération de Schoeler, doit agir semblablement en vertu des lois de l'osmose) ;

4° Le glaucome est l'œdème variqueux de la chorio-capillaire.

Digitized by Google

Il reconnaît une double cause : l'imperméabilité des issues de l'humeur aqueuse et le pasme réflexe de la choroïde. Les procédés opératoires doivent tenir compte de ces deux indications.

Dr GALEZOWSKI.

Voici une autre communication faite à la Société de biologie, que nous empruntons au *Bulletin Médical* : **Sur l'empoisonnement par l'acide cyanhydrique versé à la surface de l'œil**, par M. N. GRÉHANT. — Au cours de recherches que j'ai entreprises sur l'action toxique de l'acide cyanhydrique, je me suis demandé si dans l'expérience classique qui consiste à verser quelques gouttes d'acide cyanhydrique sur la surface de l'œil d'un chien ou d'un lapin, ce qui produit rapidement la mort, la proximité de l'œil et des fosses nasales ne permettrait pas l'introduction dans les voies respiratoires du poison qui est très volatil. Je me suis opposé à la pénétration des vapeurs en fixant dans la trachée d'un chien un tube de verre auquel j'avais attaché un tube large de caoutchouc ayant une longueur de 1m 30.

Une expérience faite dans ces conditions, dans la cour du Laboratoire, en plein air, afin d'éviter de respirer les vapeurs d'acide cyanhydrique, m'a montré que l'absorption à la surface de l'œil de l'acide cyanhydrique au quart suffit pour produire la mort en deux ou trois minutes, par suite du passage du poison dans le sang et de l'arrêt des mouvements respiratoires lorsque la dose toxique dans le sang a été atteinte — l'absorption à la surface interne des poumons ayant été complètement évitée.

Dr GALEZOWSKI.

Rapports de l'aliénation mentale avec les maladies des yeux. M. Lannois analyse dans le *Bulletin médical* les travaux de M. Royet. Cet auteur a fait à l'asile de Bron, dans le service du professeur Pierret, de curieuses constatations sur les rapports de l'aliénation mentale avec les maladies des yeux. Il les a résumées devant la *Société des sciences médicales*.

Il a examiné 250 aliénés hallucinés et n'en a trouvé que 110 dont l'œil fût normal ou présentant seulement des lésions d'un diagnostic délicat. 140 malades, soit 56 p. 100, ont donc des affections oculaires, ce qui permet d'affirmer une relation fréquente entre l'aliénation mentale et les maladies des yeux.

L'hallucination, quand elle est d'origine oculaire, est soumise à une condition de sensibilité et à une condition de localisation.

La condition de sensibilité est que le malade voie, mais voie mal, au moins d'un œil : certains malades guérissent de leur

Digitized by Google

délire par la perte absolue de la vision d'un œil. Ce qui montre bien l'importance de la vision défectueuse c'est que les hallucinations sont plus fréquentes le soir et la nuit.

La condition de localisation est « que l'œil droit soit intéressé ». Sur les 140 malades, 73 ont des affections bilatérales généralement plus marquées à droite, 46 ont des affections isolées de l'œil droit et 19 seulement des lésions de l'œil gauche, et encore plusieurs de ces dernières malades sont-elles gauchères. — M. Royer estime qu'une pareille différence de nombre ne peut guère être que la conséquence d'une loi pathologique.

Aussi résume-t-il provisoirement ses résultats en disant : 1° l'aliénation mentale est dans beaucoup de cas en relation intime avec les maladies de l'œil ; 2° le délire en général et l'hallucination en particulier, quand ils ont leur point de départ dans une affection oculaire, dépendent généralement d'une lésion de l'œil droit ; 3° cette lésion de l'œil droit ne doit pas abolir la vision, mais simplement la troubler. Il faut que l'œil droit voie, mais voie mal.

Dr Galezowski.

THÈSES DE DOCTORAT

SOUTENUES A LA FACULTÉ DE MÉDECINE DE PARIS

PENDANT L'ANNÉE SCOLAIRE 1889-1890
ET SE RAPPORTANT AUX AFFECTIONS OCULAIRES.

M. Gosselin. — De la suspension dans l'ataxie locomotrice progressive et de deux cas de sclérose en plaques.

M. Dubarry. — Contribution à l'étude du traitement des décollements de la rétine par les injections intra-oculaires de teinture d'iode.

M. Moutet. — Début cardiaque du goître exophtalmique.

M. Peltier. — Des accidents atropiniques dans le traitement des maladies des yeux.

M. Rataud. — De la myopie, et quelques considérations sur son étiologie et sa prophylaxie.

M. Larcher. — Des paupières rudimentaires chez l'homme.

Le Gérant : Félix Alcan.

3935. — Motteroz. — Imprimeries réunies, B, rue Mignon, 2.

Digitized by Google

DU DOUBLE PLAN DE LAMBEAUX

COMME MOYEN DE RÉPARER CERTAINES PERTES DE SUBSTANCE INTÉRESSANT A LA FOIS LES PARTIES MOLLES ET LE SQUELETTE DE LA RÉGION SOUS-ORBITAIRE [1]

PAR

Le Dr LÉON TRIPIER

Professeur de clinique chirurgicale à la Faculté de médecine de Lyon.

Nous avons eu deux fois l'occasion d'appliquer le procédé en question. Bien que le premier cas ne puisse être considéré que comme une ébauche en quelque sorte, nous avons cru cependant qu'il y avait intérêt à le faire figurer ici, afin de mieux montrer, d'une part, les difficultés avec lesquelles nous avons eu à lutter et, d'autre part, la façon dont nous nous y sommes pris, après un premier essai, pour les surmonter.

Au mois de juin 1884, nous recevions dans le service une femme de quarante-trois ans, qui présentait un sarcome du maxillaire supérieur gauche. La tumeur paraissait avoir envahi les téguments de la joue et proéminait à ce niveau sous forme d'un champignon fongueux, rougeâtre, saignant facilement; ce dernier, au dire de la malade, datait de peu de temps; il se serait montré à la suite d'une incision faite par un médecin, qui croyait sans doute avoir affaire à une collection purulente. Quoi qu'il en soit, en soulevant les bords de la masse en question, il semblait qu'elle ne se continuait pas avec la peau; celle-ci formait une sorte d'anneau fibroïde parfaitement lisse autour du pédicule, si bien qu'on pouvait introduire un stylet dans le sillon de séparation qui existait entre eux. Comme la tumeur primitive paraissait être limitée au maxillaire et avoir seulement repoussé les os voisins, sans les envahir, nous résolûmes d'intervenir. Toutefois, avant de procéder à la résection, nous commençâmes par fendre la

1. *Revue de chirurgie*, numéro de février 1890.

Digitized by Google

masse champignonnante avec le thermo-cautère; puis, renversant l'une après l'autre chaque moitié, nous en fîmes l'extirpation par la section du demi-pédicule correspondant. De cette façon, nous nous trouvions dans les conditions ordinaires et cela sans avoir perdu de sang et sans avoir touché à la peau avoisinante.

De la résection elle-même, nous ne dirons rien, sinon que, pour l'incision des parties molles, nous avons procédé à la façon de Nélaton. Ajoutons cependant qu'il nous fut possible de conserver la muqueuse palatine, le néoplasme ayant respecté la face inférieure de l'os; ce détail a son importance; car l'extirpation une fois faite et l'hémostase achevée, nous avons rempli la cavité de gaze à l'iodoforme et, pour maintenir celle-ci en place, nous nous sommes servi du lambeau en question qu'il a suffi de fixer à la face interne de la joue par quelques points de suture. On verra plus loin comment nous avons utilisé ce lambeau au point de vue de la prothèse.

Les suites furent très simples et la malade une fois guérie fut renvoyée pour quelque temps dans son pays. On aurait pu certainement procéder tout de suite à l'oblitération de la perte de substance de la joue; mais il fallait compter avec la récidive et peut-être aussi la malade ne s'y serait-elle pas prêtée volontiers.

Quand elle revint, l'année suivante, il n'y avait pas de récidive; mais la difformité s'était considérablement accentuée : outre la déformation résultant de la résection du maxillaire, autrement dit par le défaut de support osseux, la perte de substance paraissait agrandie surtout dans le sens transversal; ses bords étaient renversés en dedans, d'où la dépression en entonnoir de toute la région correspondante et la présence de plis radiés plus ou moins marqués.

Enfin, ce qui frappait surtout c'était l'ectropion de la paupière inférieure, qui était très marqué, et comme conséquence la rougeur et le gonflement de la conjonctive. C'est au point que la pauvre malheureuse ne sortait jamais sans se couvrir complètement le côté correspondant de la face.

Comme on peut le voir, le cas était très complexe : à pre-

Digitized by Google

mière vue, il nous sembla qu'après avoir libéré les bords de la perte de substance et suturé les paupières, on pourrait prendre de chaque côté deux petits lambeaux quadrilatères qu'on aurait amenés au contact par glissement; mais il fallut y renoncer, la perte de substance était trop étendue dans le sens transversal. Quant à tailler soit en dedans, soit en dehors, un lambeau à pédicule inférieur, on pouvait certainement ainsi combler la perte de substance; mais on n'aurait pas remédié à l'ectropion, qui se serait forcément reproduit à cause du manque de support. C'est alors qu'il nous vint l'idée d'utiliser le double plan de lambeaux de la façon suivante : tailler d'abord deux petits lambeaux en forme de volets adhérents de chaque côté de la perte de substance. Après les avoir détachés, on les aurait ramenés et suturés sur la ligne médiane, de telle sorte que leur surface cutanée regardât en arrière et leur surface cruentée en avant. Il en serait résulté une grande plaie transversale, légèrement concave par en haut, qu'on aurait oblitérée à l'aide de deux lambeaux latéraux à pédicule étroit, de façon à éviter la torsion, qu'on aurait pris sur le front, sur les côtés du sourcil et parallèlement à lui, ou encore mieux à l'aide d'un grand lambeau en forme de pont, pris immédiatement au-dessus du sourcil. De cette façon, on devait tout à la fois remédier au défaut de soutien et empêcher l'ectropion de se reproduire.

Après quelques essais sur le cadavre, relativement à la taille du grand lambeau en forme de pont, nous nous décidâmes à appliquer ce procédé sur notre malade. L'opération fut longue, difficile, car il fallait compter ici avec la rétraction. En effet, les tissus de la joue, ayant été plus ou moins enflammés, se comportaient comme du tissu de cicatrice; néanmoins, elle pût être menée à bonne fin. Le résultat immédiat fut même satisfaisant; mais au bout de trois mois, l'ectropion commençait à se reproduire et cela par relâchement des tissus; ce qui semble le prouver, c'est qu'en introduisant un petit ballon de caoutchouc par la bouche, entre la muqueuse palatine qui servait de point d'appui et la joue, cette dernière se gonflait au fur et à mesure qu'on insufflait

Digitized by Google

de l'air, si bien qu'à un certain moment l'ectropion disparaissait complètement. A vrai dire, nous avions taillé notre grand lambeau un peu long; on aurait pu le retoucher; mais la malade ne voulait pas entendre parler d'une nouvelle opération. Force fut donc de nous rabattre sur la prothèse; malheureusement ici encore nous nous heurtâmes à une sorte de parti pris, et soit découragement, soit mauvaise volonté, notre malade demanda à partir, et depuis lors il nous a été impossible de la revoir.

Notre second cas a trait à un homme de soixante-deux ans, qui entra au mois de novembre 1888 dans le service pour un épithélioma siégeant immédiatement au-dessous de la paupière inférieure. Les ganglions de la région sous-maxillaire ne paraissaient pas envahis. Le malade endormi, on incise la peau au pourtour de la tumeur; mais, quand on va pour la disséquer, on s'aperçoit que le néoplasme s'est propagé au squelette, si bien qu'on peut croire à un épithélioma térébrant. En effet, avec une sonde cannelée on entre très facilement dans une cavité; mais après avoir agrandi l'ouverture de l'os, on peut s'assurer qu'on est dans le sinus maxillaire qui présente seulement un peu d'hypertrophie de la muqueuse; naturellement, on se porte par en bas du côté du rebord alvéolaire; mais celui-ci paraît intact. Chemin faisant le cul-de-sac gingival est ouvert, on en pratique la suture avec du fil de catgut. On est également obligé d'emporter la plus grande partie du rebord orbitaire. Somme toute, l'opération achevée, si la perte de substance de la peau pouvait être évaluée à une pièce de un franc, celle de l'os peut être comparée à une pièce de cinq francs.

Fallait-il procéder à une restauration immédiate? Sans doute, on aurait à compter plus tard avec la rétraction cicatricielle; mais il y avait de si grandes chances de récidive, que nous crûmes préférable d'attendre : aussi bien, après avoir tamponné la cavité avec de la gaze à l'iodoforme, nous nous contentons d'affronter, avec des épingles et des points de suture intermédiaires, la partie inférieure de la plaie qui avait une forme en V. De cette façon, la plaie n'a guère que

Digitized by Google

un centimètre et demi de hauteur; on termine par la suture des paupières.

Au commencement du troisième jour, on enlève le pansement superficiel; il n'y a pas d'inflammation, on se contente de retirer les épingles.

Cinq jours plus tard on coupe les fils intermédiaires. Réunion par première intention. C'est seulement au troisième pansement (quinze jours après l'opération), que l'on retire la gaze à l'iodoforme. La plaie est granuleuse et a très bon aspect. On fait encore trois ou quatre pansements semblables, puis le malade est renvoyé dans son pays, où le médecin continue à le panser de la même façon.

Quand il revient, au bout de trois mois, la plaie est cicatrisée et il n'existe pas trace de récidive; mais, de même que dans notre premier cas, la perte de substance paraît plus étendue; toute la région est déprimée en forme d'entonnoir et il existe des plis radiés au pourtour. Enfin, les sutures des paupières ont coupé les tissus et il s'est produit un ectropion très accusé de la paupière inférieure.

Comme on le voit, les conditions dans lesquelles nous nous trouvions avaient beaucoup d'analogie avec celles qui se rencontraient chez la malade de la résection du maxillaire; autrement dit, elles étaient également très mauvaises. Cependant dans le cas présent, le squelette ne faisait pas absolument défaut comme dans le cas précédent; d'un autre côté, il y a certain nombre de fautes qu'on commet fatalement dans une première opération, et qu'on peut presque sûrement éviter dans une seconde. Enfin, nous avions affaire à un malade essentiellement docile.

Opération. — Anesthésie avec le chloroforme. Désinfection de la région.

1er *temps.* — On commence par passer trois anses de fil métallique à travers le bord libre des paupières, et, après les avoir réunies ensemble à une certaine distance, on les confie à un aide.

Comme la traction exercée sur les fils ne suffit pas pour mettre à jour le point d'union de la peau avec la cicatrice,

Digitized by Google

on se sert en outre de petits crochets analogues à ceux qu'on emploie pour l'avivement de l'opération de la fistule vésico-vaginale. On fait alors, à ce niveau, une première incision horizontale au-dessus de la perte de substance. On passe immédiatement à la dissection de la lèvre externe qu'on poursuit jusqu'à ce que la paupière inférieure ait repris sa position normale par rapport à celle du côté opposé.

On fait une incision semblable au-dessus de la perte de substance et l'on dissèque également la lèvre externe de façon à donner à la peau de la joue une mobilité suffisante. Il s'agissait maintenant de tailler de chaque côté de la perte de substance deux petits lambeaux en forme de volets qui devront être retournés de telle sorte que la surface cutanée regarde en arrière et la surface cruentée en avant; — il faut que l'axe de ces lambeaux soit oblique par rapport à la perte de substance. De cette façon le grand lambeau en forme de pont s'adaptera mieux; — nous donnons aussi le conseil de commencer par tailler le lambeau interne, car, s'il se trouvait trop court, on aurait plus de marge pour tailler un lambeau plus large en dehors.

Quant aux dimensions à leur donner, il est impossible de rien dire attendu qu'on a affaire à des tissus qui, par le fait de l'inflammation antérieure, offrent un degré très variable de rétraction. Dans le cas présent, nous nous sommes guidé sur la rétraction des lèvres supérieure et inférieure de l'ouverture à combler.

2e *temps*. — Il comprend la dissection et la suture des lambeaux. Pour ce qui est de la dissection, il est essentiel de ne pas aller trop loin à la base du côté de la perte de substance. C'est une faute que nous avions commise dans notre première opération et sur laquelle nous ne saurions trop attirer l'attention. En effet, plus on se rapprochera de la perte de substance, plus les petits lambeaux seront déprimés et on aura pour cela même d'autant plus de chances de voir l'ectropion se reproduire; une fois disséqués, ces lambeaux seront retournés de façon à affronter leur bord libre aussi exactement que possible. On passera ensuite à la suture du

Digitized by Google



Fig. 1.

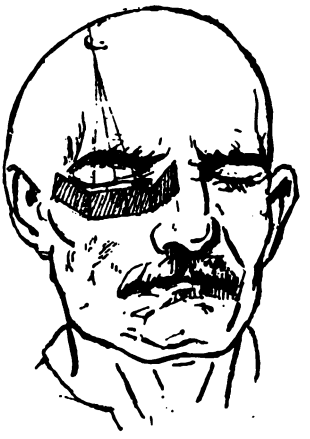

Fig. 2.



Fig. 3.

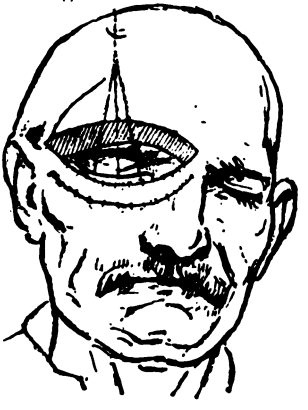

Fig. 4.

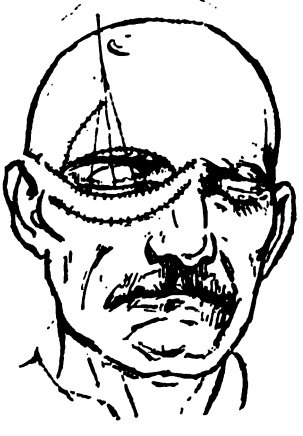

Fig. 5.

Fig. 6.

Les figures 1, 2, 3, 4 et 5 sont destinées à faire comprendre les différents temps de l'opération.

La figure 6 (d'après une photographie) montre le résultat au bout de cinq mois.

Digitized by Google

bord supérieur avec la lèvre profonde correspondante et l'on terminera par la suture du bord inférieur avec la lèvre profonde également. L'affrontement devra être fait aussi exactement que possible et nous conseillons d'employer de préférence des fils de fer recuits.

3e *temps.* — Il s'agit maintenant de tailler un grand lambeau en forme de pont pour recouvrir la plaie représentée par la surface cruentée des petits lambeaux au milieu et la perte de substance résultant de la prise de ces lambeaux de chaque côté. Pour cela on devra d'abord faire une incision courbe partant de l'extrémité supérieure de la petite incision latérale d'un côté, pour aller se terminer au même point du côté opposé en passant exactement au-dessus du sourcil. On fera ensuite plus haut, à une distance variable, une autre incision exactement parallèle à la première dans sa partie moyenne; à mesure qu'on se porte sur les côtés, elle doit s'en rapprocher, mais de telle sorte qu'elle en reste distante d'un centimètre au moins. Il est impossible de donner des indications ayant une valeur absolue : au front, la rétraction de la peau n'est pas considérable; aussi bien, en tenant compte de la largeur de la perte de substance, il suffira de compter quelques millimètres en plus. Ceci fait, on devra d'abord disséquer le lambeau à sa partie moyenne, en évitant autant que possible de couper les fibres musculaires sous-jacentes; mais c'est surtout quand on se portera sur les côtés qu'on devra redoubler d'attention et particulièrement en dehors, afin de ménager les filets du facial.

Dans notre première opération, nous avions cru bien faire de prendre en même temps la peau et les fibres de l'orbiculaire, de façon à conserver le plus de vitalité possible à notre lambeau : or, il en était résulté un peu de parésie dans les mouvements d'occlusion; c'est seulement quand on aura complètement disséqué le lambeau qu'on jugera s'il est nécessaire de prolonger davantage l'incision supérieure. De toutes façons, on la terminera par une petite incision oblique en sens contraire, de manière à éviter la torsion des pédicules.

Digitized by Google

4e temps. — Il consiste à abaisser le grand lambeau sur la plaie de la région sous-orbitaire et à l'y fixer par des points de suture. Pour faciliter l'adaptation, il sera probablement nécessaire de mobiliser les téguments qui se trouvent aux extrémités de la plaie à recouvrir. Ceci fait, on devra commencer par placer un point de suture médian unissant le bord inférieur du grand lambeau avec la lèvre externe du bord inférieur de la plaie sous-orbitaire; on procédera de la même façon par en haut; puis, on continuera ainsi en allant tantôt d'un côté, tantôt de l'autre, de manière que l'adaptation soit aussi parfaite que possible; c'est le meilleur moyen d'éviter l'ectropion; si le lambeau avait été taillé trop long il serait facile, en procédant de la sorte, de faire au fur et à mesure les corrections nécessaires.

5e temps. — Reste à combler la perte de substance résultant de la prise du grand lambeau en forme de pont. Comme les bords correspondants n'arrivent pas au contact, nous conseillons de faire une incision oblique de dehors en dedans et de bas en haut. Il en résulte un petit lambeau qu'on détache suffisamment pour permettre la coaptation.

Pour terminer, nous conseillons de passer un gros fil d'argent muni d'une plaque de plomb de la joue à la tempe, où l'on placera une autre plaque de plomb, etc., de manière à soulever les tissus et à les empêcher de tirer sur les sutures des lambeaux. Dr TRIPIER.

CONTRIBUTION
A L'ÉTUDE DES SYMPTOMES OCULAIRES
OBSERVÉS PENDANT L'ÉPIDÉMIE D'INFLUENZA

Par le Dr SEDAN

Le but de la présente note n'est pas de refaire sous une forme nouvelle les nombreux exposés que les journaux ont eu l'occasion de publier au sujet des symptômes ocu-

Digitized by Google

laires observés pendant la dernière épidémie d'influenza.

Un fait absolument spécial en a provoqué la rédaction, et son originalité nous a paru en justifier la publication.

Cela ne veut pas dire que nous n'ayons pas constaté aussi, comme nos collègues en oculistique : Gorecki, Parinaud, Valude, Chevallereau, comme notre maître et ami Gillet de Grandmont, des troubles variés et multiples dont ils ont signalé la présence pendant la récente épidémie.

La plupart du temps peu graves, les symptômes étaient fugaces comme la maladie elle-même.

Nous n'avons à relever, à titre d'exception à la règle qui précède, qu'une blépharo-conjonctivite de nature exceptionnellement tenace survenue chez un confrère et paraissant résister jusqu'alors à tous les moyens habituellement utiles.

Voici sans transition l'histoire du malade dont il a été parlé :

Le 21 décembre, un jeune enfant de sept ans et demi, petit-fils du docteur M***, médecin de la marine, en retraite, était pris de fièvre, céphalalgie et délire. L'épidémie d'influenza étant en pleine évolution et l'enfant ayant une bronchite depuis trois jours, le grand-père, médecin habituel de sa famille, lui prescrivit, en même temps qu'une potion calmante, un lavement de 25 centigrammes de sulfate de quinine.

Un épistaxis léger survint dans la matinée. La fièvre loin de s'arrêter s'élevait à 39°,2 à 3 heures du soir.

A partir de ce moment l'enfant déclara ne plus y voir, et de fait, il tâtonnait pour trouver les objets qu'on lui présentait, il ne reconnaissait d'ailleurs pas les personnes qui se présentaient devant lui.

Profondément ému de cette constatation, le docteur M*** se mit en mesure de provoquer une consultation que la stupeur de l'enfant rendit momentanément impossible.

La fièvre étant tombée sur le matin du dimanche, il fut évident que l'enfant ne percevait aucune impression oculaire, tandis que ses oreilles pourtant, fort peu sensibles en raison de l'usage du sulfate de quinine, fonctionnaient assez com-

Digitized by Google

plètement pour lui permettre de répondre aux questions qu'on lui posait.

Sans hésiter le docteur M*** appela son confrère et ami le docteur O***, médecin en chef de la marine, en retraite; il fut décidé d'un commun accord que sans s'inquiéter provisoirement de cette suppression de la fonction visuelle on insisterait sur le sulfate de quinine et les infusions d'eucalyptus.

Les globes oculaires étaient sains, les mouvements palpébraux conservés, l'iris sensible et contractile; on fit l'obscurité dans la chambre, et on résolut de renvoyer au lendemain l'appel d'un spécialiste.

Toute la journée la fièvre fut modérée, le délire cessa vers 3 heures, la soif devint vive, et il fut évident, par suite de l'impossibilité dans laquelle se trouvait l'enfant de prendre la tasse qui lui était présentée, que la cécité se continuait.

La nuit fut calme et l'on eut l'occasion de constater une fois de plus que l'enfant n'y voyait pas, par ce fait qu'il réclamait à grands cris sa mère assise à son chevet et qui ne l'avait pas quitté un seul instant.

Ayant constaté son impuissance à la distinguer il eut une violente crise de pleurs, à la suite de laquelle il s'endormit.

A son réveil, le lundi matin vers 8 heures, le petit Henri s'écria avec les marques de la plus vive joie : « Oh! maman, je te vois, je vois la chambre, mes jouets, ma petite sœur, etc., etc. »

Malgré ce retour subit de la fonction visuelle, je fus consulté sur ce qui s'était produit, et je n'ai pas de honte à avouer que mes explications furent aussi sommaires qu'insuffisantes. Mon premier mouvement fut de douter de la réalité de cette curieuse observation et de me faire attribuer au délire les affirmations du jeune malade.

Devant l'exposé catégorique qu'a bien voulu me faire aujourd'hui 6 mars mon vénéré confrère le docteur M***, devant le souvenir très net que conserve le sujet de sa cécité si pénible, je n'ai eu qu'à m'incliner.

Les yeux de l'enfant sont aujourd'hui parfaitement sains et normaux.

Digitized by Google

Le *Recueil d'ophtalmologie* fera bon accueil à cette courte note que nos confrères apprécieront d'autant plus que la réalité des détails qu'elle renferme est garantie par la probité scientifique indiscutable de deux confrères aussi estimables qu'éclairés, dont je me suis borné à transcrire les récits.

SEDAN.

MOYENS TRÈS PRATIQUES D'ASEPSIE

POUR LA CATARACTE

PAR

Le docteur ROLLAND

(Suite et fin.)

VI. *Asepsie des instruments.* — Le moyen radical de la réaliser serait le flambage. Mais ce moyen radical a l'inconvénient d'émousser le tranchant des couteaux et de détériorer à la longue les autres. Or, en chirurgie oculaire, il importe de ne pas faire perdre le fil aux couteaux, car il est de première utilité d'obtenir une plaie nette, régulière et d'une greffe rapide et facile, tout autant que d'éviter la contamination de ses lèvres par les germes septiques dont serait chargé l'instrument.

M. L. Tripier, de Lyon, fait bouillir les instruments dans un bain d'huile à 110°. Il est possible d'aseptiser ainsi les pinces, les écarteurs, et en général tous les instruments totalement en argent et en acier. Mais le couteau à cataracte, les instruments à manche d'ivoire ainsi chauffés sont mis hors d'usage. La lame se sépare du manche. Je sais bien qu'à l'Exposition universelle de 1889, il y avait des instruments d'une seule pièce, en acier. Fabre et Collin me les avaient montrés, et j'en avais fait usage avant cette date. Mais le couteau à cataracte ainsi fait est trop lourd, mal en main.

Il suffit de brosser avec soin les instruments de chirurgie oculaire avec de l'eau de savon à l'*essence de cannelle*, de les immerger dans l'eau stérilisée, et finalement, après les avoir essuyés, dans l'alcool absolu, pour les aseptiser.

Digitized by Google

VII. *Asepsie des tissus destinés aux pansements.* — Les tissus destinés aux pansements doivent être stérilisés, non seulement dans les fabriques où nous les achetons, mais encore par nous-mêmes au moment de leur emploi. Le moyen qui nous paraît le plus pratique pour stériliser les objets de pansements au moment de l'opération, c'est le stérilisateur à vapeur de Koch, celui du Dr Pouppinel, que vend la maison Wiesneeg, de Paris.

Par excès de précautions, j'ai recherché, parmi les substances germicides, celles qui pourraient augmenter l'action antiseptique de la vapeur sans communiquer aux tissus destinés aux pansements des opérés de cataracte des propriétés irritantes.

C'est à M. Chamberland, et à MM. Albin Meunier et Cadéac, que je dois l'indication de la puissance antiseptique des essences.

L'examen des momies prouvait surabondamment que les Egyptiens connaissaient des antiseptiques énergiques. Czermack, en faisant des recherches anatomiques sur deux momies qui avaient plus de trois mille ans, les trouva si bien conservées qu'il put reconnaître au microscope des fragments d'intestin. Or, les divers procédés employés par les Égyptiens pour embaumer se résument dans l'introduction au milieu du corps de poudres aromatiques, de baume, de résines et d'essences pures, dans l'application de bandelettes trempées dans des résines saturées d'essences. Ce sont les essences qui ont conservé les momies. C'est si certain que Hunter est arrivé à embaumer les corps et à les momifier en injectant dans les artères une solution de térébenthine de Venise dans des essences de lavande, de romarin et de camomille. Les essences constituaient au surplus la base des divers pansements dont usaient les médecins de l'antiquité depuis Hippocrate, Celse, Galien, Aétius, jusqu'à Ambroise Paré et Fabrice d'Aquapendente. MM. Cadéac et Albin Meunier, en fouillant tout le chaos de la polypharmacie des anciens, ont retrouvé dans la composition de la thériaque d'Andromaque toutes les drogues dont les vertus ont été

Digitized by Google

vantées par les médecins de l'antiquité et chantées par les poètes. Cet électuaire célèbre imaginé par le médecin de Néron contenait les cinquante-quatre substances reconnues par la méthode empirique pour être les plus actives et les plus efficaces. La thériaque a joui d'une vogue telle que, conseillée par tous les médecins, sa formule a traversé les siècles; elle a même été regardée par le savant Bordeu comme le remède par excellence. Or, elle est composée de sulfate de fer, poudre d'opium, quelques substances amères tanniques et de quarante-deux substances aromatiques actives par leurs essences.

Les essences ont donc été les antiseptiques des Egyptiens, des Grecs et des Romains; aujourd'hui encore, les plantes aromatiques forment la base de la médecine populaire.

MM. Cadéac et Albin Meunier se sont proposé d'examiner les antiseptiques des anciens et de comparer leur énergie à celle des antiseptiques modernes, tels que le sublimé corrosif, l'acide phénique, l'acide borique, l'iodoforme, etc. Déjà, du reste, M. Chamberland s'était occupé dans un très beau travail de l'action des essences sur les bactéries charbonneuses[1]. MM. Cadéac et Meunier se sont servis d'une méthode différente et les conclusions corroborent de tous points celles de M Chamberland. Ces habiles expérimentateurs ont recherché principalement l'action des diverses essences sur le microbe de la fièvre typhoïde et sur celui de la morve. Ils ont enduit d'une culture de microbe l'extrémité d'un fil de platine préalablement passé à la flamme; puis ce fil a été plongé dans l'essence pendant un temps variable. Pour savoir si l'essence avait tué le microbe, on portait l'extrémité du fil dans un tube de gélose pour l'ensemencer. Si l'ensemencement avait lieu, c'est que le microbe était encore vivant; s'il ne se produisait pas, c'est que l'essence avait tué le microbe. Leurs expériences très longues et très délicates les ont conduits à des résultats qu'il faut citer[2].

1. *Annales de l'Institut Pasteur*, avril 1887.
2. *Annales de l'Institut Pasteur*, 25 juin 1889.

Digitized by Google

Les antiseptiques les plus usités de nos jours ont été examinés comparativement. Le plus puissant, le sublimé corrosif à 1/1000e tue le microbe de la fièvre typhoïde en 10 minutes; l'éther iodoformé saturé, en 36 heures; la solution de sulfate de cuivre à 2 p. 100, en 9 jours; la solution d'acide phénique à 5 p. 100, en 9 jours; l'acide borique à 1 p. 100, en 11 jours; l'acide phénique à 1 p. 100, en 13 jours.

Or, l'essence de cannelle de Ceylan tue le microbe en 12 minutes; celle de girofle, en 25 minutes; de thym, en 35 minutes; de serpolet, en 35 minutes; de verveine des Indes, en 45 minutes; de géranium de France, en 50 minutes; d'origan ou dictame de Crète, en 75 minutes; de patchouly, en 80 minutes; d'absinthe, en 4 heures; de santal en 12 heures,

Ainsi l'essence de cannelle est microbicide au point de tuer le microbe de la fièvre typhoïde presque aussi vite que le plus énergique de nos antiseptiques modernes, 12 minutes contre 10. La comparaison avec les solutions d'acide phénique, d'acide borique, d'iodoforme est tout en faveur des essences. Beaucoup d'entre elles empêchent l'évolution du microbe après quelques minutes d'action ou quelques heures; nos antiseptiques recommandés n'agissent qu'au bout de plusieurs jours. C'est la cannelle de Ceylan qui tient la première place; elle était précisément très employée par les Egyptiens dans les embaumements et entrait dans la composition de la thériaque. Le thym et le serpolet ont été utilisés de tout temps dans la médecine populaire. La verveine des Indes est employée de nos jours en infusion théiforme. L'origan avait grand renom dans les temps héroïques de la Grèce comme vulnéraire. Virgile en fait mention dans l'*Enéide*, livre XII.

Beaucoup d'autres essences sont antiseptiques, mais leur action sur le microbe d'Eberth au moins est plus lente et exige de un à plusieurs jours. Il en est ainsi du genièvre (27 heures), de la mélisse (30 heures), de la valériane (32 heures), du citron (32 heures), de l'angélique (35 heures), du céleri (36 heures), de la térébenthine (45 heures), de l'opoponax (45 heures), de la rose (46 heures), de la camomille

Digitized by Google

(48 heures). L'éther iodoformé saturé, si employé aujourd'hui comme antiseptique dans le traitement de la fièvre typhoïde, ne tue le microbe qu'en 36 heures; il est donc moins efficace que le genièvre, employé aussi pour les embaumements par les Egyptiens. La térébenthine, le citron, la valériane entraient également dans la thériaque.

L'encens ne tue qu'en 52 heures; mais il est encore plus actif que la solution de sulfate de cuivre. Le *calamus aromaticus*, qui tue en 4 ou 5 jours, a une puissance sensiblement supérieure à la solution d'acide phénique à 5 p. 100. MM. Cadéac et Meunier ont ainsi passé en revue toutes les essences. Il ne faut pas perdre de vue que l'influence antiseptique varie selon le microbe; cependant les essences les plus actives paraissent conserver leur action sur la plupart des microbes. Ainsi la cannelle tue le microbe de la morve en 15 minutes de contact, exactement dans le même temps que le sublimé corrosif à 1/1000e. Mais la girofle, le thym, le serpolet, la verveine, etc., qui viennent ensuite, exigent un peu plus de temps que l'acide phénique. La nature du microbe joue son rôle.

Dans leurs expériences, MM. Cadéac et Meunier ont opéré par contact du microbe et de l'essence. On peut se demander si le pouvoir antiseptique reste à peu près le même quand, aux essences, on substitue la vapeur d'essence. Or les expériences de M. Chamberland répondent nettement à cet égard. M. Chamberland a démontré que les vapeurs d'essence ont sensiblement la même propriété antiseptique que les essences elles-mêmes agissant par contact direct.

Dans ses essais sur le bacille charbonneux, M. Chamberland, en faisant agir les vapeurs d'essence, les a classées comme il suit par degré d'efficacité : cannelle de Ceylan, origan, girofle, géranium, genièvre, vespétro. On voit que la cannelle de Ceylan tient toujours la tête. Si elle est d'une telle énergie pour trois microbes aussi différents que ceux de la fièvre typhoïde, de la morve et du charbon, il est permis d'en inférer qu'elle doit vraisemblablement être également active pour tous les microbes.

Digitized by Google

Mettant à profit ces travaux, j'ai remplacé l'eau simple du stérilisateur de Koch, par un mélange d'eau distillée de cannelle de Ceylan, de cannelle de Chine, de vespétro, d'angélique, de géranium d'Algérie, d'origan.

On peut encore la remplacer par la solution suivante :

Eau stérilisée 900 grammes, alcool 100 grammes, essence d'origan, 0 gr. 13, eau de cannelle de Chine 0 gr. 18, eau de cannelle de Ceylan 0 gr. 07, eau d'angélique 0 gr. 12, eau de vespétro 0 gr. 66, eau de géranium d'Algérie 0 gr. 11. Ce mélange des six essences les plus antiseptiques constitue une composition dont les propriétés antiseptiques sont plus grandes que la somme algébrique des propriétés de chacune des essences composantes.

VIII. — Tels sont les moyens d'une innocuité absolue, qui me procurent avant, pendant et après l'opération de la cataracte l'asepsie des mains, des instruments, du champ opératoire, de l'atmosphère, des tissus destinés aux pansements.

Grâce à leur emploi sagement associé à une exécution parfaite de l'extraction, aux secours moraux de la cataracte, à une alimentation réparatrice, à des boissons généreuses, l'infection post-opératoire est, chez un malade docile, sûrement empêchée. Dr E. Rolland.

LES MALADIES GÉNÉRALES
ET
L'OPÉRATION DE LA CATARACTE[1]

PAR

Le Dr A. TROUSSEAU
Médecin de la clinique nationale des Quinze-Vingts.

L'état général du patient influe-t-il sensiblement sur le résultat d'une opération de cataracte? Telle est la question dont nul ne contestera le gros intérêt. Médecin appelé à conseiller ou déconseiller l'intervention, chirurgien destiné à

1. *Médecine moderne*, 13 mars 1890.

Digitized by Google

assumer une plus lourde part encore de la responsabilité ne peuvent qu'en souhaiter la solution définitive.

Il y a quelques années, presque introuvable eût été l'ophtalmologiste capable d'opérer une cataracte diabétique sans appréhension. On était tenté de considérer tous les états généraux graves comme une contre-indication formelle à l'extraction de la lentille. La probité chirurgicale consistait à ne pas intervenir chez un diabétique à gros chiffres, chez un albuminurique confirmé. Il avait bien fallu que d'irrémédiables désastres eussent rendu susceptible la conscience des opérateurs; eussent-ils sans cela renoncé à rendre la vue, ne fût-ce que pour quelques années, à des malheureux déjà déprimés par l'affection générale et pour qui la lumière eût été une nouvelle existence? Qui n'a pas été témoin de ces faits ne peut s'imaginer combien la cécité influe sur la santé morale et physique et quel puissant tonique est le retour à la vision. J'ai constaté après des opérations réussies de véritables résurrections chez des malades tellement affaiblis qu'à peine si j'osais offrir mon concours.

A l'époque peu éloignée à laquelle je fais allusion, les insuccès étaient nombreux, le rôle des germes pathogènes de la suppuration cornéenne à peine soupçonné, l'antisepsie inconnue encore. Nos devanciers croyaient pouvoir attribuer au mauvais état des sujets les échecs qui les décourageaient. A l'heure actuelle, la révolution est faite. Les statistiques sont de plus en plus brillantes, malgré l'audace croissante des opérateurs qui choisissent des cas moins favorables. Notre tendance est de reléguer au second plan dans l'évaluation des causes d'insuccès les affections diathésiques et de mettre en pleine lumière le rôle de l'infection. C'est à l'antisepsie que Panas, de Wecker doivent les belles statistiques qu'ils nous on fait connaître; c'est grâce à elle que l'an dernier aux Quinze-Vingts, où nombreuses sont les opérations, je n'ai pas eu à déplorer *un seul cas de suppuration de l'œil.*

Malgré la sécurité que donne la désinfection, beaucoup hésitent à opérer dans des conditions générales défavorables, tellement sont enracinés certains préjugés, tellement grande

Digitized by Google

est l'influence de nos ascendants scientifiques. Pourtant des protestations contre les errements du passé ont vu le jour. Plusieurs, presque timidement et comme craignant de ne point être tenus pour véridiques, ont publié des résultats très encourageants obtenus chez des malades gravement atteints par ailleurs. Armaignac a réussi à rendre la vue à des individus profondément cachectiques. Léviste, dans sa thèse de 1883, a plaidé pour la cause que je défends; il a recueilli les observations de soixante et un diabétiques opérés, sur lesquels six seulement n'ont pas bénéficié de l'intervention, soit 10 p. 100 de succès, alors qu'on considère 5 p. 500 comme une moyenne satisfaisante. Ce dernier auteur a pris le bon parti en faisant parler les chiffres.

Pour mon édification personnelle, j'ai tenu le compte exact d'un certain nombre d'opérations que j'ai faites chez des diathésiques ou des malades; je n'ai fermé ce compte que le jour où ma conviction a été établie. Avant ces recherches précises, j'avais bien des fois été surpris par la réussite de tentatives que je ne faisais qu'à contre-cœur, mais je voulais, pour parler publiquement, apporter un grand nombre de cas bien observés.

Je possède aujourd'hui les observations détaillées de cent cinquante individus opérés dans des conditions générales défectueuses, prises de suite, au hasard de la pratique civile ou hospitalière. Il n'est pas sans importance de faire remarquer que la plupart des sujets appartenaient à la clientèle hospitalière. En effet, il est peu surprenant d'obtenir en ville de beaux résultats chez un diabétique soumis au régime depuis longtemps, chez un albuminurique abreuvé de lait, chez un tuberculeux soigneusement soustrait à toutes les causes nocives. Les malades de l'hôpital, ignorant presque tous, les diabétiques spécialement, qu'ils fussent atteints d'une maladie quelconque, se présentaient porteurs d'affections non modifiées par des soins éclairés. Trente-cinq ont été renvoyés à un moment plus propice après avoir reçu des conseils propres à modifier leur état; ils ont pu, par la suite, être opérés avec avantage.

Digitized by Google

Je n'ai fait figurer dans ma statistique que des cas sérieux, bien confirmés. Ainsi, je n'ai pas admis comme diabétique un individu ne présentant dans ses urines que des traces de sucre; je n'ai rangé parmi les alcooliques que des hommes ayant des phénomènes caractéristiques, ne me contentant pas des renseignements sur leurs habitudes. Tous les tuberculeux mentionnés avaient des signes de phtisie manifeste, mais permettant d'espérer une assez longue survie.

Voici comment se décompose cette statistique :

Diabétiques, 70; brightiques, 21; tuberculeux, 6; bronchitiques, emphysémateux, 11; artério-scléreux, cardiaques, 13; cancéreux, 4; hémiplégiques, 4; tabétiques, 5; alcooliques, 13; maniaques, 2; aliéné, 1.

Un fait est à mettre en vedette : pas un des opérés n'a eu de suppuration du lambeau cornéen.

Les précautions antiseptiques ayant été rigoureusement prises, il n'y a pas eu d'infection. J'avais donc raison d'avancer plus haut qu'on pouvait reléguer au second plan l'état général considéré comme cause de suppuration de la plaie. Je serais tenté d'affirmer qu'il n'entre jamais en jeu pour produire ce méfait, s'il n'était imprudent de produire toute affirmation absolue. Admettons qu'une santé défectueuse mette le patient dans un état propice au développement des germes, qu'une plaie plus ou moins contuse offre un milieu convenable à leur pullulation, mais encore faut-il la présence effective des microbes : sans elle rien de fait. Ayant pu l'éviter, je n'ai pas eu d'accident irrémédiable. Est-ce à dire que je puisse présenter une statistique merveilleuse énonçant 100 p. 100 de succès complets? Je n'ai pas cette prétention; je ne crains pas d'avouer que quelques opérés ont eu des accidents plus ou moins sérieux, mais n'entraînant jamais, hormis chez l'un d'eux, la perte de l'organe visuel. Ces accidents ont été ceux de presque toutes les opérations de cataracte et pouvaient se produire chez les sujets les mieux portants. Ils n'étaient pas inhérents à la constitution mais à l'opération ou au procédé opératoire, c'étaient des hernies de l'iris, des cataractes scondaires, des iritis. Sauf chez un

Digitized by Google

des malades, ils ont toujours été réparables par une opération secondaire ramenant une vision le plus souvent très satisfaisante. Ils n'ont pas été beaucoup plus nombreux ou plus graves que ceux que nous sommes habitués à prévoir chez les opérés jouissant de la santé la plus florissante. Jusqu'ici je n'ai voulu parler que des accidents locaux; j'ai vu six fois seulement des désordres généraux survenir après l'intervention ; ils n'ont pas eu de terminaison fatale, mais m'ont causé une certaine inquiétude ; j'y reviendrai.

Isolément, j'étudierai chaque classe d'opérés, appuyant seulement sur les gros traits; je n'ai pas songé à rapporter ici mes observations détaillées, c'eût été travail monotone et peu suggestif.

Les 70 diabétiques qui, d'après les idées admises, semblaient sujets à caution, m'ont donné une moyenne remarquable de succès. Je n'ai pas constaté chez eux de retard dans la cicatrisation de la plaie, de phénomènes inflammatoires dignes de me faire regretter mon acte chirurgical. Je n'ai pas eu à intervenir chez des diabétiques graves, c'est-à-dire chez des malades très débilités ou frappés de sérieuses complications. Cependant j'ai opéré des individus pissant une notable quantité de sucre. 42 fois cette quantité a varié de 5 à 25 grammes, 20 fois de 25 à 50 grammes, 8 fois elle dépassait 50 grammes. Les patients étaient âgés de 45 à 76 ans. J'ai réséqué 2 fois des hernies de l'iris, dont une a pu être mise sur le compte de l'indocilité du sujet ; j'ai pratiqué par la suite 2 discisions, opérations insignifiantes ; j'ai fait trois iridectomies consécutives à des iritis postopératoires. Ces iritis peuvent-elles être mises sur le compte de la glycosurie ou sur celui de l'opération? Je ne saurais me prononcer, mais j'incline à penser qu'il s'agissait d'une complication locale ; dans les trois cas des masses cristalliniennes assez abondantes s'étaient montrées dans la chambre antérieure.

Un de mes malades, vieillard de 68 ans, a été atteint, le troisième jour après l'extraction, d'une congestion pulmonaire sérieuse qui m'a fort inquiété mais n'a pas eu de suite fatale. Ces congestions pulmonaires après l'opération de la

Digitized by Google

cataracte ont été signalées chez les gens âgés même non diabétiques ; je pense qu'elles sont souvent provoquées par le décubitus dorsal. Ici je n'oserais pas écarter l'influence de la diathèse, mon malade ayant été semblablement affecté trois ans avant notre rencontre. C'est un événement qu'il faut prévoir chez toutes les personnes qui ont dépassé la soixantaine ; aussi ai-je pris l'habitude de laisser mes malades au lit le moins longtemps possible et d'éviter même tout à fait la position horizontale lorsque je suis assuré de leur docilité.

Dans presque tous les cas (56), la chambre antérieure était reformée, c'est-à-dire la plaie suffisamment coaptée, du troisième au cinquième jour ; dans les autres, le retard dans la coaptation a été insignifiant (2 à 4 jours), sauf chez un opéré dont la chambre antérieure ne s'est reformée que le quatorzième jour, sans autre incident ; c'était un vieillard de 74 ans, à cercle sénile développé mais ne faisant qu'une faible quantité de sucre : 8 grammes en moyenne ; j'ai attribué ce retard très remarquable à la dégénérescence de sa cornée. Je n'ai point observé de rapport entre la marche de la cicatrisation et l'âge des malades ou la quantité de sucre contenu dans leurs urines.

La vision de ceux même qui ont dû subir une opération secondaire a toujours été satisfaisante, sauf pour 2 des opérés chez qui j'ai rencontré après coup la présence d'une rétinite diabétique avancée, je n'avais pu la soupçonner, les deux yeux étant cataractés ; l'un des malades pissait 12 grammes, l'autre 34 de sucre.

En résumé, 70 opérations pratiquées chez des diabétiques ont donné une moyenne de bons résultats. Nous voilà loin du *noli me tangere* qu'on avait voulu inscrire sur l'œil de chaque diabétique cataracté ! On peut donc sans crainte opérer tous les diabétiques, à moins que leur débilité ne soit extrême. S'il s'agit d'un individu dans une position aisée, on pourra faire précéder l'opération d'un régime très sévère, voire d'une saison à Vichy ou de prises régulières d'antipyrine comme l'ont recommandé les professeurs G. Sée et Panas et n'agir que lorsque l'état général paraîtra satis-

Digitized by Google

faisant, l'urine encourageante. Mais s'il s'agit d'un misérable pressé de recouvrer la vision pour gagner son pain, se trouvant dans l'impossibilité de suivre un régime approprié, on devra sans crainte intervenir. Ce dernier n'aura guère moins de chance que le premier de recouvrer la vision. Qu'on n'aille pas croire que je sois l'ennemi de toute précaution avant l'opération ; je dis seulement que dans les cas où ces précautions ne peuvent être régulièrement prises on peut néanmoins compter sur des succès.

La terreur inspirée par l'extraction du cristallin des diabétiques ne se retrouve pas aussi intense quand il s'agit de semblable manœuvre chez les brightiques. J'ai rarement vu chercher l'albumine dans l'urine des patients, c'est dire le nombre des individus qui ont dû être opérés avec une quantité notable d'albumine dans les urines et portés comme sains sur les statistiques sans étonnement pour le succès obtenu. Pourtant je ne sache pas que l'albuminurie moins que le diabète soit affection négligeable, mais il y avait une légende au sujet du diabète, et on connaît la force des légendes. N'ayant plus à raisonner sur l'une d'elles, je ne consignerai que brièvement les résultats acquis chez les brightiques.

Un seul de mes 21 malades pissait une forte quantité d'albumine, les autres étaient dans la moyenne ; pourtant je ne puis produire des dosages aussi précis que ceux que j'ai notés pour le diabète. Les sujets étaient âgés de 48 à 69 ans. uatre avaient eu des accidents sérieux (œdèmes, troubles cardiaques), mais ont été opérés dans une période de santé assez florissante. Ici pas d'accidents sérieux ; seule une hernie de l'iris teinte le tableau ; la chambre antérieure était reformée en moyenne du troisième au quatrième jour ; pas un cas de retard prolongé dans la cicatrisation. Un individu n'a pas tiré un bénéfice sérieux de l'opération, il n'a pu que se conduire ; il avait une rétinite hémorragique. Ce résultat, dira-t-on, est peu brillant ; je ne le conteste pas, mais j'affirme qu'il est encore aujourd'hui apprécié du malade. Du reste, tant que la perception lumineuse reste bonne en tous points avant l'opération, tant que l'anamnèse ne fait rien découvrir,

Digitized by Google

on ne peut deviner cette complication profonde et, par conséquent, formuler à son sujet une contre-indication opératoire. Je n'ai pas eu à déplorer un seul accident général chez les albuminuriques.

Tuberculeux, bronchitiques, emphysémateux peuvent ne former qu'un faisceau. Chez eux toutes les opérations ont été normales, sauf une fréquence inaccoutumée des hernies de l'iris (3) que j'attribue aux efforts de toux.

J'ai rangé dans le même groupe treize artérioscléreux ou cardiaques. Rien de bien particulier à noter chez eux au point de vue local, si ce n'est une tendance aux hémorragies dans la chambre antérieure. Cet accident a eu lieu trois fois après iridotomie ; deux fois il a été insignifiant, la troisième il s'est produit deux jours de suite et a failli compromettre le résultat final ; j'ai même craint la cataracte hémorragique, cette terrible complication ; il n'en a rien été heureusement. J'ai dû plus tard, chez cette femme de 66 ans, à artères très dures, pratiquer une iridectomie qui ne lui a fourni qu'une vision médiocre.

Ai-je bien fait d'opérer les quatre cancéreux ? Dans deux cas je n'ai connu la diathèse qu'après l'opération. Il s'agissait de deux femmes atteintes de cancer du col utérin ; l'une est morte onze mois après sa sortie de la clinique ; la vision des deux opérées était parfaite. Je n'ai qu'à me louer d'avoir rendu la vue aux deux campagnards (il y a trois ans à huit jours d'intervalle) atteints d'épithélioma de la lèvre, puisque j'ai reçu d'eux ces temps derniers d'excellentes nouvelles. On peut opérer les cancéreux sans risque d'aggraver leur maladie générale, étant donné le peu de retentissement qu'a l'extraction cristallinienne. On se déterminera en tenant compte du plus ou moins grand état de faiblesse du sujet du désir plus ou moins obsédant qu'il a de recouvrer la vue, surtout de ses chances de survie.

Des quatre très anciens hémiplégiques que j'ai opérés, j'ai gardé un parfait souvenir. Je ne m'étais décidé qu'à contre-cœur, ayant connaissance d'un fait capital, à savoir que quelques opérations de cataracte avaient été suivies de

Digitized by Google

mort par hémorragie cérébrale, vingt-quatre ou quarante-huit heures après l'extraction, et que le traumatisme opératoire avait paru dans les cas cités jouer un certain rôle dans l'ictus apoplectique. Les trois premiers sujets m'eussent enlevé toute méfiance à cause de leur facile et rapide guérison, si le dernier n'eût présenté des phénomènes assez graves pour m'alarmer. Trois jours après il tomba dans un demi-coma et sortit de son lit un mois après avec une vision satisfaisante, mais une hémiplégie plus prononcée, un état général plus grave. Je conserve donc toutes mes craintes au sujet des individus ayant eu des affections cérébrales.

Je n'ai qu'à signaler les cinq tabétiques qui ont guéri comme par enchantement. Chez des ataxiques ayant une atrophie papillaire, l'intervention serait évidemment contre-indiquée. Mes malades ont tous joui d'une excellente vision, même l'un d'eux qui avait une ophtalmoplégie presque complète des deux côtés.

L'opération chez les alcooliques ne serait pas dangereuse si le choc opératoire, si léger qu'il soit, ne pouvait amener de violentes attaques de delirium tremens, comme je l'ai observé trois fois sur treize cas. Les trois malades dont les yeux avaient été soumis pendant les crises à des mouvements désordonnés ont dû subir plus tard des iridectomies qui ont donné deux bons résultats et un médiocre.

Je dénomme maniaques deux hommes ayant été internés avec cette étiquette dans des établissements spéciaux ; un d'eux présenta après l'opération une véritable crise de manie ; il guérit bien.

Je n'eus connaissance de l'état de l'aliéné que le lendemain de l'opération, alors qu'en pleine folie furieuse il arrachait les pièces de son pansement. Sa femme m'avoua qu'elle l'avait amené à la clinique pour s'en débarrasser, profitant d'une lucidité momentanée. Cet homme eut une iritis purulente qui guérit en amenant une obstruction totale de la pupille bientôt suivie d'atrophie du globe oculaire. C'est la tache sombre de ma statistique.

Du côté des nerveux les résultats ont été moins bons que

Digitized by Google

du côté des autres malades. Je suis convaincu qu'il y a plus de danger à opérer un cérébral ou un simple alcoolique qu'un diabétique avéré.

D'une façon générale le grand âge des patients n'influe pas sur le résultat des opérations de cataracte, même quand les individus ne sont pas indemnes d'altérations générales. Qui l'est d'une façon absolue à 80 ou 90 ans ?

Cette étude démontre qu'on n'a guère le droit de refuser à un cataracté le bénéfice considérable de l'opération, fût-il dans un état général défectueux. Si la vision est encore possible avec l'un des yeux, on peut reculer l'opération, mais s'il y a cécité complète on doit intervenir ; les accidents infectieux toujours évitables étant seuls à craindre.

Je veux terminer en résumant les indications de l'opération de la cataracte chez les sujets atteints de maladies générales :

Si la maladie permet d'espérer que le patient vivra plusieurs années, on pratiquera résolument l'opération ;

Si elle laisse pressentir la mort à moyenne échéance (18 mois, 2 ans), on n'opérera que sur instances répétées et après avoir acquis la conviction qu'on rendra moins pénible la fin de l'existence ;

Si la survie ne doit être que de quelques mois, on s'abstiendra en laissant entrevoir la possibilité d'un retour à la vision ;

On ne devra jamais s'exposer à aggraver l'état général.

A. Trousseau.

SOCIÉTÉ D'OPHTALMOLOGIE DE PARIS

Séance du 4 mars 1890

Présidence de M. Parinaud

M. Despagnet, secrétaire annuel, lit le procès-verbal de la précédente séance qui est adopté.

M. le Président. — Par l'entremise de notre collègue M. Despagnet, M. le Dr E. Lopez, de la Havane, nous a adressé une lettre

Digitized by Google

dans laquelle il pose sa candidature au titre de membre correspondant étranger de notre Société. A l'appui, il nous envoie un travail sur la *Lèpre oculaire*.

Ce travail est renvoyé à une commission composée de MM. Despagnet, Landolt et Belliard, rapporteur.

M. Galezowski. — **Des affections syphilitiques du globe oculaire et de leur traitement.**

Messieurs,

Je prends la liberté de vous adresser quelques paroles, quelques questions même, si vous le permettez, au sujet des maladies les plus fréquentes du globe oculaire, qui sont traitées journellement par chacun de vous et qui me semblent présenter les plus grandes difficultés, tant au point de vue du diagnostic que du traitement lui-même.

Je veux parler justement de certaines formes et variétés des affections syphilitiques du globe oculaire, des difficultés que ces affections présentent pour le diagnostic, et ce qui est encore bien plus grave, des difficultés dans leur traitement.

Pour bien apprécier ces différentes altérations de la vue, il serait nécessaire de les séparer en trois grandes classes : a) les unes, dans lesquelles les membranes protectrices du globe oculaire sont principalement affectées, telles que les paupières, les parois osseuses, les conduits sécréteurs et excréteurs des larmes ; b) d'autres, dans lesquelles la syphilis a attaqué de préférence les membranes externes ou internes du globe oculaire, notamment les kératites, les iritis, les choroïdites ou rétinites, etc. ; c) d'autres, enfin, amblyopies ou amauroses avec toutes leurs variétés, dans lesquelles les membranes oculaires ne sont atteintes que par la transmission ou irradiation du mal syphilitique du centre nerveux, du cerveau lui-même, à la périphérie et à tous les organes qui en reçoivent l'innervation. Mais comment peut-on retrouver dans ces différentes altérations la cause syphilitique ; y-t-il dans les symptômes de ces différentes maladies quelque chose de spécial, de caractéristique à la syphilis ? Franchement, messieurs, nous ne pouvons juger cette question étiologique que d'une manière très approximative, car bien souvent les signes caractéristiques de cette cause nous font complètement défaut, et nous obligent à tâtonner, à hésiter, et finalement à mettre un point d'interrogation sur la cause du mal et agir à tort et à travers par les médicaments locaux et généraux, perdant le moment le plus précieux du début de la maladie, où l'action antisyphilitique amenait des résultats souvent inespérés.

Digitized by Google

La syphilis, messieurs, peut attaquer, et attaque en effet toutes les membranes du globe oculaire, directement, pendant la première période d'incubation du mal, ou bien elle attaque à une période ultérieure, très reculée du début du mal, plusieurs années après la période d'incubation et d'infection. Elle peut même quelquefois atteindre les différentes membranes de l'œil d'une manière secondaire, en se progageant du premier point attaqué — de l'iris ou du cercle ciliaire — à la cornée et sa surface antérieure ou postérieure, et amener ainsi la destruction lente et progressive de ces différentes membranes du globe oculaire.

En présence de pareils désordres secondaires, nous devons être très attentifs, très perspicaces pour retrouver dès le début de notre investigation la cause du mal, nous enquérir à quelle époque la syphilis a attaqué l'organisme et l'œil lui-même, pour pouvoir nous conformer dans la méthode de traitement à ces différents points étiologiques.

Il me serait difficile, messieurs, d'analyser ici devant vous tous les différents cas qui se présentent dans la pratique journalière du chirurgien où la syphilis doit être mise en cause. Qu'il me soit permis seulement d'envisager quelques cas plus graves, plus particuliers dans chacune des membranes du globe, et je pourrai déjà par ces énumérations vous indiquer les principaux modes de traitement, en définissant à quel symptôme ou à quelle altération partielle du globe oculaire appartiendra telle ou telle autre méthode de traitement.

Je commence par les altérations des organes protecteurs du globe oculaire, les maladies des paupières, des voies lacrymales et des parois osseuses de l'orbite.

Rien n'est plus fréquent que de voir l'affection syphilitique attaquer les parties osseuses de la tête, mais les parois osseuses de l'orbite sont relativement moins souvent affectées. Lorsque l'orbite se trouve atteinte vers la région temporale, nous voyons survenir des hyperostoses et exostoses s'étendant à la tempe et affectant de temps en temps la glande lacrymale. Le globe de l'œil devient larmoyant, la glande se trouve par moments affectée ; et si on n'arrête pas cette maladie au début, on s'expose à voir la glande s'engorger, s'hypertrophier au point qu'une intervention chirurgicale, son extirpation, devient nécessaire. Mais il suffit d'agir énergiquement contre la cause syphilitique de la maladie, pour arrêter le progrès du mal et arriver même à la guérison.

Ce sont les préparations jadis administrées à l'intérieur aussi bien qu'à l'extérieur qui suffisent habituellement si surtout la maladie survient dans la deuxième ou même troisième génération en pas-

Digitized by Google

sant du père au fils ou du grand-père au petit-fils. Le fait suivant, peut servir d'exemple.

Observation. — Le jeune G...., âgé de neuf ans, me fut amené le 15 juillet 1887 par son père, qui habite l'Amérique du Sud et est venu soigner son fils atteint d'un trouble très grave de la vue. Quelques mois avant de venir en Europe l'enfant ne pouvait rien lire et ne voyait que les gros objets. Les médecins croyaient que le mal provenait d'une chute que l'enfant avait faite quelque temps auparavant. Mais c'est une exostose qui s'était formée au sourcil et au front du côté droit, bien avant la chute, et qui avait pris une extension considérable. L'œil droit présente une exophtalmie. D'après les renseignements que nous avons pu recueillir chez le père, nous avons appris que ce dernier a eu des accidents syphilitiques graves vers l'âge de trente-cinq ans, et qu'il avait perdu deux premiers de ses enfants, à leur naissance.

L'enfant est faible, chétif, son œil droit est larmoyant et sa glande lacrymale est engorgée très fortement. Les papilles optiques sont engorgées, surtout la papille droite. D'après tous ces renseignements nous diagnostiquons qu'il s'agit chez cet enfant d'une exostose orbitaire ayant amené une névrite optique et quelques accidents cérébraux. Nous avons immédiatement soumis l'enfant au traitement par l'iodure de potassium à fortes doses, de deux à trois grammes par jour, et quelques frictions mercurielles, suspendues au bout de deux semaines par suite de la salivation. Sous l'influence du traitement par l'iodure, l'exostose a presque complètement disparu, la névrite a guéri, en permettant à l'enfant de lire le n° 2 de l'échelle typographique à l'aide des verres convexes n° 4 dioptries.

Ce fait joint à ceux que j'ai rencontrés dans ma clientèle, aussi bien que parmi les malades des hôpitaux, me permet de conclure que les altérations osseuses de l'orbite de nature syphilitique, aussi bien que les hypertrophies de la glande lacrymale et quelques altérations des voies excrétoires de larmes, peuvent guérir par l'administration de fortes doses d'iodure de potassium, sans qu'on ait besoin de recourir aux préparations mercurielles.

Je ne parle pas ici des altérations primitives ou secondaires des organes protecteurs de l'œil, et notamment des chancres, des éruptions des conjonctives, de la peau, etc., car ces affections exigent toujours le même traitement, partout où elles se rencontrent; elles sont du reste très rares pour l'organe qui nous occupe.

La seconde classe d'affections syphilitiques des yeux comprend les affections secondaires qui se localisent dans les différentes membranes du globe oculaire. Elles constituent un nombre tellement considérable d'affections syphilitiques, que je ne puis faire autrement

Digitized by Google

que de les exposer d'une manière toute particulière et d'indiquer les méthodes différentes de traitement propres à cette classe de maladies.

M. Gorecki. — Je ne suis pas absolument persuadé que le jeune malade observé par M. Galezowski fût atteint de syphilis héréditaire et que les lésions observées fussent de cette nature. D'abord la mère a-t-elle eu la syphilis? L'hérédité syphilitique purement paternelle est très discutée. M. Galezowski se base uniquement sur ce que deux premiers enfants sont morts en naissant; ce n'est pas assez, il faut nous dire s'ils ont présenté des symptômes de la syphilis infantile.

Il peut très bien se faire que cet enfant ait eu une simple exostose ayant déterminé des lésions de compression analogues à ce que l'on connaît et dont je vous ai présenté un exemple dans la dernière séance. Ce n'est pas suffisant de dire que la guérison a été obtenue par l'iodure de potassium (aidé par quinze jours de frictions mercurielles poussées jusqu'à la salivation, ce qui n'est pas négligeable) pour en conclure qu'il s'agit de syphilis. L'iodure comme le mercure guérissent bien autre chose que la syphilis. Il me paraît enfin bien extraordinaire que cet enfant, pris d'après M. Galezowski dans le système osseux, glandulaire et nerveux, ne présente pas ou n'ait jamais présenté à aucune période de son existence quelque autre accident, ne serait-ce que l'érythème syphilitique qui se montre après la naissance. Aussi je demanderai à M. Galezowski quelques renseignements complémentaires avant d'être convaincu de la nature syphilitique de l'affection de son malade.

M. Abadie. — A propos de la communication de M. Galezowski, je demande la permission de dire quelques mots sur des affections de l'œil qui sont de nature syphilitique et qui réclament un traitement tout à fait spécial.

Nous observons fréquemment chez les jeunes sujets des foyers de chorio-rétinite limités à la région de la macula qui compromettent gravement la vision centrale. Ces lésions maculaires sont souvent considérées comme des malformations congénitales et abandonnées à elles-mêmes alors qu'il s'agit d'un véritable état pathologique susceptible de guérison.

Mais pour obtenir cette guérison — et j'insiste beaucoup sur ce point il faut employer les injections sous-cutanées de bi-chlorure d'hydrargyre. Les frictions mercurielles ou les diverses préparations administrées à l'intérieur sont infiniment moins puissantes que le sublimé injecté sous la peau.

A cet égard, je relaterai un fait qui me paraît fort instructif: trois enfants d'une même famille avaient perdu la vision centrale par suite de lésions maculaires qu'on avait considérées comme étant

Digitized by Google

congénitales. Tous les trois furent soumis aux injections de bichlorure. Chez les deux aînés, chez qui l'affection était plus ancienne, il n'y eut presque aucune amélioration ; le plus jeune au contraire récupéra la vision centrale et parvint à lire.

J'ai déjà aussi signalé depuis longtemps les bons effets des injections de bichlorure de mercure dans les formes graves de la kératite parenchymateuse ; je n'ai jamais voulu dire qu'il fallait soigner toutes les kératites interstitielles par ce moyen; dans les formes bénignes l'iodure de potassium seul ou associé aux frictions suffit, mais dans les formes rebelles les injections de sublimé ont une action vraiment héroïque.

Enfin, dans les diverses variétés de choroïdite disséminée, quelle qu'en soit du reste l'origine, alors même qu'elles surviennent chez des individus en apparence indemne de toute tare syphilitique, les injections de sublimé restent la médication de choix supérieure à toutes les autres.

M. Galezowski. — Il m'a été objecté par M. Gorecki qu'il n'était pas suffisamment démontré, dans l'observation que j'ai rapportée, qu'il s'agissait bien de syphilis héréditaire. J'ai dit que le père avait eu la syphilis, qu'il avait eu deux enfants mort-nés et qu'aucune cause connue n'avait pu expliquer leur décès. Mais n'est-il point admis généralement que la syphilis est une des principales causes de la mort de ces enfants ? Je n'ai pu avoir de renseignements sur la mère. Quant à l'enfant sujet de cette observation, on n'a pu me renseigner sur les conditions dans lesquelles il est venu au monde, si oui ou non il avait eu des éruptions caractéristiques, de sorte que comme antécédent spécifique héréditaire je n'ai pu constater que la lésion dont l'orbite a été le siège ; mais une lésion osseuse à cet âge parfaitement guérie par l'iodure de potassium, n'est-ce point suffisant, étant donnés les antécédents paternels, la mort en venant au monde de deux enfants ses aînés, n'est-ce pas suffisant pour avoir une forte présomption bien justifiée de syphilis héréditaire ?

Quant à ce que vient de dire M. Abadie, je suis absolument de son avis. Mais, ainsi que je l'ai dit au début de ma communication, je n'ai voulu parler aujourd'hui que des altérations des organes protecteurs de l'œil, altérations survenant à la suite de la syphilis héréditaire. Dans ces cas l'iodure de potassium seul amène des résultats efficaces. Mais pour les altérations du globe lui-même, l'iodure a une action bien inférieure à celle du mercure, et c'est à ce dernier seul qu'il faut recourir.

M. Meyer. A propos de l'ophtalmie traumatique. — La seconde communication sur l'ophtalmie traumatique qui vous a

Digitized by Google

été présentée au mois de novembre dernier avait pour but de discuter et de réfuter les objections produites contre la première. Elle me fait l'honneur de s'occuper à peu près exclusivement de moi, d'où mon droit de réponse.

Cette réplique sera courte, car je connais votre désir d'arriver à la fin de cette discussion; et le langage de l'auteur à qui je réponds démontre que sur quelques points il a déjà senti la justesse de nos observations. Sur quelques autres, j'espère aussi établir une entente, et pour le reste du différend vous serez les juges compétents de nos arguments ainsi que de la modération et de la courtoisie de nos paroles.

Après l'aphorisme « inflammation est synonyme d'infection » qui se trouve dans les deux mémoires sur l'ophtalmie traumatique, la thèse principale qui a été développée devant vous d'abord, consistait à dire que dans les réactions post-opératoires le traumatisme ne joue aucun rôle, l'infection est tout. Le second mémoire débute par la déclaration que l'auteur avait eu pour but de démontrer que « tout traumatisme impliquait, lorsqu'il était suivi de réaction inflammatoire, une infection que l'action traumatique était incapable de provoquer à elle seule ». Bien que cette phrase ne soit pas absolument claire, car on ne sait pas au juste ce que veut dire « une infection que l'action traumatique était incapable de provoquer à elle seule », il est cependant aisé de constater que l'auteur associe maintenant le traumatisme à l'infection dans la production des réactions post-opératoires; à moins qu'il ne veuille dire seulement que la suppuration implique une infection, ce que personne n'aurait contesté au point de vue clinique.

Ce que j'ai affirmé, c'est que l'infection à elle seule ne suffit pas pour déterminer la suppuration, que les germes infectieux rencontrent une certaine résistance contre leur évolution dans les tissus où ils pénètrent, et que le traumatisme peut affaiblir ou anéantir cette résistance. Voilà, d'après moi, son rôle important dans la genèse des réactions post-opératoires.

La réceptivité plus ou moins grande du terrain pour l'infection est une partie intégrante de la pathologie bactériologique; et lorsque l'orateur à qui je réponds poursuit d'un léger persiflage les expressions de vitalité ou de déchéance des tissus, il s'attaque à tous les bactériologistes; je n'ai fait que résumer, pour éviter des longueurs, les opinions généralement admises.

Reste à prouver que le traumatisme augmente réellement cette réceptivité ou diminue réellement la résistance. Au point de vue expérimental cette preuve est faite depuis longtemps. Il y a quelques années, j'ai pratiqué des inoculations avec une matière fort virulente dans la cornée de lapins, sans réussir à produire l'infec-

Digitized by Google

tion de cette membrane. M. Chantemesse m'en donna l'explication : c'est qu'il faut frapper vigoureusement sur la cornée avant l'inoculation. En effet, en ajoutant le traumatisme à mes inoculations, elles réussirent. Veut-on produire expérimentalement une affection infectieuse des os ou de l'endocarde, on y établit une lésion préalable afin que les germes lancés dans la circulation se localisent et évoluent dans ces tissus qui sans le traumatisme seraient restés indemnes. Rien de plus clair, il me semble, pour démontrer le rôle et l'influence du traumatisme, et il n'est pas permis de repousser l'application de ces connaissances à la pathologie chirurgicale et oculaire.

D'ailleurs, M. de Wecker lui-même a bien dû en tenir compte pour les opérations qu'il a créées à une époque où il ne pouvait penser aux précautions antiseptiques. Dans son incision de la gaine du nerf optique pour guérir les papilles étranglées, dans son drainage de l'œil avec un fil métallique laissé en place pour guérir le décollement de la rétine, dans son élongation du nerf optique pour guérir l'atrophie de ce nerf, il se trouvait assurément dans l'impossibilité de faire une opération aseptique, et ce n'est que par la délicatesse de la technique opératoire qu'il pouvait conserver aux tissus lésés la force de résistance contre les germes infectieux qui les contaminaient.

Si j'ai cru de mon devoir de combattre la thèse que dans les inflammations et suppurations post-opératoires le traumatisme ne joue aucun rôle, c'est parce qu'elle est erronée et qu'à mon avis elle conduit aux conséquences les plus fâcheuses. Nous appliquons en chirurgie oculaire et nous enseignons une technique opératoire que nous cherchons sans cesse à perfectionner et à simplifier pour ménager le globe oculaire, pour réduire la vulnération de l'œil au minimum compatible avec le but de nos opérations. Et on viendra dire : Opérez comme vous voudrez, pourvu que vous soyez propres. C'est inadmissible, car nous continuerons tous, y compris M. de Wecker, à opérer non seulement aussi proprement mais encore aussi correctement et aussi habilement que possible.

Je passe maintenant aux considérations qui se rattachent à la cicatrice avec enclavement de l'iris. Le danger de cette cicatrice est connu depuis fort longtemps, car on avait constaté à sa suite tantôt des affections glaucomateuses, tantôt des suppurations pernicieuses. Dans la recherche des causes de ce danger, on s'était arrêté d'abord aux tiraillements que l'iris subit par le fait même de l'enclavement, et cette étiologie reste acquise aux affections glaucomateuses, pour lesquelles par conséquent l'iridectomie ou la cicatrisotomie sont les moyens préventifs et curatifs par excellence. Lorsque les théories microbiennes ont fait la lumière sur l'origine

Digitized by Google

des processus suppuratifs, M. Leber le premier émit en 1878 l'idée qu'il pouvait bien s'agir ici d'une nouvelle infection de ces cicatrices, dont l'épithélium serait devenu défectueux après rupture spontanée ou après une lésion légère. En 1882, il fournit la preuve anatomique de cette hypothèse qui s'appuie actuellement sur une série de 18 observations bien étudiées et publiées par son assistant le Dr Wagenmann. Je voudrais pouvoir croire que c'est cette explication qui nous a été exposée ici sous le nom de cicatrice à migration, s'il était un instant admissible qu'elle puisse être produite autrement que sous l'autorité et sous le nom de M. Leber, son auteur. Il reste en outre bien entendu que l'infection ne se produit alors qu'après lésion de l'épithélium, aucune migration de micro-organismes à travers l'épithélium intact n'étant admise par les bactériologistes.

Moi-même, dans la réponse au premier mémoire sur l'ophtalmie traumatique, j'avais indiqué encore comme troisième explication du danger encouru par les yeux atteints d'une cicatrice avec enclavement de l'iris, la voie de l'infection endogène. Elle m'avait été suggérée par quelques observations cliniques, et à défaut de preuves anatomiques je l'avais appuyée des recherches expérimentales connues qui démontrent que les germes infectieux se localisent et évoluent de préférence aux endroits qui, par une lésion préalable, sont le siège d'un trouble fonctionnel ou nutritif. C'est assurément le cas pour l'œil muni d'une cicatrice vicieuse et qui devient ainsi un *locus minoris resistentiæ*.

M. de Wecker repousse cette explication d'une façon un peu hautaine, et cependant, je le constate avec plus de plaisir que d'étonnement, il adopte quelques lignes plus loin l'infection endogène et répète presque textuellement mon argumentation en faveur de la théorie du *locus minoris resistentiæ* : non pas que je sois assez présomptueux pour m'attribuer le mérite de cette conversion rapide; je la crois plus tôt inspirée par une étude plus approfondie de la pathologie bactériologique.

Quant à l'ophtalmie sympathique que d'après le premier mémoire sur l'ophtalmie traumatique « jamais on ne voit figurer dans les suites de l'extraction à lambeau », je me contente de l'aveu contenu dans le second mémoire : « que des sections à lambeau suivies de prolapsus exposent aussi à l'ophtalmie sympathique ». C'est même devenu « un fait évident ». Vous ne m'en voudrez pas, je pense, de renoncer pour aujourd'hui à discuter la question si Daviel, Wenzel, Beer et les anciens auteurs ont réellement connu l'ophtalmie sympathique, comme M. de Wecker l'affirme, ou si la connaissance générale de cette funeste maladie est de date beaucoup plus récente, comme je le maintiens.

Digitized by Google

J'aurais donc fini, messieurs, si je n'avais pas à répondre encore au reproche de rester aveugle pour les inconvénients de l'extraction avec iridectomie et de persister dans mon admiration pour l'opération de de Graefe. En effet, ce procédé était à l'époque où il fut introduit dans la pratique un progrès mémorable sur les procédés antérieurs, et cela de l'avis presque unanime des ophtalmologistes du monde entier. M. de Wecker lui-même revendique pour lui qu'il sauvait dix yeux pour cent de plus qu'avec l'extraction à lambeau, comme j'ai été déjà obligé de le lui rappeler (voy. p. 115 du *Bulletin de la Société d'ophtalmologie de Paris*). Si aujourd'hui il déclare que « dès le début de cette malencontreuse opération il n'hésitait pas à dire ouvertement à son auteur que son couteau seul valait quelque chose », il commet une légère erreur de mémoire. Ce qu'il a dit réellement se trouve dans la phrase suivante : « Comme une section linéaire n'est pas exécutable sur l'œil, il ne s'agit, dans les incisions dites linéaires, que de sections à lambeau très élevé. Par conséquent, la seule chose vraiment originale que présente la section de M. de Graefe, c'est qu'en exécutant avec un instrument très étroit on peut, par diverses inclinaisons du tranchant du couteau, donner aux sections extérieure et intérieure des rapports différents, ce qui ne peut pas se faire avec un couteau lancéolaire ou avec un couteau ordinaire à cataracte. » (Voy. *Ann. d'oc.*, t. LIX, p. 136.) A la page suivante du même travail, il parle « des très grands avantages, des avantages incontestables d'une section scléroticale (*loc. cit.*, p. 137), de la nécessité qu'il y a à suivre *à la lettre* les divers temps de l'opération (p. 139), de la facilité merveilleuse avec laquelle se guérissent les yeux sur lesquels le dégagement du cristallin a été facile » (p. 139). Dans la dernière discussion sur l'extraction linéaire, à laquelle l'auteur de cette méthode assistait, M. de Wecker déclare que pour obtenir de bons résultats « il faut observer avec la plus stricte exactitude les règles prescrites par M. le professeur de Graefe » (*Ann. d'oc.*, 1868, II, p. 236), et il accorde une préférence marquée à l'incision (sclérotícale) de M. de Graefe sur celle (en partie cornéenne) qui a été adoptée en Angleterre (*loc. cit.*, p. 242).

En vérité, si nous avions dans l'esprit la moindre malveillance à l'égard de M. de Wecker, quelle conclusion ne pourrions-nous pas tirer de ces déclarations comparées avec celles d'aujourd'hui? Loin de moi la pensée de considérer comme un tort les changements d'opinion ou de façon d'agir qui, dans la marche rapide des sciences médicales, doivent se modifier forcément avec l'accroissement des connaissances générales et de l'expérience personnelle. Ce qui est certainement moins digne d'éloge, c'est de prétendre en-

Digitized by Google

suite qu'on n'a jamais varié d'opinion et de s'attaquer à ceux qui ont la bonne foi de reconnaître qu'ils ont marché avec leur époque sans prétendre, après coup, l'avoir devancée. Pour ma part, j'ai compris et partagé l'enthousiasme général suscité par l'opération de de Graefe. Cela ne m'a pas empêché de reconnaître qu'actuellement, armés de l'antisepsie, de l'anesthésie locale, des myotiques, nous pouvons faire mieux qu'à cette époque. J'ajoute même volontiers et avec plaisir que les efforts de M. de Wecker ont contribué aux progrès réalisés. Ceux qui nous succéderont feront certainement mieux encore; mais si nous voulons qu'ils soient justes envers nous, rendons aussi justice à nos prédécesseurs, dont les travaux ont si glorieusement contribué aux progrès de nos études, comme c'est le cas chez de Graefe. Pour se ranger parmi ses détracteurs il faut ou ignorer l'histoire de notre science ou n'avoir jamais réfléchi à ce qui resterait de l'ophtalmologie moderne si on en rayait la part grandiose qui revient à cet illustre maître.

M. DE WECKER. **La cicatrice à migration.** — Lorsqu'il y a un an, j'eus l'honneur de présenter à la Société mon mémoire sur l'ophtalmie traumatique, suivi d'une discussion si prolongée, je ne m'étais nullement caché le côté faible de mon étude: l'absence d'une démonstration anatomique et expérimentale. Comme simple clinicien, il m'aurait été difficile, sinon impossible, de fournir cette démonstration, car où trouver le temps pour pareilles recherches, en admettant encore que mes loisirs m'eussent préalablement permis de me rendre apte à des investigations aussi subtiles et délicates!

Ce que je pouvais seulement prétendre, comme praticien, c'était d'exposer avec précision les résultats fournis par l'étude clinique. J'y étais d'autant plus autorisé que je poursuivais ainsi un but pratique, celui que nous visons tous : perfectionner nos plans thérapeutiques pour obtenir le plus grand nombre de guérisons possible.

Aussi suis-je resté assez indifférent lorsqu'en exposant les dangers des cicatrices assez peu solides et denses pour permettre une infection tardive par immigration, ou infection ectogène, ainsi que les moyens propres à éviter pareilles cicatrices, j'entendis un des membres de la Société faire ses réserves et exprimer sa crainte que ce genre de cicatrices pourrait acquérir une importance trop notable et devenir « fameuse, et qu'elle le deviendrait assurément, si l'on ne prouvait pas dès son apparition qu'elle n'a aucune base clinique ou expérimentale, tandis que nous pouvons expliquer autrement, et avec toutes les données de la science admise, les dangers des cicatrices avec enclavement de l'iris ».

Si je n'avais déjà été entièrement rassuré par l'exposé que fit

Digitized by Google

notre confrère des « données de la science » qui devaient démontrer l'inexactitude, le mal fondé de mon interprétation concernant la cause véritable des dangers des cicatrices avec enclavement de l'iris, et par suite mon manque d'observation clinique, j'aurais été bien autrement confiant dans mes déductions si j'avais su que la démonstration anatomique de l'immigration et de l'infection ectogène par les cicatrices adhérentes n'était plus à faire et que l'infection endogène pour expliquer l'apparition soudaine et tardive d'une inflammation pernicieuse se trouvait ainsi déjà réfutée.

C'est sur cette démonstration, fournie par un vaste travail que M. Wagenmann vient de publier dans les *Archives de Graefe* (t. XXXV, pp. 116-248), que je tiens à appeler l'attention des membres de notre société.

J'ai tout d'abord le regret de confesser que ce travail si consciencieux m'a aussi appris que l'idée du danger de l'infection par immigration à travers les cicatrices ne m'était pas personnelle. Il m'était bien connu que M. Van Duyse avait déjà, en 1884 (*Annales d'ocul.*, t. XCII, p. 44), expliqué la panophtalmie soudaine qui survenait tardivement sur un œil opéré de cataracte, avec enclavement de l'iris, par « une rupture de la cicatrice avec infection ultérieure », mais il m'avait échappé que Leber avait, à l'occasion d'un travail sur les vacuoles intercellulaires de l'épithélium cornéen à l'état normal et pathologique (*Archives de Graefe*, XXIV, 1, p. 284), déjà émis en 1881 la possibilité d'une infection *spontanée*, non traumatique, à travers les cicatrices fournies par un prolapsus de l'iris.

« Je dois admettre, dit ce sagace investigateur, que, dans ces cas si singuliers, il s'agit des suites d'une infection dans l'étendue d'une petite perte de substance, ainsi qu'elle peut se produire spontanément ou par suite d'un traumatisme d'un prolapsus iridien cicatrisé. Une épaisseur moindre ou un état fistuleux de la cicatrice, ainsi que le voisinage du corps ciliaire, expliquent la marche maligne qui affecte une tournure infiniment moins favorable que celle que présente le ramollissement, soi-disant spontané, de leucomes centraux. »

En général, cette interprétation, renfermée dans une note additionnelle au travail de Leber, est restée inaperçue. Si, sans la connaître, nous l'avons adoptée, c'est que, de notre côté, nous l'avions tout autrement généralisée, en l'étendant non seulement aux cas de cicatrices avec prolapsus de l'iris, autrement dit aux leucomes adhérents et staphylomes partiels, mais surtout aux cicatrices récentes encore mal consolidées, qui suivent nos opérations, et que nous envisageons comme aptes à la migration.

Digitized by Google

L'idée dominante dans mon travail sur l'ophtalmie traumatique est que, à part l'infection immédiate qui amène promptement la suppuration partielle ou totale de l'œil, l'infection médiate devrait être accusée comme cause des iritis et irido-choroïdites traînantes, suites d'extraction, et que, pour expliquer leur origine, il ne fallait plus songer à une influence nerveuse par tiraillement de l'iris ou de la capsule pincés dans la plaie, ni à une infection endogène ou diathésique, mais bien à une infection ectogène par suite d'une immigration à travers la cicatrice.

La *cicatrice à migration* devait encore sous un autre rapport se différencier des cicatrices *fistuleuses*, indiquées par Leber et que Wagenmann a anatomiquement démontrées comme constituant une porte d'entrée pour l'infection. Tandis que pour ces dernières il s'agit le plus souvent d'une véritable rupture spontanée, sous l'influence d'une exagération de pression, ou d'une déchirure par traumatisme suivie d'une infection maligne avec formation prompte d'abcès du corps vitré, je revendique pour la cicatrice à migration de date récente le pouvoir de livrer passage à des micro-organismes moins pernicieux, mais toutefois capables de provoquer des irido-choroïdites lentes et d'autant plus désastreuses que, sans aboutir à la suppuration, ces inflammations peuvent parfois retentir sur l'œil congénère, comme dans la dernière observation de M. Wagenmann.

Que l'enclavement de l'iris et de la capsule soit ici un facteur adjuvant *capital*, nous sommes tous d'accord sur ce point, mais sur l'interprétation deux opinions se sont fait valoir en opposition à la mienne, et c'est le travail de M. Wagenmann qui m'offre l'occasion de combattre mes adversaires avec plus d'insistance que je ne l'ai fait jusqu'à présent. Cet auteur dit avec raison : « L'idée du tiraillement de l'iris n'est que purement théorique et a dû servir de tout temps pour expliquer les inflammations, *parce que l'on ne connaissait pas les éléments qui engendrent l'inflammation.* » Dans ma dernière communication, je vous ai engagé à renoncer à cette interprétation surannée. La simple logique vous y contraint du reste, du moment que la physiologie expérimentale démontre clairement que, dans l'évolution d'une inflammation, l'action nerveuse n'intervient pas directement et que cette inflammation est uniquement due à l'action infectieuse des micro-organismes.

Evidemment, les enclavements iridiens et capsulaires n'en conservent pas moins leur caractère dangereux, et je crois agir avec prudence en jetant l'alarme pour vous engager à éviter non seulement les opérations qui entraînent pareils enclavements, mais encore les incisions pratiquées dans un tissu spongieux ou trabéculaire, comme celui qui entoure le canal de Schlemm, et qui ne

Digitized by Google

donnent qu'une cicatrice lâche et peu résistante. Car le danger d'une cicatrisation vicieuse est triple : tout d'abord, ce danger *accompagne la période de cicatrisation*, et ici il y a une différence essentielle à établir suivant que cette cicatrisation se fait avec une chambre antérieure à parois intactes ou que cette cavité communique avec le sac capsulaire plus ou moins vidé, et que les germes immigrés peuvent opérer leur prompte invasion dans le corps vitré.

En second lieu, les dangers proviennent du mode de cicatrisation qui suit l'interposition de l'iris, de la capsule et de la membrane de Descemet en favorisant l'insinuation irrégulière de l'épithélium cornéen pour permettre l'établissement d'une cicatrice fistuleuse, comme Leber la désigne.

Enfin, en troisième lieu, le danger résulte du manque de solidité d'une cicatrice qui, quoique uniformément fermée, ne résiste pas aux fluctuations de la pression intraoculaire ; telles sont les cicatrices cystoïdes.

Ces cas d'irido-choroïdites destructives et spontanées ont surtout été observés à une époque où l'on conseillait, après la découverte de la guérison du glaucome par l'iridectomie, de placer très loin du bord transparent de la cornée l'incision, afin de pouvoir exciser l'iris jusqu'à sa périphérie. Ces suites fâcheuses et tardives de l'opération sont sensiblement devenues plus rares, depuis qu'on sectionne moins périphériquement, en suivant le conseil de Bowman de joindre à l'excision la dialyse de l'iris. Du reste, les iridectomies optiques ne donnent guère l'occasion d'observer ces infections tardives.

Pour sauver en partie l'antique action provocatrice de l'inflammation réservée au tiraillement de l'iris, et d'un autre côté pour rendre aussi justice à la théorie bactériologique, M. Despagnet a, dans sa thèse, traitant de l'irido-choroïdite suppurative dans le leucome adhérent (Paris, 1887), admis que les leucomes adhérents, suite de kératite suppurative, conservaient un foyer de micro-organismes à l'état d'inaction et que le tiraillement de l'iris et l'irritation de cette membrane, ainsi que l'augmentation de tension consécutive, rendaient à ces micro-organismes leur ancienne vigueur pour engendrer une nouvelle inflammation pernicieuse.

A cela il n'y a à opposer que le fait que ces inflammations éclatent souvent à une époque où l'atrophie avancée de l'iris à l'entour de la partie ectatique exclut toute idée de tiraillement. Notre confrère cite lui-même, parmi ses observations, des cas où après neuf ans et même vingt-six ans cette réinfection eut lieu. En outre, cette infection ne s'observe pas exclusivement sur des yeux qui ont passé par un processus suppuratif, mais bien aussi à la suite de simples opé-

Digitized by Google

rations dans lesquelles il ne s'est jamais rien présenté qui puisse rappeler une irritation inflammatoire quelque peu intense, telles que les opérations de glaucome, certaines extractions suivies d'enclavement et de prolapsus iridien. A la rétention d'un foyer de micro-organismes, il n'est même pas possible de songer ici.

Ce qui répugne à notre confrère pour admettre l'invasion de l'infection comme la conséquence d'un état fistuleux de la cicatrice ou d'une rupture de son tissu, c'est cette circonstance que l'évacuation du pus accumulé dans l'œil ne se fait pas à travers le leucome, mais par une perforation de la sclérotique. Mais l'observation clinique ne nous montre-t-elle pas que le pus n'a nullement besoin de suivre la route par où est passée la matière infectante? Quelle meilleure démonstration pourrait-on en donner qu'en rappelant qu'on observe aussi des perforations de la sclérotique par un abcès du corps vitré sur des yeux pris de panophtalmie après une extraction? Et pourtant la porte d'entrée est bien ici la section, et cette porte la suppuration même de la cornée l'a laissée largement entrebâillée.

Une seconde supposition pour expliquer l'apparition soudaine de phénomènes inflammatoires dans un œil atteint de cicatrices adhérentes et ectatiques vous a aussi été donnée par un de nos collègues. Ici on invoque une « diminution de vitalité de l'organe et de sa résistance aux infections endogènes ».

A part ce qu'il y a déjà de fort étrange dans le fait qu'un œil atteint de ce genre de cicatrices puisse impunément supporter une pareille tare pendant vingt et trente ans, bien que le sujet ne devienne pas évidemment diathésique du jour au lendemain et que les choses se passent tout autrement que dans les ophtalmies métastatiques, où, comme je l'ai aussi admis, un œil moins facilement filtrant peut offrir un point de dépôt plus aisé aux germes que les vaisseaux charrient, il faut encore noter que dans tous les yeux examinés par M. Wagenmann on n'a pas pu retrouver de cocci dans les vaisseaux ni aucun rapport entre ceux-ci et les cocci accumulés dans l'œil. En outre, M. Wagenmann observe avec raison que si ces micro-organismes cheminaient dans les voies circulatoires, il serait au moins singulier « qu'une cicatrice opératoire ou consécutive à une suppuration, pauvre en vaisseaux et où les changements dans les tissus ont évolué depuis longtemps, devienne un *locus minoris resistentiæ* pour un dépôt de cocci, fait qu'aucune observation n'a du reste confirmé jusqu'à présent ».

Au contraire, d'après les recherches anatomiques si nombreuses de l'assistant de Leber (qui portent sur 12 observations des plus détaillées), « il s'est toujours agi d'une infection récente, *partant de la cicatrice*. Dans tous les cas examinés anatomiquement, j'ai

Digitized by Google

réussi, dit M. Wagenmann, à établir la preuve que la cicatrice était le point de départ de l'inflammation nouvelle. Constamment j'ai trouvé les signes plus ou moins manifestes d'une inflammation dans la cicatrice même, et, dans la plupart des cas, j'ai réussi à démontrer encore la présence de cocci ».

Si M. Wagenmann revendique pour ses recherches qu'elles ont « à la fois fourni de nouvelles et remarquables données sur l'évolution et la propagation des micro-organismes, agents de l'inflammation, dans l'intérieur de l'œil, ainsi que sur l'origine des processus morbides qu'ils occasionnent », il aurait pu ajouter, si nos recherches cliniques lui avaient été connues, que ses travaux venaient de leur fournir une base anatomique des plus précieuses.

L'importance que nous donnons aux cicatrices en voie de formation pour le passage de micro-organismes non directement destructifs pour l'œil sera, il est vrai, moins facilement établie par des recherches anatomiques, car, à moins d'une menace d'ophtalmie migratrice, on n'enlève guère d'yeux récemment opérés et non atteints de suppuration. A ce sujet, M. Wagenmann dit (*loc. cit.*, p. 221) : « Probablement ici les recherches anatomiques ne pourront même pas fournir une stricte démonstration, vu l'insignifiance des altérations locales; à moins qu'on n'arrivât par hasard à examiner pareil œil dans la toute première période de l'infection. Il s'agit ici bien plus pour pareille démonstration de se rapporter à l'observation clinique. » Mais, même sans une démonstration directe et irréfutable de la migration des germes à travers des cicatrices incomplètement fermées ou peu résistantes, devra-t-on être accusé d'un défaut de sens pratique si, dans l'intérêt des malades, on vous demande d'admettre cette perméabilité démontrée pour des germes infectieux entraînant la suppuration et si l'on vous propose d'acueillir les conseils suivants :

1° D'éviter soigneusement tout genre d'opération qui prête à la formation d'une cicatrice à migration ou fistuleuse.

A cet égard, tout le monde n'a-t-il pas promptement fait justice des opérations exécutées dans le tissu trabéculaire péricornéen, comme l'iridésis de Critchett, la section de Jacobson, de de Graefe, etc. ?

Ne faisons-nous pas tout notre possible pour échapper aux interpositions de l'iris et de la capsule dans les plaies ? Vous objecterez que, même en accusant le tiraillement de l'iris et du corps ciliaire, considéré comme cause de la propagation des phénomènes irritatifs de l'œil, on devra aussi éviter soigneusement tout enclavement; mais ici on s'endort sur les dangers que peut courir le malade, en se berçant de l'espoir que l'œil doit s'accommoder progressivement à ce tiraillement et que les suites fâcheuses

Digitized by Google

sont de moins en moins à redouter à mesure que l'iris s'atrophie. Au contraire, si par une opération on a donné lieu à une cicatrice à migration ou fistuleuse, les dangers s'accroissent souvent à mesure que s'accuse l'atrophie iridienne, et c'est pour cette raison que l'on voit des yeux opérés de glaucome ou de cataracte et portant des cicatrices ectatiques se perdre brusquement après nombre d'années, alors que l'on devait supposer tout danger écarté.

2° En second lieu, si l'on se trouve en présence d'une pareille plaie (accidentelle ou chirurgicale), il ne faudra pas oublier cette perméabilité pour les germes, et on devra faire ses efforts pour y remédier dans la mesure des moyens dont nous disposons actuellement. Il sera urgent d'insister *plus qu'on ne l'a fait jusqu'à présent* sur l'usage des pansements contentifs et aseptiques; c'est surtout ici qu'il importe de s'abstenir d'instillations le plus souvent pernicieuses de collyres non aseptiques, ou infectés par l'emploi de compte-gouttes malpropres. Outre l'abstention, *autant que possible*, de toute instillation, la désinfection répétée du cul-de-sac conjonctival et le pansement journalier de ces plaies avec des substances antiseptiques s'imposent lorsque le bandeau contentif et aseptique ne nous fournit pas, jusqu'à la consolidation des plaies, une garantie suffisante pour les mettre à l'abri de l'immigration des germes.

Lorsqu'on est appelé à soigner un cas tout à fait récent d'infection cicatricielle avec menace d'abcès du corps vitré et de panophtalmie, on peut encore, au moyen d'une énergique cautérisation galvanique de la partie infectée, suivie d'un lavage prolongé de la chambre antérieure, que facilite parfois une large pupille artificielle, sauver pareils yeux qui se seraient sûrement perdus si l'on s'était uniquement tenu à un traitement antidiathésique, ou si l'on se fût exclusivement borné à l'emploi des procédés opératoires destinés à combattre le tiraillement de l'iris, comme l'enseignait la thérapeutique d'autrefois.

M. Abadie. — M. Meyer vient de nous dire que dans l'ophtalmie traumatique la forme, l'étendue, le siège de la lésion jouaient un grand rôle. A mon avis ce rôle est infiniment moins grand que celui joué par les microbes. L'infection de la plaie, voilà le vrai facteur redoutable, celui qui provoque la désorganisation rapide ou lente du globe oculaire.

Une plaie très étendue, quel qu'en soit d'ailleurs le siège mais aseptique, aura infiniment moins de gravité qu'une plaie si minime fût-elle qui est infectée.

Au sujet de l'infection, il est bon d'introduire en clinique quelques distinctions et de signaler quelques particularités qui semblent avoir jusqu'ici échappé à la plupart des observateurs.

Digitized by Google

L'infection aiguë, violente, qui aboutit rapidement au phlegmon de l'œil, tout le monde la connaît et personne ne la conteste. Mais l'infection à marche chronique, lente, qui aboutit progressivement à l'atrophie du globe oculaire, a été considérée jusqu'ici comme un trouble de nutrition mal défini, comme une lésion d'ordre trophique alors qu'il s'agit tout simplement d'une désorganisation des tissus de l'œil s'effectuant lentement sous l'influence des microbes.

Je suis absolument de l'avis de M. de Wecker : toutes les ophtalmies dites traumatiques qui deviennent graves et entraînent la perte de la vision de l'œil affecté le sont par le fait de l'infection.

Je ne dis pas que les enclavements iriens et capsulaires soient choses inoffensives et négligeables, mais elles provoquent des processus morbides d'un autre ordre, tels qu'accidents glaucomateux, etc.

On sent combien l'idée qu'on se fait de la nature de l'ophtalmie traumatique est importante pour la question thérapeutique.

C'est cette conception pathologique qui m'a poussé à recommander en pareille circonstance de fouiller la plaie dans tous ses recoins avec un fin galvano-cautère. Depuis j'ai encore complété cette méthode de traitement, et j'ai obtenu des succès éclatants que je tiens à vous signaler.

Chez un malade n'ayant plus qu'un œil et qui s'était fait une blessure infectieuse de la région ciliaire, je n'ai pas hésité, vingt jours après l'accident, alors qu'il ne restait plus que de la perception quantitative de la lumière, à fouiller la plaie avec un fin galvano-cautère.

En outre les jours suivants j'ai fait quelques injections sous-conjonctivales de sublimé (une à deux gouttes d'une solution de sublimé à 1 pour 2000) qui avaient été déjà recommandées par le professeur Reymond à notre dernier congrès. Sous l'influence de ce traitement l'œil qui semblait marcher vers l'atrophie a repris son volume et sa consistance et finalement ce malade a récupéré la vision au point de pouvoir travailler.

Enfin dernièrement j'ai fait pour la première fois une tentative couronnée de succès qui me paraît appelée à révolutionner le traitement de l'ophtalmie sympathique. Je me propose du reste de faire une communication spéciale sur ce sujet dans notre prochaine réunion.

Une femme âgée de 60 ans tombe malencontreusement dans un escalier et se crève complètement l'œil gauche. Quelques heures après l'accident on constate une énorme rupture de la sclérotique avec hernie du corps ciliaire, le cristallin avait été chassé hors de l'œil. La plaie tout d'abord soigneusement désinfectée prit bonne

Digitized by Google

tournure, mais trois semaines après l'accident survint une ophtalmie sympathique à évolution rapide qui mit bientôt la malade dans l'impossiblité de se conduire.

Avant de procéder à l'énucléation de l'œil gauche qui semblait s'imposer, je résolus d'essayer d'un autre moyen : je cautérisai au galvano-cautère un point de la région ciliaire qui faisait encore hernie et j'injectai dans l'œil blessé une goutte d'une solution de bichlorure d'hydrargyre à 1 pour 500. La réaction fut très violente. Le lendemain la face postérieure de la cornée paraissait trouble, mais peu à peu elle reprit sa transparence, l'inflammation s'apaisa et finalement non-seulement la malade guérit complètement de son ophtalmie sympathique, mais avec l'œil destiné à être énucléé elle y voit à se conduire.

M. Vignes. — M. Abadie vient de nous entretenir de résultats acquis, de faits cliniques : loin de moi la pensée de les discuter. Je veux cependant lui demander comment il explique les résultats heureux de sa pratique. Par quel mécanisme intime la cautérisation des bords d'une plaie infectée peut-elle entraver la marche d'accidents infectieux graves, ayant déjà déterminé le « ramollissement de l'organe » ? Quel peut être l'effet de ce traitement igné sur les nombreuses colonies de micro-organismes pathogènes qui ont profondément envahi les tissus ?

Notre collègue, M. Abadie, n'a pas observé en dehors d'états généraux, tels que puerpéralité, fièvres infectieuses, d'infection endogène de l'œil.

On peut rencontrer, cependant, des iritis compliquées d'hypopion. C'est là un fait clinique qui, pour n'être pas très fréquent, n'en est pas moins admis par les auteurs, et, pour ma part, j'ai vu du pus dans la chambre antérieure d'yeux souffrant d'iritis et qui ne présentaient aucune lésion de la cornée. Enfin, pour parler d'un microbe bien connu, les faits de tuberculose de l'œil ne démontrent-ils pas suffisamment la possibilité de l'infection endogène de l'organe ?

M. Gorecki. — L'observation si intéressante de M. Abadie me paraît confirmer ce que j'ai toujours soutenu, savoir 1° que l'ophtalmie sympathique n'était pas nécessairement microbienne, mais qu'elle se rapprochait beaucoup plus des intoxications ; 2° qu'elle était due dans un certain nombre de cas à une perversion de fonctionnement des éléments nerveux du corps ciliaire, de la choroïde, etc., sous l'influence d'une excitation nerveuse anormale occasionnée par les enclavements, les tiraillements, les compressions, etc. D'une part, en effet, ce n'est pas le plus souvent lorsqu'un œil est envahi par un processus nettement microbien, suppuratif, que le congénère se trouve attaqué ; d'autre part, il nous suffit de rappeler nos sou-

Digitized by Google

venirs cliniques pour reconnaître que parfois, quelques heures seulement après une énucléation qui, d'après moi, supprime la fabrique de ptomaïme, le second œil éprouve déjà un certain bénéfice. Des malades qui n'avaient pas osé me dire avant l'opération que leur second œil faiblissait, me faisaient part du bien-être qu'ils avaient éprouvé pour ainsi dire instantanément. On ne pourrait expliquer ces faits s'il s'agissait d'une migration de microbes agissant pour leur compte dans le second œil comme dans le premier.

L'excision d'un lambeau prolabé de l'iris, une iridectomie, etc., agissent parfois de même, quoique moins franchement, cela se conçoit. Or, M. Abadie a obtenu son très beau succès non seulement par l'injection de deux gouttes de solution antiseptique, mais aussi par l'excision de l'iris et de l'iridectomie, opérations qui ont bien leur importance. Cela ne retire rien de la valeur pratique de la thérapeutique de M. Abadie en ce qui concerne les cautérisations ignées qui sont un excellent moyen de traitement dans des cas regardés comme désespérés.

M. Despagnet. — M. de Wecker m'ayant fait l'honneur de rappeler mon travail *sur l'irido-choroïdite suppurative dans le leucome adhérent*, prétend qu'il suffit, pour rejeter l'action du tiraillement irien, de penser que dans ces cas l'iris ne fonctionne plus, étant atrophié, et il m'objecte certaines de mes observations où depuis des années existait le leucome adhérent. Mais précisément la caractéristique de certains de ces cas c'est que quelques-uns de ces yeux avaient une certaine vision et que le leucome étant très limité, on avait antérieurement pu constater la réaction lumineuse de la partie pupillaire restante, ce qui contredisait l'atrophie de l'iris.

Si, à l'époque où j'ai fait mon travail, j'ai accepté en partie, comme explication de la panophtalmie, le réveil des colonies microbiennes à l'état latent dans l'œil, c'est après M. le professeur Verneuil, auteur de cette théorie.

Enfin, si j'ai aussi invoqué l'action du tiraillement irien, c'est que les recherches bactériologiques n'étant pas possibles pour déterminer le point de départ de l'infection, les yeux examinés étant en suppuration complète, l'examen anatomo-pathologique nous a permis de constater la plupart des lésions, résultat de l'inflammation, non au pourtour du leucome, mais dans la partie ciliaire diamétralement opposée.

M. Meyer. — On revient toujours, dans cette discussion, avec l'affirmation que toute suppuration implique une infection, comme si c'était le point contesté. J'ai uniquement insisté sur l'erreur dangereuse, à mon avis, de considérer le traumatisme comme

Digitized by Google

n'ayant aucune influence sur la production des réactions post-opératoires, et j'ai démontré le rôle qu'il y joue. Quant aux suppurations qui détruisent les yeux atteints de cicatrices avec enclavement de l'iris, MM. Leber et Wagenmann en ont examiné anatomiquement en tout douze cas dans lesquels le processus était dû à une nouvelle infection de la cicatrice. Cette constatation importante et précieuse démontre d'une façon incontestable la réalité de l'infection externe; il est même hors de doute, à cause de la situation de ces cicatrices et de leur forme souvent ectatique, qui les expose aux érosions et lésions épithéliales, que cette infection doit être la plus facile et la plus fréquente. Cependant elle n'exclut pas l'existence de l'infection endogène, que l'observation clinique a permis de supposer dans quelques cas de ce genre. Lorsque le travail de M. Wagenmann a été présenté dans la dernière réunion de la Société d'ophtalmologie à Heidelberg, la discussion a été portée sur ce point de la question. Tout en maintenant la preuve de l'infection externe pour les cas examinés par lui, M. Wagenmann a ajouté : « Au sujet de l'infection endogène en général, je ne nie pas, bien entendu, qu'un œil opéré de cataracte ou atteint d'un prolapsus d'iris cicatrisé peut suppurer même après des années, par ce genre d'infection. » (*Compte rendu de la Soc. de Heidelberg*, 1889, p. 50.) Dans cette même discussion, M. Leber a déclaré : « Je ne suis pas disposé à généraliser notre explication d'une façon inadmissible; et lorsque nous connaîtrons des cas d'infection de l'œil par les vaisseaux avec preuve qu'une lésion antérieure a produit un *locus minoris resistentiæ* pour la localisation des coques à cet endroit, je me rangerai volontiers à cette interprétation pour ces cas (*loc. cit.*, p. 53). » Ces restrictions réservent l'avenir de la question étiologique. La question pratique est toujours la même : éviter par tous les moyens possibles les synéchies antérieures et les cicatrices avec enclavement de l'iris.

M. de Wecker. — Il ne me sera guère nécessaire de refuser l'opinion que m'attribue M. Meyer, d'après laquelle le traumatisme ne serait pour moi d'aucune importance dans l'évolution de l'ophtalmie traumatique; ce que j'ai simplement soutenu, c'est que le traumatisme *à lui seul* n'est pas capable d'engendrer l'ophtalmie et qu'il faut pour qu'elle éclate *que l'infection intervienne*. M. Meyer cite quelques passages de la deuxième édition de mon traité, parue au moment où l'opération de de Graefe fut mise en pratique. J'ai alors en réalité, ne connaissant pas à fond la méthode ni ses suites, recommandé d'exécuter le procédé « à la lettre », et en ai fait ressortir quelques avantages. Qu'y a-t-il de surprenant qu'une fois en connaissance de cause des inconvénients de l'opération j'aie combattu mes propres recommandations et surtout renoncé à son

Digitized by Google

exécution « à la lettre », comme l'ont du reste fait presque tous mes confrères et de Graefe lui-même?

Pour ce qui concerne l'objection de M. Meyer qu'à l'occasion de la présentation du travail de M. Wagenmann au dernier congrès de Heidelberg, ni ce confrère ni Leber n'*auraient fait d'objection à la possibilité d'une infection endogène*, je contredis *formellement* cette assertion. M. Wagenmann s'y oppose dans son récent travail publié dans les *Archives de Graefe* de la manière la plus nette; et en consultant le *Compte rendu de Heidelberg*, on verra que Leber contredit dans un long exposé l'opinion émise par M. Meyer de la possibilité d'une infection endogène, que ce confrère a du reste *lui-même* déclarée alors comme bien plus rare, *l'infection directe étant plus fréquente*.

Pour ce qui concerne l'objection de M. *Abadie*, qu'il ne tient pas à l'expression de « *cicatrice* à migration », que ce n'était qu'un mot, je suis entièrement de son avis. Moi-même je n'y tiens pas davantage, mais il fallait bien donner une expression au but que je poursuivais dans les trois communications faites à la Société, et ce but est de détourner la thérapeutique d'un chemin où l'a conduit un faux raisonnement et la mettre dans la voie de rechercher et de combattre l'infection là où elle se produit en réalité, c'est-à-dire à l'endroit même des cicatrices.

M. Despagnet m'objecte que dans certaines de ses observations la contractilité de l'iris pouvait être d'autant plus aisément constatée que les yeux n'étaient pas privés de vision. Je dois dire qu'en relatant que l'infection des leucomes adhérents s'effectue le plus souvent à une époque si tardive que l'atrophie de l'iris doit être exclue, comme cause adjuvante, je n'ai nullement visé en particulier les observations de la thèse de notre confrère, ni insisté que cette infection ne s'opérait qu'exclusivement à une époque avancée d'atrophie de l'iris.

M. Kalt. — **Nouveau modèle d'ophtalmoscope.** J'ai l'honneur de présenter à la Société un modèle d'ophtalmoscope que je me suis efforcé de rendre aussi simple et aussi pratique que possible. Sur un disque unique sont montés dix-huit verres, 9 convexes, 9 concaves. Ce disque est entièrement recouvert, ce qui évite l'encrassement des verres par les doigts et diminue les chances d'accidents.

L'examinateur a donc à sa dispositiou à droite et à gauche du zéro neuf verres sphériques augmentant régulièrement d'une dioptrie. Les demi-dioptries dont l'emploi est à peu près impossible à l'image droite sont supprimées.

Les verres ont un diamètre de 5 millimètres. Il est facile de se

Digitized by Google

servir de l'instrument pour la détermination de l'acuité visuelle, à défaut de boîtes de verres.

Lorsque l'amétropie dépasse neuf dioptries, il suffit d'amener en face du zéro le n° 10 concave ou convexe qui porte un secteur extérieur. A ce verre on superpose alors les verres du disque, ce qui donne tous les numéros convexes ou concaves jusqu'à dix-neuf dioptries. Le secteur porte aussi un verre de demi-dioptrie

Fig. 1.



Fig. 2.

concave qui sert dans la détermination de l'acuité visuelle et se superpose aux verres du disque.

Enfin à l'instrument sont annexés un miroir plan et un petit miroir incliné concave.

Les verres cylindriques, dont l'application est restreinte et donne de médiocres résultats, sont supprimés.

En somme, l'instrument est complet, pratique et peu coûteux.

(*La séance est levée.*)

Digitized by Google

BIBLIOGRAPHIE

ET REVUE DES JOURNAUX

Du traitement opératoire et de la guérison du décollement de la rétine (*Zur operativen Behandlung und Heilung der Netzhautablösung*), par le professeur SCHŒLER, de Berlin, janvier 1889. — Sous ce titre, le professeur Schœler, de Berlin, a fait paraître un traité fort intéressant et très complet sur la question.

Dans un aperçu historique rapide il passe en revue les tentatives opératoires faites pour obtenir la guérison de la rétine depuis Saint-Yves jusqu'à Galezowski. Il attribue le peu de résultats obtenus à ce que les méthodes employées étaient la plupart du temps inspirées par la fausse théorie qui voit la cause du décollement dans la sécrétion d'un épanchement sous-rétinien. Il se rattache au contraire personnellement à la théorie, défendue par Ivanow et d'autres, qui fait succéder le décollement de la rétine à une rétraction produite dans le corps vitré. Comme Fano et Galezowski, Schœler cherche à produire une rétinite adhésive par injection de teinture d'iode, mais il ne porte pas le liquide médicamenteux dans la poche sous-rétinienne ; il injecte la teinture d'iode entre le corps vitré et la rétine ou dans les couches les plus profondes du corps vitré. Il détermine ainsi une rétinite exsudative qui comprime la rétine contre la choroïde et lui fait contracter de solides adhérences, tandis qu'en injectant la teinture d'iode dans la poche du décollement on produit une rétinite exsudative qui momentanément augmente encore l'exsudat, tend à aggraver le décollement et ne permet la formation que d'adhérences peu solides qui, au bout de quelques semaines, seront détruites par la rétraction toujours existante du corps vitré. Il pense même que l'injection de teinture d'iode exerce une action favorable sur les couches profondes du corps vitré qui cesse ensuite de se rétracter. Des expériences faites sur les animaux lui ont permis d'établir en premier lieu l'innocuité de la teinture d'iode, qui est préférable à tous les autres liquides d'injection : iodure ioduré, biiodure de mercure, sublimé, etc., qui tous ont des inconvénients graves au point de vue de la transparence ultérieure du corps vitré. L'injection de teinture d'iode ainsi pratiquée détermine une rétinite aiguë limitée dont on peut suivre à l'ophtalmoscope le développement et la guérison en même temps qu'on constate le recollement de la membrane nerveuse.

Digitized by Google

Le procédé opératoire de Schœler est le suivant. Ayant bien déterminé par l'examen ophtalmoscopique le point décollé de la rétine, il cocaïnise fortement l'œil, puis fait une incision étroite sur la conjonctive au point le plus favorable. Un crochet à strabisme introduit par la plaie fraye le chemin en refoulant le tissu cellulaire jusqu'au niveau du point de ponction. Ceci fait on conduit dans le trajet ainsi créé une aiguille spéciale se montant sur la seringue de Pravaz et l'on fait la ponction. Cette aiguille présente les particularités suivantes. Elle se termine par une brusque courbure comme celle d'un crochet à strabisme, pour permettre d'aller atteindre tous les points de l'hémisphère postérieur de l'œil. Sa pointe est formée par une petite lame d'acier très tranchante soudée sur la canule; les yeux de la canule s'ouvrent sur ses côtés. La ponction faite, on pousse avec une extrême lenteur la teinture d'iode à la dose de 1 à 6 gouttes selon l'étendue du décollement. La tension de l'œil, la dilatation de la pupille et l'examen ophtalmoscopique indiquent le succès de l'opération. On retire la canule; la plaie de la conjonctive n'est pas réunie. On applique un bandeau compressif; on maintient l'opéré couché sur le dos pendant 6 à 8 jours et on instille de l'atropine dans l'œil. La douleur est assez vive et nécessite quelquefois une injection hypodermique de morphine. Cependant la réaction est assez modérée et la guérison survient au bout de quelques semaines.

Cinq observations très détaillées, accompagnées de planches chromo-lithographiées indiquant l'aspect du fond de l'œil après guérison et de tracés nombreux de champs visuels avant et après l'opération, accompagnent et appuient le travail.

Dr Boucher.

De la suppuration dans le corps vitré consécutive aux cicatrices cornéennes post-opératoires et aux hernies de l'iris cicatrisées, par le Dr Wagenmann. — L'expérience a démontré depuis longtemps que dans les yeux où on a pratiqué l'extraction de la cataracte, ou une iridectomie pour le glaucome, aussi bien que dans ceux où une hernie de l'iris s'est produite consécutivement à un abcès cornéen — dans ces yeux, plusieurs années même après la cicatrisation des plaies, peuvent se produire les suppurations du corps vitré, soit spontanément, soit à la suite d'un léger traumatisme. Ces inflammations suppuratives se caractérisent par leur marche rapide, par l'envahissement de grandes étendues, aussi bien que par la disproportion du degré de la maladie avec le traumatisme occasionnel qu'on découvre quelquefois. L'explication de ce phénomène a fourni le sujet à de nombreuses recherches. Les uns avec Sehender incriminent la tension exagérée de

Digitized by Google

l'iris hernié, d'autres comme Sattler n'arrivent à aucun résultat positif ou comme Swansy, tout en réfutant la théorie de Sehender, se basent sur le voisinage de la source pathogène avec le corps vitré.

C'est Leber qui le premier a démontré dans son travail, daté de 1878, sur les espaces intercellulaires de l'épithélium cornéen que, dans ces cas, on se trouve en présence d'une contagion nouvelle produite dans la cicatrice même à la suite de desquamation de l'épithélium, desquamation produite sans cause occasionnelle appréciable, soit par un traumatisme léger à peine perceptible.

Cette opinion, malgré l'appui de quelques auteurs, de M. Valude entre autres, a trouvé il y a deux ans un contradicteur dans la personne de M. Despagnet. Cet auteur admet comme point de départ de ces inflammations les anciens foyers de champignons pathogènes restés à l'état latent jusqu'au moment où une irritation nouvelle secondée par la tension de l'iris hernié ou par l'augmentation de la tension intra oculaire produise un milieu favorable à leur développement.

C'est dans le but de défendre la théorie de Leber que Wagenmann a entrepris tout dernièrement un travail basé sur 18 observations de suppuration dans le corps vitré : 4 fois dans la cicatrice résultant de l'extraction de la cataracte, une fois à la suite d'iridectomie par le glaucome et 13 fois à la suite des hernies de l'iris. Voici le résultat de ses recherches :

Dans tous ces cas la maladie s'est propagée de la cicatrice vers l'intérieur de l'œil. C'est la cicatrice qui constituait le foyer principal de contagion ; on y constata toujours la présence de micro-organismes. Les modifications dans la cicatrice n'étaient pas en rapport avec les processus inflammatoires du corps vitré. Ce dernier ne dépendait que de l'accroissement rapide des champignons pathogènes pour lesquels la cicatrice ne servait que comme porte d'entrée.

Le temps séparant l'éclosion des phénomènes inflammatoires de la cicatrisation s'est mesuré par des mois, des années et des dizaines d'années.

Dans les cicatrices cornéennes avec des synéchies antérieures Wagenmann rencontrait toujours un bombement de la cicatrice. Il suppose que ces yeux s'enflamment plus facilement grâce à la convexité et à la minceur des cicatrices, qui se prêtent mieux aux desquamations de l'épithélium et même à la rupture spontanée.

Ce raisonnement l'oblige aussi à admettre l'influence de l'augmentation de tension intra oculaire sur la production de la suppuration et lui explique pourquoi on n'observe jamais de suppuration à la suite d'iridectomie, même après plusieurs années, sinon dans les cas de glaucome.

Digitized by Google

La suppuration ayant été observée à la suite de l'extraction de la cataracte, il en cherche l'explication dans le parcours anormal du premier temps post-opératoire.

L'inflammation ne se présente pas toujours avec la même intensité. A côté des cas à marche rapide, où en quelques jours la suppuration envahit tout le globe oculaire, on en trouve d'autres à marche subaiguë. Cette différence dépend d'un côté de la quantité et de la vivacité des micro-organismes et de l'autre côté de la résistance des tissus et des rapports anatomiques.

Plus la cicatrice est mince, plus le corps vitré est rapproché de la paroi supérieure de cette cicatrice grâce à l'absence du cristallin ou à la position périphérique des synéchies antérieures, plus rapidement enfin l'abcès arrive à la perforation, plus les phénomènes inflammatoires deviennent violents.

Dans d'autres cas, lorsque le cristallin est présent, lorsque la face postérieure de la cicatrice est recouverte par un exsudat plastique organisé depuis un certain temps, lorsque en même temps les segments antérieurs du corps vitré présentent une constitution plus ou moins compacte, la progression des micro-organismes devient plus difficile et la suppuration se trouve retardée.

L'auteur n'a pas réussi à déterminer la nature des micro-organismes produisant ces désordres. Il a rencontré une fois le *staphylococcus aureus* et une fois *albus*. Il s'est borné à constater chaque fois la présence des champignons pathogènes aussi bien dans la cicatrice que dans l'intérieur de l'œil et surtout dans le corps vitré, constituant d'après lui le milieu très favorable à leur culture (*Prseglad lekarski, XXIX, n° 7, et Arch. f. Opht., B. XXXV, Abth. IV*).

Dr RATOULD.

Paralysie récidivante de la troisième paire. — Le *Journal de médecine et de chirurgie* de Lucas-Championnière a rapporté plusieurs cas de cette affection singulière. Le *Journal de médecine de Bordeaux* a relaté une nouvelle observation due à Vissering et relative à une malade de quatorze ans suivie pendant deux ans à la clinique de Strumpëll.

Les accès débutaient par une céphalalgie droite, des vomissements et une sensation de malaise et de fatigue ; en même temps survenaient, du côté droit, presque tous les symptômes de la paralysie du moteur oculaire commun : ptosis, abolition des mouvements du globe en dedans, en haut et en bas, persistance du mouvement d'abduction et de quelques mouvements de rotation, légère dilatation de la pupille qui réagit normalement à la lumière et à l'accommodation ; vision nette, mais diplopie dans certaines

Digitized by Google

positions, pas de lésions du fond de l'œil. En même temps, œdème de la paupière, larmoiement, sialorrhée, diminution de la sensibilité dans le territoire du trijumeau du côté droit. Les accès duraient quatre ou cinq jours et survenaient à des intervalles de quelques semaines à quelques mois, dans l'intervalle desquels il n'y avait aucun trouble ni du côté des yeux, ni de la santé générale.

Passant en revue les faits antérieurement publiés, Vissering remarque que la sialorrhée et l'hypoesthésie du trijumeau n'ont pas été signalées et indique que les troubles ne sont pas limités au seul oculo-moteur commun. D'autre part, il distingue les cas où la paralysie, intermittente d'abord, devient plus tard permanente, de ceux où les troubles sont franchement intermittents et durent pendant une période indéterminée sans changer de caractère, ou disparaissent au bout de quelques années. Son observation appartient à ce dernier groupe de faits qui paraissent se rattacher de très près à la migraine vraie, d'autant plus que l'antipyrine a coupé les accès de paralysie avec la même promptitude que les accès de migraine (*Journal de méd. et de chir. pratiques*, 1890, p. 80).

Dr GALEZOWSKI.

Troubles visuels consécutifs à l'insolation, par M. BACKER. — Cet auteur a lu un travail sur ce sujet à l'*American Medical Association*. L'attention de l'auteur fut appelée sur les troubles visuels dus à l'insolation par ses fonctions d'expert près le commissaire des pensions. Parmi les treize sujets qui furent soumis à son examen et attribuaient à cette cause leurs troubles visuels, il fut facile de reconnaître trois cas d'hypermétropie simple, deux cas de cataracte sénile, une myopie progressive, un décollement de la rétine et une choroïdite disséminée, probablement d'origine syphilitique. Mais les cinq autres méritaient d'être retenus. L'influence causale de l'insolation se démontrait par une chaîne continue de symptômes : douleurs de tête à partir de l'accident, persistant durant des années; intolérance pour la chaleur et la lumière solaire; tendance au vertige; rétrécissement du champ visuel, hémianopsie; diplopie; héméralopie; l'acuité visuelle, toujours diminuée, variait de 20/30 à 20/160 à l'échelle de Snellen. A l'ophtalmoscope, atrophie blanche de la pupille, plus ou moins prononcée, partielle ou totale; dilatation des veines, rétraction des artères, flexuosité de tous les vaisseaux.

De ces observations, M. Backer conclut, à l'encontre de l'opinion générale, que l'insolation doit être assez souvent une cause directe de troubles visuels. Il pense qu'un examen du fond de l'œil devrait être fait le plus près possible de l'accident et renouvelé à diffé-

Digitized by Google

rents intervalles. Ses idées trouvent leur confirmation dans un article de l'*American Journal of medical sciences*, dans lequel M. Hotz rapporte déjà neuf cas de névrite optique rattachée à l'insolation (William Dobson dans le *Bulletin médical*).

Dr GALEZOWSKI.

Sur l'action anesthésique locale de la strophantine et de l'ouabaïne. — M. le professeur Panas fait à la séance du 18 février la communication suivante, qui intéressera beaucoup les ophtalmologistes :

Depuis la découverte de l'action locale anesthésique de la cocaïne on a cherché à mettre en lumière des produits qui seraient doués d'une action locale égale ou supérieure sur l'œil.

L'érythrophléine, essayée par Lewin et par moi, n'a pas donné de résultats satisfaisants et a dû être rejetée.

Le haya, venu d'Angleterre, n'a pas donné de meilleurs résultats et a été abandonné de même.

D'après les recherches de M. Gley, l'ouabaïne et la strophantine sont douées de propriétés anesthésiques sur l'œil de certains animaux, sans produire aucune irritation (Voir *Bulletin méd.*, 1889, p. 1392).

Avant d'appliquer ces substances à la thérapeutique j'ai voulu répéter les expériences de M. Gley avec des substances fournies par cet expérimentateur.

J'ai essayé comparativement la strophantine, l'ouabaïne et la cocaïne sur les lapins et je me suis assuré que les conclusions de M. Gley, en ce qui concerne les animaux, sont parfaitement exactes, et jamais je n'ai observé d'irritation de la conjonctive.

Je me croyais donc autorisé à employer ces substances chez l'homme.

L'ouabaïne, instillée dans l'œil d'un homme de cinquante ans, d'une femme de soixante-sept ans, et dans l'œil normal d'un enfant de quinze ans, n'a déterminé aucune anesthésie, n'a provoqué ni douleur, ni congestion.

Par contre, la strophantine essayée sur un homme de cinquante-quatre ans, provoqua des douleurs de brûlures vives avec larmoiement et congestion intense de la conjonctive qui durèrent au moins deux heures. L'anesthésie cornéenne survint chez le premier malade au bout d'un quart d'heure et dura deux heures. Chez le second elle est restée toujours incomplète.

Des recherches cliniques qui précèdent nous croyons être autorisés à conclure :

1° Que l'ouabaïne, douée de propriétés anesthésiques chez le lapin, ne paraît pas avoir d'action sur l'œil humain ;

Digitized by Google

2° Que la strophantine, bien que supérieure dans son action à l'ouabaïne doit, à cause de ses propriétés irritantes très vives sur l'œil humain, céder le pas à la cocaïne. Il en est donc de la strophantine comme de l'érythrophléine et de tous les anesthésiques locaux proposés jusqu'ici. Seule la cocaïne doit continuer à mériter la faveur des ophtalmologistes, au moins jusqu'à nouvel ordre. Dr GALEZOWSKI.

I. **Glaucome inflammatoire. Poussée aiguë. Arrachement du nasal externe**, par BADAL, professeur à Bordeaux. — Charles C..., quarante et un ans, a reçu il y a six ans, un éclat d'acier dans l'œil droit : douleurs ciliaires, photophobie, larmoiement, etc., disparurent sans laisser de traces. Mais la vue s'affaiblit progressivement, et cinq ans après l'accident elle était à peu près abolie.

Un an plus tard, le malade se présente pour la première fois à la Clinique; il venait d'être pris d'une attaque de glaucome aigu, avec douleurs excessivement intenses.

Quelques mois après, le globe est dur, douloureux à la pression; au centre de la cornée existe une large ulcération; le cristallin projeté en avant est complètement opacifié. L'œil est le siège de douteurs intolérables, avec exacerbations nocturnes empêchant le sommeil. La vision est réduite à une simple perception lumineuse.

Le 11 décembre (1888), M. le professeur Badal pratique l'arrachement des filets du nasal externe. Le résultat obtenu est remarquable; le malade, qui depuis longtemps était privé de sommeil, peut dormir paisiblement la nuit suivante et vingt-quatre heures après les douleurs avaient à peu près disparu. Elles cessent bientôt complètement.

II. **Glaucome myopique. Arrachement du nasal externe.** — Sœur M..., religieuse de Saint-Vincent de Paul, quarante-six ans, souffre depuis treize mois d'une névralgie du trijumeau contre laquelle les traitements antérieurement employés sont restés sans succès. Le 6 janvier 1889, l'œil gauche est saillant, un peu dur; la pupille est largement dilatée; la cornée insensible. Les douleurs sont presque constantes et passent parfois à l'état de crise aiguë empêchant le sommeil.

La vision est à peu près abolie; la malade compte cependant encore les doigts dans la portion externe du champ visuel.

L'examen ophtalmoscopique permet de constater une myopie élevée, avec staphylome annulaire; la pupille présente en outre une excavation glaucomateuse des plus manifestes.

Digitized by Google

La malade, qui souffre cruellement depuis plus d'un an, se soumet le 10 janvier à l'opération de l'arrachement du nasal externe.

Le soir même de l'opération, l'amélioration est notable; les douleurs sont très diminuées et la malade peut dormir. A partir du troisième jour elle ne souffre plus du tout.

III. **Irido-choroïdite chronique. Poussée aiguë. Arrachement du nasal externe.** — Mme M..., cinquante-huit ans, souffre depuis huit mois d'une irido-choroïdite chronique siégeant dans l'œil gauche; l'iris est fortement projeté en avant; la chambre antérieure n'existe pour ainsi dire plus. L'iris est décoloré, il existe une adhérence totale du bord pupillaire à la cristalloïde antérieure par suite de la formation de synéchies annulaires complètes.

Le globe est dur, douloureux à la pression; depuis quinze jours il existe des douleurs ciliaires violentes à type continu. Le 12 janvier, l'arrachement du nasal est pratiqué par M. le docteur Puech, chef de clinique.

Le soir même de l'opération, après une légère exacerbation, disparition brusque des douleurs. L'amélioration persiste les jours suivants. L'injection sous-conjonctivale a disparu; mais l'œil reste toujours dur.

Un mois après l'opération, les phénomènes douloureux ne se sont pas reproduits.

FAGE. — **Coloboma de l'iris (aniridie partielle)**, à Bordeaux, service du professeur Badal.

Albert C..., vingt ans, se présente à la clinique pour consulter le professeur Badal sur une myopie très élevée. Il a un nystagmus horizontal fort accentué.

Des deux côtés on constate l'absence d'un peu plus de la moitié de l'iris, moitié supéro-externe pour l'œil gauche, moitié supéro-interne pour l'œil droit; partout ailleurs l'iris est réduit aux trois quarts de sa largeur.

La lentille semble comme suspendue dans la chambre antérieure. Partout ailleurs, c'est-à-dire dans près des trois quarts de sa circonférence, il semble qu'elle soit libre. Pourtant elle est parfaitement fixe et ne présente aucun des caractères propres aux luxations complètes ou incomplètes du cristallin.

Insistons cependant sur ce fait que les recherches les plus minutieuses à l'éclairage oblique ou ophtalmoscopique ne permettent pas de constater l'existence de la zonule. Un examen de la région ciliaire aussi complet que possible ne montre non plus aucune trace

Digitized by Google

de procès ciliaires. Il est probable qu'ils font défaut partout où l'iris manque.

Pas de coloboma de la choroïde. Cependant on voit au-dessous de la pupille et à droite (image renversée), une petite raie verticale, blanchâtre, qui pourrait être une ébauche de coloboma choroïdien.

De ces anomalies anatomiques il résulte que le fond de l'œil peut être vu aisément à l'ophtalmoscope, soit à travers le cristallin, soit par l'espace resté vide à son pourtour.

Il en résulte aussi deux systèmes dioptriques absolument différents. Le sujet est fortement myope lorsqu'il regarde à travers son cristallin, ce qui est le cas habituel, et légèrement hypermétrope lorsque, en clignant d'une certaine façon, il regarde à travers la périphérie de la pupille.

La vision du reste est relativement bonne.

Dr GALEZOWSKI.

PAUL CHÉRON. — **Traitement des maladies chroniques de la moelle.** *Suspension.* — Cet auteur étudie l'action de la suspension sur le système nerveux. En s'appuyant sur les travaux de Notchoutkowti et de Charcot ainsi que sur ses propres recherches, il dit : « Le symptôme le plus fréquemment et le plus rapidement amendé est l'incoordination motrice; le désordre de la marche est moins grand, surtout immédiatement après les séances. La photographie instantanée a permis de constater graphiquement cette amélioration dans le service de Dujardin-Beaumetz. La fatigue qu'amène la marche diminue beaucoup, en même temps que le signe de Romberg devient moins net et peut même disparaître complètement. La force musculaire augmente (Notchoutkowski).

« Les troubles de la sensibilité sont très améliorés, surtout les douleurs fulgurantes, qui, quand elles réapparaissent plus tard, sont moins fortes et moins fréquentes (Balaban). Leur diminution permet de diminuer ou de cesser l'usage de la morphine.

« Très souvent on a noté un amendement très notable du côté des troubles de la miction. Les forces viriles reviennent et les érections réapparaissent. La constipation, les troubles gastriques s'amendent parfois; cependant on a vu des crises gastriques se produire dans le cours du traitement (Eulenburg et Mendel).

« Pour l'amblyopie, les avis sont partagés. Galezowski a insisté sur ce fait que la suspension n'a pas d'action sur les lésions dépendant des altérations des centres; Balaban, Abadie ont noté la diminution de l'amblyopie, tandis qu'Eulenburg et Mendel l'ont vue survenir pendant le traitement. M. Moutard-Martin a vu diminuer les troubles moteurs oculaires (*Union médicale*, 13 février 1890). »

Dr GALEZOWSKI.

Digitized by Google

BRONNER. — **On some relations between the Diseases of the Nose and the Eye** (*The Journ. of Laryngologie and Rhinologie*, 12). Autriche-Hongrie. — Collège de Vienne (*Bulletin médical*).

Le Dr KAHLER étudie les symptômes du début du tabès, et il déclare avec raison que les lésions dans les centres nerveux sont bien plus généralisées qu'on ne le croit ordinairement, car elles peuvent atteindre les cornes antérieures, l'épendyme, la pie-mère; elles peuvent remonter jusqu'au bulbe, enfin elles peuvent occuper l'écorce cérébrale, comme l'a montré Jendrassite, et cela d'une façon précoce.

On conçoit dès lors que les symptômes cérébraux dus à ces dernières lésions sont des plus intéressants dans la période prémonitoire du tabès, et cependant ils sont les moins connus.

Dans certains cas on observe des syncopes; chez une femme nerveuse, anémique, la syncope n'a pas grande signification au point de vue du tabès, mais chez un homme robuste elle doit faire penser au tabès au début. Dans d'autres cas plus fréquents, les malades ont des vertiges tels qu'ils tombent par terre; Fournier en a cité des exemples. Mais on peut voir des accidents plus sérieux; ce sont alors de véritables attaques d'apoplexie, s'accompagnant ou non des symptômes d'une lésion en foyer tels qu'une hémiplégie ou une aphasie transitoires.

Comme symptômes cérébraux précoces il faut encore mentionner les accès de migraine, déjà signalés par Duchenne, Oppenheim, etc.

Les nerfs sensoriels sont fréquemment atteints dans la période prémonitoire du tabès. On connaît en particulier l'atrophie si caractéristique du nerf optique et de la papille. Cette lésion précède parfois de dix ans l'apparition de l'ataxie. En général, les deux yeux se prennent l'un après l'autre, et l'un est presque toujours plus malade que l'autre, ce qui n'a pas lieu dans les névrites optiques d'origine toxique. Au début les malades perdent la vision des objets éloignés; par contre, ils peuvent lire de près. Le champ visuel des tabétiques est rétréci; ce rétrécissement porte d'abord sur le rouge et le vert, le contour du champ visuel forme une ligne très irrégulière, jamais il n'y a de scotome central comme dans les intoxications. La marche de cette atrophie est lente mais progressive; elle aboutit souvent à la cécité, cependant elle peut s'arrêter et même parfois rétrocéder.

Troubles visuels provoqués par les vers intestinaux, par le Dr PARINAUD. — On a signalé depuis longtemps des troubles visuels occasionnés par la présence de vers intestinaux. J'ai observé récemment à ma clinique un cas de ce genre, et un autre il y a trois

Digitized by Google

ans, que j'ai pu suivre plus complètement. En recherchant les caractères du trouble visuel, j'ai constaté qu'ils étaient nettement ceux de l'amblyopie hystérique. En outre, les malades, deux enfants, un garçon et une fille, étaient prédisposés à cette névrose par leurs antécédents, leurs mères et sœurs ayant de grandes attaques. Voici, en résumé, ces observations.

Abouc... quatorze ans, vient me consulter en 1886, pour des troubles visuels datant d'un an et traités sans succès. Je constate chez lui un double rétrécissement du champ visuel avec contracture de l'accommodation et polyopie monoculaire qui caractérisent l'amblyopie hystérique. Le fond de l'œil est normal.

Le trouble visuel s'étant déclaré peu de temps après que l'on eût découvert l'existence d'un tænia qui s'était développé par l'usage de la viande crue, je pensai que l'helminthe n'était pas étranger à son amblyopie. Le malade fut adressé à M. Laboulbène qui le débarrassa de son tænia en quelques heures. A partir de ce moment les troubles visuels disparurent, l'enfant put reprendre régulièrement ses études, et j'ai pu constater dernièrement que la guérison s'était maintenue.

Le tænia était évidemment la cause de l'amblyopie chez cet enfant, ou du moins une des causes, car, je le répète, cette amblyopie était identique à celle que l'on constate dans l'hystérie et qui est un des stigmates les plus caractéristiques de cette névrose. L'enfant avait d'ailleurs une mère et deux sœurs hystériques avec de grandes attaques; lui-même a été atteint plusieurs fois d'aphonie, traitée par l'électricité par M. Gougenheim, et qui était peut-être de même nature.

Le second fait est celui d'une petite fille, âgée de douze ans, non réglée, qui est venue me consulter au mois de février 1889 pour des troubles visuels datant de six mois. Je constate chez elle un rétrécissement concentrique du champ visuel sans dyschromatopsie, mais avec la contracture de l'accommodation qui précise la signification du rétrécissement. Le fond de l'œil normal. Outre l'amblyopie, il y a encore chez cette enfant de la contracture de la convergence qui occasionne une diplopie spéciale et qui est aussi un symptôme hystérique avec de grandes attaques. La petite malade n'a pas eu d'autres manifestations hystériques. Elle est porteuse d'un tænia contracté en Afrique.

Cette observation est donc semblable à la précédente; malheureusement, je n'ai pas pu faire une démonstration aussi complète, la malade n'habitant pas Paris et des complications de famille ne lui ayant pas permis de revenir à la Clinique. Je me proposais de la débarrasser de son tænia, qui jusqu'ici a résisté à tous les moyens employés.

Digitized by Google

La conclusion à tirer de ces faits est que, dans les amblyopies liées à la présence d'helminthes, comme dans les autres troubles visuels d'origine réflexe dont la pathogénie est assez obscure, il faudra rechercher si l'hystérie n'est pas en cause. L'interprétation de ces amblyopies devient alors plus facile, car on peut les rapprocher des faits d'hystéro-traumatisme, étudiés récemment par M. Charcot et dans lesquels une irritation locale, même légère, peut devenir la cause d'accidents nerveux plus ou moins graves chez des sujets prédisposés.

(*Journal de médecine et de chirurgie.*)

Goitre exophtalmique et œdème de la glotte symptomatique d'une gomme du cartilage cricoïde, par M. DENNETIÈRES, interne à l'hôpital de la Charité (*Écho médical de Toulouse*, n° 8).

Le 5 novembre, entrait à l'hôpital, dans le service de M. le professeur Desplats, une femme de trente-quatre ans. Elle se plaignait de mal de gorge et de gêne respiratoire ; elle avait commencé à ressentir des palpitations vers l'âge de vingt-huit ans, et à la même époque elle vit ses yeux et son cou grossir.

Vers le mois de février de cette année, pour la première fois elle souffrit de la gorge, sa voix devint rauque. Elle éprouvait de la dysphagie intense.

On constatait *une exophtalmie assez prononcée*, une hypertrophie du corps thyroïde. Urines albumineuses et courtes.

On écarta l'idée de diphtérie laryngée et on porte le diagnostic de *goitre suffocant grave*.

La maladie prit un développement rapide, et la mort survint la nuit même.

A l'autopsie on constatait une augmentation de volume des deux lobes latéraux et même du lobe médian du corps thyroïde.

Les replis aryténo-épiglottiques présentaient un œdème considérable qui, joint à l'affaissement du larynx, déterminait la sténose de la glotte. Les reins présentaient simplement de la congestion.

Cette observation est intéressante à plusieurs titres : d'abord la concomittance de deux affections, goitre exophtalmique et œdème symptomatique de la glotte, dont les signes peuvent être les mêmes et le diagnostic impossible. En second lieu l'urgence de la trachéotomie, question toujours difficile à résoudre, surtout dans le cas particulier, à cause des raisons précédemment énumérées et de l'ignorance dans laquelle on se trouvait de la marche de la maladie et de l'évolution des symptômes présentés par la malade.

Digitized by Google

NOUVELLES

CONGRÈS INTERNATIONAL D'HYGIÈNE. — Nous lisons dans le *Bulletin médical*, que la prochaine session du Congrès international d'hygiène et de démographie aura lieu à Londres le 24 avril 1891.

SOCIÉTÉ FRANÇAISE D'OPHTALMOLOGIE

Nous recevons la lettre suivante :

Très honoré collègue,

J'ai l'honneur de vous rappeler que la réunion de notre Société aura lieu cette année le LUNDI 5 MAI (Voir *Compte rendu de* 1889, page 28), et que trois rapports, suivis d'une discussion, seront lus à cet réunion :

1° Du traitement de la myopie progressive et du choix des verres correcteurs dans cette affection, par le Docteur BRAVAIS, de Lyon.

2° De l'intervention chirurgicale dans les blessures de l'œil avec pénétration du corps étranger, par le Docteur COPPEZ, de Bruxelles.

3° De la cataracte secondaire au point de vue opératoire, par le Docteur DUFFOUR, de Lausanne.

Si vous désirez faire une communication au Congrès, le comité vous prie d'en envoyer le titre avant le 10 avril.

Vous recevrez vers le 20 avril la liste des communications avec l'ordre des séances.

Le Secrétaire général,
PARENT.

DIXIÈME CONGRÈS MÉDICAL INTERNATIONAL

BERLIN 1890

Statuts et programme

ART. I. — Le dixième congrès médical international s'ouvrira à Berlin, le lundi 4 août 1890 et sera clos le samedi soir 9 août.

ART. II. — Sont admis à prendre part aux travaux du congrès

Digitized by Google

les médecins diplômés qui s'étant fait inscrire comme membres auront retiré leurs cartes. D'autres personnes, non docteurs en médecine, que les travaux du congrès intéressent, pourront être admises comme membres extraordinaires.

La cotisation des membres est fixée à 20 marks payables au moment de l'inscription. Elle donne droit à un exemplaire des travaux du congrès, qui sera adressé à chaque membre aussitôt après sa publication. Les inscriptions se feront à l'ouverture du congrès. Toutefois les membres qui désirent se faire inscrire avant pourront faire parvenir au trésorier le montant de la cotisation en y joignant leurs noms et leur adresse exacte[1].

Art. III. — Le but du congrès est exclusivement scientifique.

Art. IV. — Le congrès comprendra 18 sections. Chaque membre voudra bien, en s'inscrivant, désigner la section ou les sections dont il désire faire partie.

Art. V. — A la séance d'ouverture, le comité d'organisation procédera à l'élection du bureau définitif, qui comprendra un président, trois vice-présidents et un nombre indéterminé de présidents d'honneur et de secrétaires.

Chaque section en organisant ses séances élira un président et un nombre suffisant de présidents d'honneur qui dirigeront alternativement les travaux. A cause des différentes langues, un certain nombre de secrétaires seront choisis parmi les membres étrangers. Leurs fonctions sont limitées à la session du congrès.

Après la clôture du congrès, la publication des travaux sera l'objet des soins d'un comité de rédaction tout spécial à désigner par le président.

Art. VI. — Le congrès se réunit tous les jours, soit pour des séances générales, soit pour les travaux des sections.

Les séances générales ont lieu de 11 à 2 heures; il y en aura trois.

L'heure des séances des sections est fixée par les sections elles-mêmes; cependant il est entendu qu'aucune séance de section ne sera fixée aux heures réservées pour les séances générales. Des séances en commun de deux ou plusieurs sections peuvent avoir lieu, pourvu que le bureau du Congrès puisse mettre à leur disposition les salles nécessaires.

Art. VII. — Les séances générales ont pour objet :

a) tout ce qui concerne le congrès en général et son travail.

b) les discours et communications qui présentent un intérêt général.

1. Veuillez adresser : Docteur M. Bartels, Berlin SW. 75 Leipziger Strasse et joignez une carte de visite s. v. p.

Digitized by Google

Art. VIII. — Les orateurs chargés de prononcer les discours aux séances générales ainsi qu'aux séances extraordinaires à fixer ultérieurement, sont désignés par le comité d'organisation.

Les propositions qui concernent le congrès doivent être adressées au comité d'organisation avant le 1er juillet 1890. Le comité décidera s'il convient de mettre ces propositions à l'ordre du jour.

Art. IX. — Dans les séances des sections on discute les questions et les matières présentées par le comité d'organisation de la section. Le travail des rapporteurs choisis par le comité, ainsi que les autres communications et propositions inscrites concernant le sujet traité, servent de base à la discussion. Si le temps le permet, d'autres communications et d'autres sujets proposés par des membres et acceptés par le comité de la section, peuvent aussi être discutés. Le bureau de chaque section décide de l'acceptation de semblables communications et de l'ordre dans lequel elles doivent être discutées, lorsque cela n'a pas été décidé en séance par la section elle-même.

Art. X. — Les orateurs chargés d'ouvrir la discussion dans les sections auront 20 *minutes* pour faire leurs discours; dans le cours de la discussion on ne pourra dépasser 10 *minutes*.

Art. XI. — Les manuscrits des discours et communications, tant pour les séances générales que pour celles des sections, doivent être remis aux secrétaires avant la fin de chaque séance. Le comité de rédaction décidera si ces manuscrits doivent être publiés dans le compte rendu des travaux du congrès, et dans quelles limites.

Les membres qui ont pris part aux discussions sont priés de remettre aux secrétaires, avant la fin de chaque séance, une note écrite des observations qu'ils auront faites au cours de la séance.

Art. XII. — Les langues officielles pour toutes les sections sont l'allemand, l'anglais et le français.

Les statuts, programme et ordres du jour seront imprimés dans les trois langues.

Toutefois les membres seront autorisés à se servir d'une autre langue, mais pour de très courtes observations seulement, et s'il se trouve dans l'assemblée un membre qui se charge de reproduire ces observations dans une des langues officielles.

Art. XIII. — Les présidents des séances dirigeront les travaux d'après les règles parlementaires en usage dans les assemblées.

Art. XIV. — Les étudiants en médecine ainsi que d'autres personnes des deux sexes, qui, sans être docteurs en médecine, s'intéresseraient aux travaux de l'une ou l'autre séance, pourront être invités ou autorisés par le président à assister à la séance, mais comme auditeurs seulement.

Digitized by Google

Art. XV. — Les communications et les demandes qui concernent les affaires de chaque section doivent être adressées aux présidents des sections. Toutes les autres demandes et communications regardent le secrétaire général, Dr Lassar, Berlin NW., 19 Karlstrasse.

Le comité d'organisation de la section d'ophtalmologie se compose de : MM. O. Becker, Heidelberg; Eversbusch, Erlangen; v. Hippel, Giessen; Hirschberg, Berlin; Leber, Göttingen; Michel, Würzburg; Schmidt-Rimpler, Marburg; Schweigger, Berlin NW., Roonstr. 6; v. Zehender, Rostock.

INDEX BIBLIOGRAPHIQUE

Manquat et Grasset. — Un cas de paralysie alterne de l'oculomoteur commun avec aphasie d'origine traumatique (*Progrès médical*, 18 février 1890).

Christovitch. — Sur le traitement médico-chirurgical de quelques affections oculaires (*Bulletin général de thérapeutique*, janvier 1890).

Hertz Henri. — L'identité de la lumière et de l'électricité (*Revue scientifique*, octobre 1889).

Bull. Georges. — Lunettes et pince-nez, *Étude médicale et pratique*, Paris, Masson, 1888. Ce petit livre est destiné aux opticiens et aux oculistes. Aux premiers, il enseignera à prendre certaines précautions dans la construction des lunettes. Aux seconds, il apprendra, comme dit M. Javal dans sa préface, de surveiller l'inclinaison des verres, leur décentration, de même qu'ils sauront quelles sont les conditions à observer dans l'usage des verres périscopiques et des pince-nez.

Nicati. — Théorie nouvelle du glaucome. Pour cet auteur, le glaucome est un œdème consécutif à de nombreuses, presque générales, varicosités de la membrane choroï-capillaire de l'œil. Cette dernière altération dépendrait d'une constriction des fibres de la choroïde et du cercle ciliaire, amenant peu à peu l'obstruction de toutes les voies excrétoires de l'humeur aqueuse.

H. Imbert. — De l'état d'accommodation de l'œil pendant les observations au microscope. — Paris, 1889, in-8, 26 pages, librairie J.-B. Baillière et fils, 19, rue Hautefeuille, Paris.

Le Gérant : Félix Alcan.

3950. — Motteroz. — Imprimeries réunies, B, rue Mignon, 2.

Digitized by Google

NÉCROLOGIE

Nous avons le triste devoir d'annoncer à nos lecteurs la mort d'un de nos directeurs, M. le Docteur Cuignet. Souffrant depuis plusieurs mois, il était allé demander au climat ensoleillé de l'Algérie le rétablissement de sa santé. C'est là qu'il a succombé vers le milieu du mois de mars.

Dans un prochain numéro nous rappellerons la vie de Cuignet et les nombreux travaux que lui doit l'ophtalmologie, dont il fut l'un des apôtres les plus fervents.

Pour aujourd'hui, qu'il nous suffise de pleurer la perte de cet excellent ami et de nous associer au chagrin de sa famille éplorée, à qui nous adressons l'expression de nos bien vifs sentiments de condoléance.

La Rédaction.

Digitized by Google

Digitized by Google

LES
TROUBLES OCULAIRES DANS LE TABES DORSAL
ET LA THÉORIE DU TABES[1]

PAR

Le Dr E. BERGER

La question que je vais traiter me paraît avoir de l'intérêt aussi bien pour le médecin que pour le spécialiste. Je ne suis pas, je l'avoue, en état de trancher les questions discutées ci-dessous ; j'espère cependant que mes travaux provoqueront de nouvelles recherches.

Depuis que les publications classiques de M. Charcot ont éclairé l'anatomie pathologique du tabes, on s'est occupé d'expliquer pourquoi le même processus morbide se trouve dans des organes divers (cordons postérieurs, nerf optique, moelle allongée). Qu'on admette une certaine prédisposition des organes ou bien qu'on envisage le tabes comme une maladie systématique (Gowers, Strümpell), ce n'est pas une explication, mais une simple constatation des faits.

L'historique et l'observation de 109 malades examinés au point de vue de la théorie du tabes, sont rapportés dans mon mémoire paru dans les *Archives de Knapp et Schweigger* (1889). Renvoyant à cette publication, pour les détails, les médecins qu'elle pourrait intéresser, je me bornerai ici à l'indication des résultats les plus importants.

C'est surtout la relation qui existe entre l'atrophie du nerf optique et le processus maladif des autres parties du système nerveux qui est restée dans l'ombre.

L'altération du nerf optique débute incontestablement dans sa partie rétro-bulbaire (Leber) et n'est pas la conséquence d'altérations des trajets nerveux qui relient le nerf optique à la moelle épinière ou à la moelle allongée.

1. *Revue de médecine*, n° 3, mars 1890.

Digitized by Google

Les troubles fonctionnels du nerf optique sont produits par des troubles vaso-moteurs dans le nerf optique et dans la rétine.

Les parties de la moelle épinière qui se trouvent altérées dans le tabes dorsal suivent, d'après les recherches de M. Adamkiewicz, les branches vasculaires qui se distribuent dans ces régions affectées.

MM. Buzzard, Kahler, Landouzy, Déjerine et d'autres auteurs ont constaté des altérations dans les noyaux du plancher du quatrième ventricule. MM. Hadden et Pierret ont constaté des altérations dans le trajet des fibres nerveuses, qui contiennent les fibres vaso-motrices et qui unissent (cordon antéro-latéral de M. Hadden) la partie affectée de la moelle épinière à la moelle allongée. D'après M. Pierret et d'autres auteurs, le processus maladif dans le tabes dorsal peut débuter par le centre du système nerveux et se propager vers la périphérie par une névrite migrante.

Comme l'affection du nerf optique est elle-même d'origine vasculaire, il est probable que les parties de la moelle allongée qui régularisent les vaisseaux des cordons postérieurs (c'est-à-dire les bandelettes externes) de la moelle épinière et du nerf optique, sont particulièrement prédisposées aux processus maladifs (épendymite chronique); cette prédisposition serait due d'abord à leur situation, et de plus à la distribution des vaisseaux nutritifs dans ces parties de la moelle allongée.

Je n'ai pas l'intention de soulever ici la question d'existence des centres vaso-moteurs; mais il est certain que la moelle allongée exerce une influence régulatrice sur ces vaisseaux en particulier, ainsi que sur ceux de la moelle épinière, comme l'a montré M. Brown-Sequard; et il est bon d'ajouter que les diverses parties de la moelle allongée exercent elles-mêmes une influence toute spéciale sur les vaisseaux de la moelle épinière.

Je crois que l'on peut trancher cette dernière question. Tout d'abord, si l'atrophie du nerf optique d'origine vasculaire est la conséquence d'une affection centrale de la partie (nous ne la désignons pas) de la moelle allongée, dans laquelle se développent les fibres vaso-motrices, il est probable que,

Digitized by Google

dans les cas d'atrophie du nerf optique, les parties environnant l'endroit se trouveront plus souvent affectées que dans les cas où le nerf optique ne sera pas atrophié.

J'ai examiné à ce point de vue 109 tabétiques, dont un très petit nombre de cas sont empruntés à ma pratique. La plupart des malades ont été mis à ma disposition par la libéralité de MM. Charcot, Déjerine, Ed. Meyer et Parinaud.

Je me suis posé la question suivante : quelles complications accompagnent le tabes lorsqu'il y a atrophie, et quelles sont celles qui l'accompagnent lorsqu'il n'y a pas atrophie du nerf optique ?

La deuxième méthode consiste à rechercher la preuve expérimentale de l'influence vaso-motrice de la partie de la moelle allongée ci-dessus mentionnée sur le nerf optique. J'ai exécuté moi-même ces expériences en présence de M. E. Dupuy, qui a bien voulu m'assister, et expérimenter lui-même au laboratoire de M. Brown-Sequard.

Pour le moment, je me contenterai d'exposer mes recherches cliniques, les résultats de nos travaux seront résumés à la fin de cette communication.

Influence de l'âge et de la syphilis sur le développement du tabes et des complications graves qui peuvent survenir du côté de l'organe de la vision. — J'ai examiné 109 tabétiques, dont 93 hommes et 16 femmes. Cette proportion ne nous permet pas de conclure définitivement si tel ou tel sexe est plus exposé que l'autre au tabes dorsal, mes recherches ayant d'ailleurs porté en majeure partie sur des malades du sexe masculin ; sur ces 109 malades, 26 étaient dans la période préataxique, 50 dans la période ataxique, et 33 dans la période paralytique.

Age.	Total.	Syphilitiques.	Non-syphilitiques.	Avec paralysies musculaires.	Avec l'atrophie du nerf optique.
15-20 ans	1	0	1	0	0
21-25 —	4	2	2	2	1
26-30 —	8	3	5	2	3
31-35 —	18	7	11	7	10
36-40 —	11	2	9	8	7
41-45 —	33	20	13	11	19
46-50 —	14	4	4	7	7

Digitized by Google

Age.	Total.	Syphilitiques.	Non-syphilitiques.	Avec paralysies musculaires.	Avec l'atrophie du nerf optique.
51-55 —	7	3	3	2	1
56-60 —	5	2	0	1	4
61-65 —	0	0	0	0	0
66-70 —	0	0	0	0	0
71-75 —	2	2	0	0	0

De ces 109 cas, il en est 3 dans lesquels la date du début de la maladie n'a pas été indiquée. Mais des 106 autres cas il résulte : 1° que le tabes peut se développer dès l'âge de 15 à 20 ans, mais que ces cas sont rares; 2° que la fréquence de cette maladie augmente progressivement jusqu'à 45 ans, pour diminuer ensuite; il est cependant à noter que l'on a vu 2 cas de tabes dans lesquels les premiers symptômes s'étaient manifestés chez des individus déjà à la période de décrépitude.

Quant à l'âge auquel l'homme est le plus exposé au tabes, je suis à peu de chose près d'accord avec les auteurs (Erb, 21-40 ans ; Althaus, 30-39 ans).

C'est donc, dans tous les cas, à l'âge où l'organisme est le plus florissant qu'il est le plus fréquemment atteint.

Si nous comprenons les cas où il se développe par complications de l'atrophie du nerf optique ou de la paralysie des muscles extrinsèques de l'œil (les paralysies du muscle de l'accommodation peuvent facilement être corrigées par des verres convexes), nous trouvons des relations qui sont indiquées graphiquement dans la figure 1.

La courbe supérieure montre la fréquence du tabes suivant l'âge; la courbe moyenne, le nombre des complications oculaires graves, et la courbe inférieure, la fréquence de l'atrophie du nerf optique dans les cas où le tabes s'était développé à la même époque.

Or, remarquons d'abord que toutes les fois que le tabes s'est manifesté pour la première fois dans la jeunesse[1] ou dans la vieillesse, il n'y a pas eu de complications oculaires

1. Dans ma communication dans les comptes rendus de l'Académie des sciences, ce nombre est indiqué par erreur comme étant de 47 p. 100.

Digitized by Google

graves; de plus, c'est à l'âge où le tabes est le plus fréquent que les malades sont proportionnellement le plus fréquemment atteints de complications.

Quant à l'influence de la syphilis antérieure sur le développement du tabes, il résulte de mes recherches que la jeunesse est exempte du tabes syphilitique; qu'à l'âge critique (celui auquel le tabes fait le plus de victimes) il y a autant de

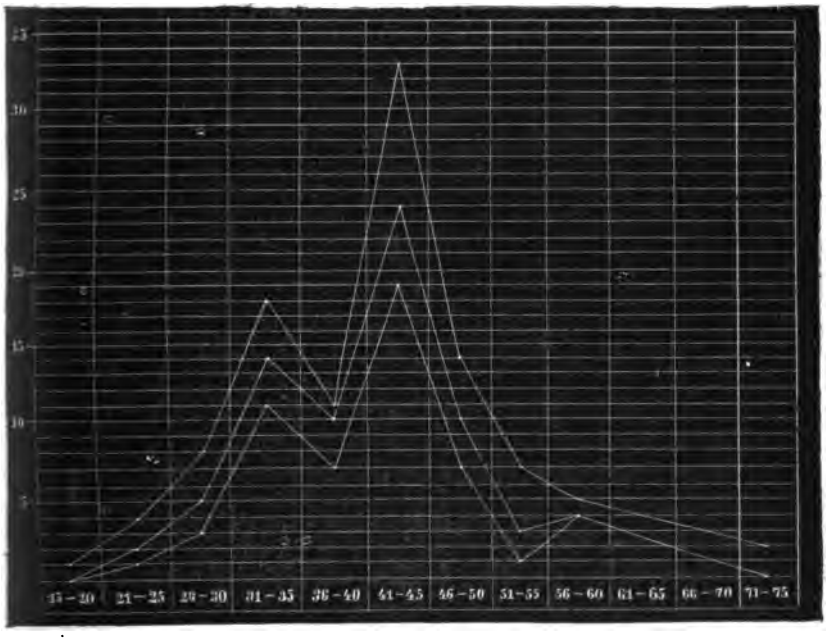

Fig. 1.

tabes syphilitique que de non syphilitique; enfin que, chez les vieillards, on trouve plus de malades syphilitiques que non syphilitiques.

Ainsi 43 des malades que j'ai observés étaient atteints de la syphilis[1]. C'est un nombre plus faible que celui de MM. Fournier, Hutchinson, Gowers, Erb (90 p. 100), Quinquaud et d'autres.

Le temps écoulé entre l'affection primitive et les premiers

1. Sauf des cas rares (*Hirschberg*).

Digitized by Google

symptômes du tabes est très variable. Voici quelques chiffres que j'ai recueillis :

	Malades.
Après 1/2 ans	1
— 1 —	3
— 3 —	4
— 4 —	4
— 5 —	1
— 6 —	1
— 8 —	6
— 10 —	3
— 11 —	1
— 12 —	1
— 13 —	1
— 18 —	2
— 18 —	1
— 21 —	3
— 22 —	1
— 24 —	1
— 34 — 1/2	1
— 54 —	1
De la 1re à la 5e année après l'accident primitif	13
— 6-10e — —	10
— 11-15e — —	5
— 16-20e — —	1
— 21-25e — —	4
Plus tard	2

En moyenne, les premiers symptômes du tabes se sont manifestés 5 années après l'invasion de la syphilis.

Or, dans les cas où le tabes se déclare six mois après l'accident primitif de la syphilis, le temps écoulé entre ces deux maladies est trop court pour que l'on puisse admettre qu'il y a une relation de cause à effet entre elles, comme l'ont admis MM. Charcot et Krafft-Ebing.

Voici maintenant quelle est l'influence de la syphilis antérieure sur les symptômes initiaux du tabes :

I. Le tabes débute par des *symptômes spinaux ;* ensuite :

	Syphilitiques.	Non-syphilitiques.
a) Sans autres symptômes	»	2
b) Accompagnés de la paralysie ou de la parésie du muscle d'accommodation	6	3
c) Le symptôme d'Argyll Robertson	6	8
d) La paralysie extérieure	1	10
e) L'atrophie du nerf optique	5	9
f) Paralysie extérieure et atrophie du nerf optique	2	10
	20	42

Digitized by Google

II. Le tabes débute par des *symptômes cérébraux*, c'est-à-dire par :

	Syphilitiques.	Non-syphilitiques.
a) L'ophtalmoplégie intérieure.....	1	»
b) De la paralysie extérieure.....	5	2
c) De l'atrophie du nerf optique.....	3	4
d) De l'atrophie du nerf optique suivie des paralysies extérieures.....	6	3
e) Des paralysies extérieures suivies d'atrophie du nerf optique.....	6	1
f) D'autres symptômes cérébraux.....	6	10
	27	20

Par conséquent, le tabes a débuté dans 62 cas (72.6 p. 100 non syphilitiques et 27.4 p. 100 syphilitiques) par des symptômes spinaux, et dans 47 cas (60 p. 100 syphilitiques, 40 p. 100 non syphilitiques) par des symptômes cérébraux.

Nous pouvons en conclure que *le tabes commence chez les syphilitiques principalement par des symptômes cérébraux*, et dans les *non syphilitiques* par des *symptômes spinaux*.

Parmi les symptômes cérébraux, la céphalalgie avec accès de fièvre, bourdonnements de l'oreille, céphalalgie avec parole nasillante, aphasie transitoire, étourdissements et accès apoplectiforme, sont les plus importants.

Cherchons maintenant si des antécédents syphilitiques aggravent les symptômes du tabes. Voici ce que sont les résultats auxquels je suis parvenu quant aux complications oculaires graves. Parmi les malades affectés d'atrophie du nerf, 43 p. 100 étaient syphilitiques; parmi ceux qui étaient atteints de paralysies musculaires extérieures, 44 p. 100 étaient syphilitiques. Comme le nombre des syphilitiques était de 43 p. 100, on doit conclure que *les tabétiques syphilitiques ne sont pas plus exposés à des complications graves oculaires que les non-syphilitiques.*

Symptomatologie. — Un léger *rétrécissement de la fente palpébrale* est un symptôme fréquent du tabes. Il est produit par la paralysie des fibres sympathiques qui innervent les fibres lisses de la paupière. J'ai observé ce symptôme dans 142 cas (17 fois dans un côté).

Digitized by Google

M. Jacobson le mentionne comme un symptôme qui accompagne le myosis. Mais dans les cas que j'ai eu l'occasion d'observer, le myosis manquait 25 fois. Ce léger ptosis est d'autant plus fréquent que la maladie approche de son dénouement.

Quand on demande à un tabétique de fermer ses yeux, on observe, quelques instants après qu'il les a fermés, des crampes cloniques dans le muscle orbiculaire palpébral. S'il ne ferme qu'un œil, on observe les mêmes mouvements convulsifs dans le muscle de l'autre côté. Ces mouvements se rencontrent encore dans d'autres maladies du système nerveux, surtout chez les hystériques.

Je crois que ce phénomène a pour cause la difficulté qu'éprouvent les tabétiques à fermer les paupières. Ils sont, en effet, souvent forcés d'avoir recours aux contractions des muscles qui environnent l'œil (sourcilier, etc.) pour fermer les yeux.

La cause de ce phénomène me semble reposer dans une légère affection du noyau supérieur du nerf facial; ce noyau est en relation intime non seulement avec la sixième paire, mais aussi avec le noyau de la troisième (*Mendel*).

Le *larmoiement* des tabétiques se produit presque toujours des deux côtés. Sa fréquence augmente depuis le commencement jusqu'à la fin du tabes. Le larmoiement est produit par une hypersécrétion de la glande lacrymale, phénomène comparable à l'hyperhydrose des tabétiques, et par l'affaiblissement du muscle orbiculaire des paupières.

J'ai observé dans 35 cas de tabes une *hypotonie considérable*. Dans deux cas de tabes, où se trouvait augmentée la pression intra-oculaire, ce phénomène s'était déjà établi avant le commencement du tabes. L'hypotonie avait lieu

	Dans la période			
	préatax.	atax.	paralyt.	Avec le myosis.
D'un seul côté.....	2	11	11	9
Des deux côtés.....	4	4	4	3

Les fibres nerveuses, qui régularisent la pression intra-

Digitized by Google

oculaire, sont situées, comme on le sait, dans le grand sympathique. La coupe du grand sympathique entraîne l'abaissement de la pression intra-oculaire, l'irritation de la partie centrale, l'augmentation de la tension intra-oculaire. En même temps les vaisseaux se trouvent rétrécis.

Comme la pression intra-oculaire est une cause de la pression latérale dans les vaisseaux, on doit supposer que cette dernière se trouve aussi diminuée chez les tabétiques.

Pupille. — C'est M. Charcot qui, dans son intéressante communication sur les troubles oculaires dans le tabes dorsal, a indiqué la fréquence de l'inégalité des pupilles dans cette maladie.

J'ai observé l'inégalité des pupilles dans 32 cas, c'est-à-dire chez 27 p. 100 des malades. Elle se trouvait accompagnée :

	Dans la période		
	préataxi.	ataxi.	paralyt.
De mydriase des deux côtés.....	2	1	2
De myose des deux côtés.....	3	8	2
De mydriase avec diamètre normal d'un côté et myose de l'autre côté.....	3	4	5
	8	13	9
Ce qui donne.....	30 p. 100	26 p. 100	27.2 p. 100.

Il résulte de là que l'inégalité des pupilles est à peu près aussi fréquente dans les dernières périodes du tabes; c'est dans la période préataxique que cette inégalité semble être plus fréquente.

	Dans la période			
	préataxi.	ataxi.	paralyt.	Total.
Mydriase.....	7	5	8	20
Myose.....	6	13	7	26
Diamètres normaux.....	6	12	8	26

J'ai eu l'occasion de noter 72 cas dans lesquels les pupilles étaient égales; dans 7 autres cas, il y avait des synéchies postérieures, de sorte que l'inégalité des pupilles était sans valeur.

Digitized by Google

C'est dans la période préataxique que la mydriase se rencontre le plus fréquemment; elle devient plus rare que dans la période ataxique et redevient plus fréquente dans la période paralytique. J'ai rencontré la myose dans 40 p. 100 des malades (Erb, 54 p. 100; Althaus, 60.4 p. 100).

Quant à la forme de la pupille, je l'ai trouvée difforme dans un certain nombre des cas (32). Elle devient ovalaire, affecte le plus souvent une direction allant de bas en haut, et de dehors en dedans; elle est symétrique des deux côtés.

Ce phénomène affirme incontestablement que la myose spinale n'est pas produite par une contraction spasmodique du sphincter de la pupille. Elle est au contraire la conséquence de la paralysie des vaisseaux de l'iris. Il serait d'ailleurs bien difficile de comprendre pourquoi dans le tabes dorsal de deux muscles intra-oculaires, dont les noyaux centraux sont situés l'un près de l'autre, dont les fibres nerveuses ont un trajet commun depuis leur origine jusqu'à leur terminaison, l'un des deux muscles reste contracté pendant plusieurs années, tandis que l'autre est paralysé.

La myose paralytique est caractérisée par ce fait que la mydriase qui apparaît après l'instillation de l'atropine persiste durant quatre à cinq semaines.

A l'heure actuelle, l'existence d'un muscle dilatateur de l'iris est niée par la plupart des auteurs qui se sont occupés de cette question.

Claude Bernard admettait deux sortes de fibres nerveuses provoquant la dilatation de l'iris : les fibres vaso-constrictoires de l'iris et les fibres sympathiques qui se terminent dans le muscle dilatateur. M. Budge pense qu'elles ont leur origine dans un centre cilio-spinal; mais, d'après M. Salkowski, ces fibres viennent de la *moelle allongée*.

M. Schiff a observé la dilatation des vaisseaux de l'iris dans une coupe hémilatérale de la moelle allongée. D'après MM. Snellen, Hippel et Crünhagen et d'après M. Leber, les fibres nerveuses qui dilatent l'iris accompagnent les fibres du trijumeau; M. Balogh avait constaté les fibres dilatatrices dans le ganglion de Gasser.

Digitized by Google

M. J. Hutchinson fils observa la myose dans un cas où il y avait eu lésion des corps quadrijumeaux et d'autres parties du cerveau; M. Rählmann a noté la myose dans le tabes accompagnée de troubles voso-moteurs de la face; M. Gowers a rencontré l'hyperhydrose accompagnant la myose.

Les expériences que j'ai faites sur le chien me permettent d'affirmer qu'il est possible de produire la *myose par une lésion de la moelle allongée.*

En dehors de la mydriase paralytique, qui se trouve au début du tabes et qui est fréquemment accompagnée d'une paralysie du muscle de l'accommodation, j'ai observé la mydriase spasmodique. Il semble qu'elle précède très fréquemment la myose. J'avoue que je ne conçois pas pourquoi quelques auteurs nient cette forme de la mydriase dans le tabes, surtout après les expériences définitives faites par M. Chauveau, et qui prouvent d'une façon indéniable qu'on peut la produire par irritation des cordons postérieurs.

Quand à la réaction de la pupille, je suis arrivé aux résultats suivants :

	Dans la période		
	préataxi.	ataxi.	paralyt.
Bonne réaction	3	1	0
Symptôme de Gowers (contraction passagère)	6	2	0
Réaction faible à la lumière, bonne à l'accommodation	2	1	2
Symptôme d'Argyll Robertson d'un côté	0	2	2
Symptôme d'Argyll Robertson des deux côtés	10	24	18
Sans aucune réaction d'un côté	0	1	2
Sans aucune réaction des deux côtés	0	11	10

Je n'ai vu qu'un très petit nombre de malades (3 à 7 p. 100) chez lesquels la réaction de la pupille ne fût pas altérée. Dans 8 cas, j'ai pu observer les symptômes d'une contraction passagère de la pupille à la lumière; c'était surtout dans la période préataxique.

Dans des cas très rares, les yeux peuvent conserver des

Digitized by Google

traces de la réaction de la pupille à la lumière, jusqu'à la période paralytique.

La réaction pupillaire disparaît d'abord à l'irritation lumineuse, puis à l'irritation de la peau et enfin aussi à l'impulsion de l'accommodation. Sauf des exceptions très rares, la réaction pupillaire disparaît en même temps dans les deux yeux.

J'ai observé le symptôme d'Argill Robertson presque dans la moitié des cas; ce symptôme se trouvait accompagné :

De la mydriase.....	dans 11 cas.
De la myose.....	— 27 —
De la pupille normale.....	— 15 —
De la mydriase d'un côté, et myose de l'autre.	— 2 —

Les expériences de M. Knapp et l'autopsie d'un sujet qui avait présenté le symptôme d'Argill Robertson, faite par M. *Moeli*, semblent confirmer l'hypothèse émise par M. Mauthner; il semble en effet que le symptôme d'Argill Robertson soit dû à la destruction des fibres conduisant le réflexe pupillaire à la lumière, situées immédiatement au-dessous de l'épendyme du troisième ventricule; on conçoit alors que le processus de la sclérose les affecte bientôt.

Le paralysie du muscle ciliaire a été observée sur 23 tabétiques, dont 15 étaient à la période paralytique.

Les oculistes et les névrologistes sont en opposition absolue au sujet de la fréquence de l'atrophie du nerf optique dans le tabes dorsal; il me semble, en vérité, que les oculistes ont exagéré sa fréquence, et que les névrologistes l'ont diminuée. En faisant la moyenne des observations de MM. Cyon, Erb, Topinard et les miennes, l'atrophie du nerf optique ne se manifestait que dans 33.7 p. 100 des malades.

D'après M. Leber, le nombre des malades atteints d'atrophie serait dans la proportion de 26 p. 100; d'après M. Michel, de 12-13 p. 100; d'après M. Althaus, de 17 p. 100, et d'après M. Moeli, de 13.5 p. 100.

Dans les cas que j'ai eu l'occasion d'examiner, le tabes s'était développé :

Digitized by Google

	Non-syphilitiques.	Syphilitiques.	Total.
Dans la période préataxique...	16	13	29 fois.
Dans la période ataxique.....	6	6	12 —
Dans la période paralytique...	3	0	3 —
Sans qu'il fût possible de préciser la période.....	4	6	10 —

Dans 7 cas, l'atrophie du nerf optique avait été le premier symptôme du tabes; dans un cas, les symptômes spinaux s'étaient manifestés deux ans après le début de l'atrophie.

C'est un fait digne de remarque que *les tabétiques affectés de paralysies musculaires sont plus souvent atteints d'atrophie du nerf optique que les autres.* J'ai constaté :

	Sans paralysies musculaires.	Avec paralysies musculaires.
L'amblyopie.....	4	3
L'atrophie du nerf optique.....	25	19
L'état normal du nerf optique.....	23	32

Il arrive très fréquemment qu'un nerf optique soit atrophié avant l'autre, mais ce fait n'est généralement pas remarqué par le malade. M. Leber décrit un cas dans lequel un œil avait été atteint d'atrophie pendant quatre années, sans qu'il se trouvât le moindre symptôme d'atrophie dans l'autre œil.

Dans 12 cas, mes malades avaient constaté qu'un œil avait été atteint avant l'autre ; dans 8 cas, l'atrophie a commencé du côté *gauche.* C'est un fait très remarquable, que l'œil gauche soit en quelque sorte prédisposé à être affecté le premier, ainsi que cela arrive encore dans un certain nombre d'autres maladies, par exemple dans le glaucome et dans la cataracte.

La durée de l'atrophie depuis le début jusqu'à la cécité[1] *varie entre deux mois et dix-sept ans.*

1. Cécité, abaissement de la force visuelle qui ne permet au malade que de compter les doigts (*Magnus*).

Digitized by Google

J'ai évalué la *durée moyenne* de l'atrophie du nerf optique depuis le début jusqu'à la cécité :

	Syphilitiques.	Non-syphilitiques.
Dans la période préataxique étaient affectés	12	11
Durée moyenne jusqu'à la cécité	4 ans	24 ans.
Dans la période ataxique étaient affectés	3	7
Durée moyenne jusqu'à la cécité	5 mois	17 ans.
Dans la période paralytique étaient affectés	0	3
Durée moyenne jusqu'à la cécité	0	7 mois.

La durée moyenne depuis le début de la maladie jusqu'à la cécité, dans les cas compliqués de paralysies musculaires extérieures étaient de quinze mois; dans les cas où il n'y avait pas de paralysies musculaires, la durée était de trois ans.

D'après ces données on pourrait donc dire que *la marche de l'atrophie du nerf optique du début à la cécité est la même dans les cas de paralysies musculaires extérieures que dans ceux où elle fait défaut.*

Dans la plupart des cas, l'atrophie du nerf optique commence dans la période préataxique. Cette période une fois passée, le danger d'une complication d'atrophie du nerf optique diminue. Mais si cependant le nerf optique s'atrophie, *la cécité arrive généralement d'autant plus vite, que le tabes est plus avancé.*

Il semble que *chez les tabétiques syphilitiques l'atrophie du nerf optique se développe moins vite que chez les tabétiques non syphilitiques.*

(*A suivre.*) Dr BERGER.

Digitized by Google

CORPS ÉTRANGER
DANS
LE CANAL LACRYMAL DROIT INFÉRIEUR

PAR

Le Dr J. MALGAT (de Nice)

Dans le courant du mois de décembre 1889, on vint me prier de passer chez Mme D..., rentière.

Mme D.. était malade depuis trois jours. La malade, que je connaissais déjà pour l'avoir soignée d'une kératite aiguë quelque temps auparavant, affection dont elle avait été, du reste, parfaitement guérie, me raconta que trois jours avant à la fin de son dîner, elle avait été prise d'éternuements très-forts. Cette petite crise, à peine passée, avait été suivie d'une douleur vive dans l'angle interne de l'œil droit. Cette douleur était devenue de plus en plus insupportable, et son œil s'était mis à pleurer. Je note en passant que jamais Mme D... n'avait eu d'affection des voies lacrymales, et que, l'ayant examinée un mois environ avant la présente maladie, je n'avais constaté rien d'anormal tant du côté droit que du côté gauche, ni dans les conduits lacrymaux, ni dans le sac, ni dans le canal nasal.

Cependant à l'inspection de l'œil malade je constatai présentement un engorgement du canal lacrymal et un gonflement inflammatoire dudit canal assez considérable pour mettre cette partie de la paupière inférieure en ectropion très-prononcé. Cette partie malade était très-douloureuse à la pression. Par le point lacrymal dilaté sourdait un peu de pus.

La malade, très-inquiète et souffrant beaucoup, pensait, me disait-elle, avoir brisé quelque chose dans sa crise d'éternuements.

Il m'était difficile d'admettre sa manière de voir, et pour le moment je ne voyais qu'une coïncidence entre les éternuements et ce petit abcès développé dans le petit canal lacrymal droit inférieur. Je lui proposai d'ouvrir séance tenante ce malencontreux abcès, ce qui fut accepté. D'un coup

Digitized by Google

de ciseaux j'incisai largement le canal lacrymal comme dans les cas d'engorgement du sac ou d'atrésie des points lacrymaux.

Quel ne fut pas mon étonnement de voir sortir en même temps que du pus un corps étranger de couleur verte, dur et parfaitement lisse, de deux millimètres de long sur un millimètre de large environ. Ce devait être un morceau de nervure d'une feuille de légume cru. La malade ayant mangé de la salade de laitue, j'en conclus que ce devait être un morceau de ladite laitue.

Comment ce corps étranger pouvait-il se trouver en cet endroit ? Assurément Mme D..., une femme du monde, distinguée, ne s'amusait pas en dînant à introduire par ses points lacrymaux des fragments de légume dans son canal lacrymal. Il est donc probable, quoique la chose paraisse étrange, que dans les efforts d'éternuements, quelque petit fragment de laitue, se trouvant momentanément arrêté dans quelque petite anfractuosité de la muqueuse pharyngienne, avait été violemment projeté à l'entrée de l'orifice inférieur du canal nasal. De nouveaux éternuements l'avaient fait avancer dans le canal jusque dans le sac et de là dans le canal lacrymal inférieur, où agissant en corps étranger il avait provoqué une violente inflammation et un abcès consécutif.

Quelques jours plus tard la malade était complètement guérie et le cours des larmes parfaitement rétabli.

Cette observation d'un tout petit intérêt thérapeutique me paraît cependant digne d'être citée, parce que le fait ne se produit pas souvent : je n'en ai vu aucun exemple dans les auteurs.

Les exemples de corps étrangers ayant pénétré dans le canal lacrymal par les points lacrymaux, comme des cils, des cheveux, une barbe de plume, un petit fil de soie, un fragment d'épi de blé, des parcelles métalliques ou pierreuses, ne sont pas absolument rares. On trouve encore des concrétions solides, appelées dacryolithes, formées peu à peu dans les canaux lacrymaux. La présence des uns et des autres est facile à comprendre et à expliquer.

Tout autre est la présence d'un fragment de laitue dans le acnal lacrymal.

Digitized by Google

Dans tous les cas, la marche de ce corps étranger à travers les voies lacrymales tendrait à démontrer que si la valvule de Richet existe, ce que Sappey et Tillaux contestent, elle peut être franchie par un corps étranger violemment poussé par une colonne d'air venant de bas en haut. D'autre part, nous savons que les parois du conduit lacrymo-nasal sont dans toute leur étendue rigides et écartées, comme le fait judicieusement observer Galezowski. Il résulte donc de cette disposition anatomique que la projection d'un corps étranger peut le faire cheminer jusque dans le sac et du sac dans les canaux lacrymaux, la valvule de Richet étant vaincue par la force d'un courant d'air violent.

Pour le professeur Richet, la valvule dont le canal nasal serait pourvu à sa partie inférieure laisserait libre le cours des liquides de haut en bas et s'opposerait à l'introduction de l'air et des liquides en sens inverse, c'est-à-dire de bas en haut. Il est certain que lorsqu'on fait un effort modéré pour se moucher l'air s'introduit facilement dans la caisse du tympan et ne pénètre pas dans le canal lacrymal. Mais il n'en est point de même lorsque au lieu d'être modéré l'effort est très énergique, et chacun peut se rendre compte que dans ce cas l'air et les larmes refluent également par les points lacrymaux.

Le plus grand obstacle au passage du corps étranger dans les canaux lacrymaux semblerait être le cœcum du sac. Cependant, si l'on réfléchit un instant, on s'aperçoit que le corps étranger ayant été porté au sommet de la colonne d'air jusque dans le cœcum, ne peut s'y arrêter, ni s'y fixer, mais qu'il doit suivre cette même colonne d'air venant s'échapper, après avoir contourné le cœcum, à travers l'orifice interne du canal lacrymal et le canal lacrymal lui-même, qui devient un conduit d'échappement.

Tel me semble être le mécanisme d'après lequel un corps étranger, ayant franchi le méat inférieur du canal nasal, est transporté dans le sac lacrymal et de là dans un des canaux lacrymaux.

Dr J. Malgat.

Digitized by Google

L'HYGIÈNE DE LA VUE[1]

DANS LES ÉCOLES ET COLLÈGES DE FRANCE

PAR

M. le Dr MOTAIS (d'Angers).

Les études scolaires ont-elles une influence dangereuse sur la vue?

En Allemagne, en Suisse, etc., ce n'est pas douteux, de nombreuses recherches l'ont démontré. Mais ces recherches sont restées assez rares en France, pour que des hygiénistes prétendent encore que la myopie scolaire, si fréquente chez les Allemands, n'est qu'une question de race et n'existe pas chez nous.

Pour fixer l'opinion sur ce point important, nous avons examiné près de 5,000 élèves des collèges et écoles dans le centre ouest de la France, région qui ne peut être suspecte d'aucune affinité de race avec l'Allemagne.

Nous sommes arrivé aux conclusions suivantes :

La moyenne générale de la myopie dans les collèges, pour la classe de rhétorique ou de philosophie, est de 35 p. 100, Si nous ôtons de cette moyenne le Prytanée militaire de la Flèche, qui, pour des raisons spéciales, n'a qu'une proportion de myopie de 26 p. 100, nous arrivons dans nos lycées et collèges ordinaires à 46 p. 100, dans la philosophie.

Or, la moyenne trouvée par Cohn, en Allemagne, est de 57 p. 100, et par Emmerth, en Suisse, de 50 p. 100.

Nous sommes donc autorisé à affirmer que la myopie scolaire existe en France, à peu près au même degré qu'en Allemagne.

L'origine scolaire de la myopie est rendue plus évidente encore par les chiffres suivants, tirés de notre moyenne générale. Dans la classe inférieure nous avons trouvé : myopie 0;

1. *Gazette des Hôpitaux.*

Digitized by Google

dans la troisième 17 p. 100; dans la philosophie 35 p. 100. La progression est trop démonstrative pour qu'il soit besoin d'insister.

L'influence des études scolaires est modifiée par plusieurs autres facteurs, notamment l'hérédité. Un père myope transmet généralement la prédisposition myopique à sa fille, la mère à son fils. Mais la scolarité crée de toutes pièces des myopies acquises, qui se transmettent à leur tour par l'hérédité.

Le quart des yeux myopes que nous avons observés ne présentait pas de complications. Dans ce cas, la myopie était une simple infirmité. Les trois quarts étaient atteints, au contraire, de complications souvent assez graves pour qu'un certain nombre de jeunes gens fussent forcés de renoncer à la carrière choisie par eux, ou de l'exercer dans des conditions d'infériorité fâcheuses.

On sait, d'autre part, que le nombre toujours croissant des myopes a déterminé leur admission dans l'armée, avec usage des lunettes. Dans les services auxiliaires, cette mesure n'a pas d'inconvénient. Mais, dans le service actif, tout soldat ou officier myope privé de ses lunettes est absolument désarmé.

Il y a donc là une situation grave, à laquelle il importe de remédier.

Nous le pouvons dans une mesure assez large, en modifiant les mauvaises conditions hygiéniques de la plupart de nos collèges.

Certaines réformes, admises par tous les hygiénistes, sont plus ou moins imposées par les règlements.

Nous les énumérerons brièvement:

Éclairage diurne: unilatéral ou bilatéral, pourvu que la place la plus sombre soit encore suffisamment éclairée (Javal).

Éclairage nocturne: un bec de gaz, avec verre, pour six élèves, en attendant la lumière électrique, la plus hygiénique des lumières artificielles à tous égards.

Mobilier pour les collèges: six types de tables à deux places, quatre types pour les écoles primaires; chacun de ces modèles

Digitized by Google

adapté à la taille des élèves. Bancs rapprochés des tables. Tables tournées de telle sorte que le jour vienne latéralement et de préférence du côté gauche.

Ecriture droite, corps droit, cahier droit (George Sand).

Impression des livres de classe avec des caractères neufs, développés en largeur, sur papier jaunâtre (Javal).

Les réformes suivantes sont moins connues. Nous insistons particulièrement sur celles-ci :

Réformes pratiques et non dispendieuses applicables aux vieux établissements d'instruction, telles que : vitrage des portes pleines, remplacement des vitres dépolies par des vitres transparentes, changement de direction des tables vers le jour latéral, augmentation des foyers de lumière artificielle, groupement intelligent des élèves autour des lampes. Tables et bancs baissés par un trait de scie sur les pieds ou haussés par des tasseaux surajoutés, émondage des arbres qui projettent de l'ombre sur les fenêtres, etc., etc.

Interruptions plus fréquentes dans les heures d'étude. — Cette mesure, conseillée théoriquement jusqu'ici, est démontrée par les deux faits suivants :

A l'École des arts et métiers d'Angers et au Prytanée militaire de la Flèche, la myopie est relativement peu élevée, malgré l'installation très imparfaite de ces établissements, quant à l'hygiène de la vue. Mais, à l'École des arts, les études sont fréquemment interrompues par des travaux manuels. Au Prytanée, les études très sagement réglées par M. le général Brault ne durent jamais plus d'une heure et quart, et les récréation consistent en exercices très actifs. Ajoutons qu'au Prytanée la moyenne de l'instruction est au moins égale à celle des lycées ordinaires. La ligue pour la propagation des exercices physiques dans les collèges trouverait ici un argument de grande valeur.

Inspections de la vue dans les collèges et écoles. — Nous regardons ces inspections comme indispensables :

1° Dans l'intérêt du collège : rapports sur les réformes utiles, surveillance générale de l'hygiène de la vue.

2° Dans l'intérêt des élèves : l'oculiste découvre ainsi de

Digitized by Google

bonne heure et à temps, par des soins efficaces, un nombre tout à fait inattendu de lésions oculaires (asthénopies, strabisme, hypermétropies excessives, astigmatisme, myopie au début), qui, le plus souvent, sont signalées trop tard par les parents. Il prescrit le traitement et fixe le choix des verres, sans le laisser aux caprices de l'élève.

A ces mesures prises dans les collèges, nous ajouterons enfin le conseil de suivre la même hygiène dans les familles, où les conditions de travail sont très fréquemment défectueuses.

En somme, la myopie scolaire existe, en France comme en Allemagne, dans une proportion déjà inquiétante, et ne fera que s'accroître, si l'on se contente de décréter des réformes sans les appliquer.

Dr Motais.

DE L'OPÉRATION
DE LA
CATARACTE CHEZ LES MALADES AMBULANTS
ET DE
LA RESPONSABILITÉ MÉDICALE QU'ELLE ENTRAINE[1]

PAR

Le Dr E. ROLLAND (de Toulouse).

Par opération de la cataracte chez les malades ambulants, j'entends pratiquer cette opération dans le cabinet, le dispensaire, la clinique, où les cataractés viennent nous demander la guérison de leur cécité et, immédiatement après l'opération, les renvoyer à pied ou en voiture à leur domicile.

Cette manière de faire, que je trouve détestable, est celle d'un nombre d'oculistes extrêmement restreint. Et ce qui prouve bien que ceux même qui l'emploient en connaissent

1. Leçon recueillie par M. Rousseau de Saint-Léger.

Digitized by Google

les dangers, c'est qu'ils se gardent bien de l'adopter pour les malades appartenant aux classes élevées de la société. Ils la réservent pour les indigents.

Cette différence dans la façon d'opérer, suivant la condition sociale du malade, est, tout d'abord, absolument contraire aux lois de l'humanité.

En principe, le médecin est libre de refuser son concours à l'aveugle qui lui demande de l'opérer de la cataracte. Mais quand le concours est volontairement accordé, qu'il le soit gratuitement ou en échange d'honoraires, le mode d'intervention doit être le même. Tout ce qui paraît utile pour la réussite de l'opération du riche doit être mis en usage pour assurer le succès de celle du pauvre. C'est l'égalité devant le bistouri.

Or, les facteurs du succès dans l'opération de la cataracte, sont de trois ordres : les facteurs mécaniques, les facteurs physiques, les facteurs moraux.

Les facteurs mécaniques sont un outillage instrumental en bon état d'entretien, l'excellence de la vision de l'opérateur, l'exécution parfaite des divers temps de l'opération.

Les facteurs physiques sont l'asepsie du champ opératoire, des instruments, des mains de l'opérateur, des objets de pansement, une atmosphère que n'habitent qu'un certain nombre de microbes.

Les facteurs moraux sont *le sentiment de bien-être*, que procure à l'opéré son installation immédiatement après l'opération dans un lit confortable, bassiné, dans une chambre d'une température agréable, *le sentiment de sécurité*, *le calme de l'esprit*, que lui donne la certitude de n'être pas abandonné, d'avoir, au moindre appel, l'assistance d'un médecin expérimenté.

Les facteurs moraux joints à l'administration d'un cordial, d'une ou deux cuillerées d'eau-de-vie, de liqueur ou d'un vin généreux, sont les moyens qui font cesser la prostration; le *schock* consécutif à l'opération de la cataracte.

L'opéré de cataracte quitte, en effet, la table d'opération dans un état caractérisé par l'affaiblissement des pulsations

Digitized by Google

du cœur, l'abaissement de la température, la pâleur de la face, un certain degré d'anesthésie joint à de la faiblesse musculaire, avec conservation de l'intelligence.

Ce n'est point la douleur qui engendre cet état. L'opération de la cataracte n'est point une opération douloureuse, même sans la cocaïne.

Ce n'est point non plus une perte de sang; quand une opération de cataracte saigne, ce qui est l'exception, une goutte de sang conjonctival fait tous les frais de cette hémorragie en miniature.

Après la cataracte, la prostration, le schock, sont le résultat de ce que j'appelle une *hémorragie nerveuse*.

Francisque Sarcey opéré de la cataracte par un de mes anciens maîtres, Maurice Perrin, a, dans un petit livre, vécu et souffert, que toutes les bibliothèques devraient posséder, bien décrit l'état dont je parle.

« Je n'éprouvais, dit Sarcey, dans toute la région de l'œil opéré, qu'une douleur diffuse, sourde et lente, comme celle que l'on sent à la suite d'un fort coup de poing qui aurait fait voir trente-six chandelles.

« Mais c'est d'un autre tourment dont j'eus à souffrir, et il est bien probable que tous ceux qui ont subi la même opération et peut-être même tous ceux qui subissent une opération chirurgicale, passent par les mêmes affres.

« Au premier moment qui avait suivi l'opération terminée j'étais tombé inerte comme un bœuf qu'on assomme; la contrainte que je m'étais imposée si longtemps s'était en quelque sorte résolue et fondue dans un affaissement subit; toutes les forces que j'avais accumulées et dont j'avais fait provision s'étaient détendues d'un seul coup, et j'eus quelques moments de prostration, où je ne songeai plus à rien; je ne fus plus qu'une bête qui vient d'être frappée d'un coup furieux dont elle a été étourdie. »

Cette prostration ne dure guère chez les opérés pourvus de ce que j'ai appelé les secours moraux de la cataracte.

Chez les vieillards, au contraire, qui après l'opération gagnent à pied ou en voiture leur logis, et auxquels les fac-

Digitized by Google

teurs moraux font défaut, elle se prolonge. L'obscurité, l'isolement, la crainte d'être mal soigné, de ne pas avoir la visite du médecin en temps opportun, en augmentent la durée et la gravité.

Cette prostration chez le vieillard diminue les défenses de son organisme débilité par l'âge. La phagocythose est entravée, les cellules chargées de le protéger contre l'envahissement microbien le défendent moins bien, se laissent surprendre par le microbe pneumonique. La pneumonie apparaît. Or, la pneumonie des vieillards, c'est dans la plupart des cas, pour ne pas dire dans tous les cas, une complication mortelle (Grisolle).

L'opération de la cataracte faite à des malades ambulants les expose à bien d'autres périls : au retard de la greffe cornéenne, à une cicatrisation vicieuse, à un enclavement capsulaire, à une hernie partielle ou totale de l'iris, principalement chez les cataractés non irideotomisés, à un déplacement des pièces du pansement, à une panophtalmie immédiate, à une réouverture de la plaie pendant les allées et venues que nécessitent les soins consécutifs, à une panophtalmie tardive.

Mais à quoi bon parler des complications locales quand le malade est menacé d'une complication générale et irrémédiable, la mort par pneumonie?

Il est cependant un autre argument que j'ai gardé pour la fin, c'est que cette opération de cataracte faite dans les conditions que je viens de vous indiquer expose l'opérateur qui l'a pratiquée, même gratuitement, à des démêlés avec les tribunaux.

Le vent, messieurs, est aux procès contre les médecins.

Déjà, Trébuchet en 1824 avait constaté qu'il y a des jurisconsultes qui, s'appuyant sur les idées d'un autre âge, entraînent le praticien dans une responsabilité étroite, et veulent faire descendre la médecine dans une arène de procès criminels ou civils.

Wald rapporte qu'en Allemagne, en quatre années, on a compté 220 procès contre les médecins.

Digitized by Google

Les mobiles de ces procès sont, dit le professeur Tourdes, la douleur aveugle que cause la perte d'une personne très chère, une mort inopinée, un accident imprévu, une cure incomplète, le ressentiment pour une infirmité que l'on attribue au traitement, la prévention, la malveillance, l'hostilité contre un médecin, parfois aussi les insinuations d'un confrère. « Combien de fois, dit Montaigne, nous advient-il de voir les médecins imputant les uns aux autres la mort de leur patient? »

D'autres fois, c'est quand le médecin réclame ses honoraires qu'on lui répond par une plainte en responsabilité.

Dans l'espèce qui nous occupe aujourd'hui, les parents allègueront contre le médecin l'ignorance du danger que faisait courir au malade, au vieillard, une opération de cataracte faite dans de telles conditions, et dont l'oculiste aurait dû les prévenir; l'absence de soins méthodiques et suivis; l'abandon, etc., etc.

Ils trouveraient facilement un avocat qui, désireux de bien remplir les devoirs de sa profession, serait tout disposé à répéter avec le procureur général Dupin : « Vous avez déserté votre malade et manqué au premier devoir de votre état, à cette double qualité qui distinguait le médecin d'Horace : *Celer atque fidelis medicus.* »

La science, les travaux, les titres scientifiques, ne mettent pas à l'abri de ces procès. Laënnec faillit être l'objet de poursuites judiciaires parce qu'il avait échoué la première fois qu'il administra le tartre stibié.

M. T..., ancien interne des hôpitaux, grande médaille d'or, chirurgien de Paris des plus distingués, fut condamné à 50 francs d'amende pour avoir, dit le jugement (affaire Breton), pratiqué l'opération (extraction d'une loupe avec anesthésie) dans une chambre petite, basse, trop chauffée et encombrée de meubles. Il fallut l'intervention de Velpeau lui-même, pour faire réformer ce jugement en appel.

Desmarres et son fils furent, en 1863, poursuivis par un M. Bonneville, qui prétendait que son enfant et lui avaient été mal soignés à la clinique du maître, dont les ophtalmolo-

Digitized by Google

gistes du monde entier ont célébré la science et l'habileté.

Tout récemment, nous avons eu le triste spectacle d'une action en responsabilité intentée à un médecin d'armée des plus distingués, M. Poncet (de Cluny).

La plupart du temps, les médecins gagnent ces procès, au moins en appel.

Il n'y a point, dit Tourdes, de responsabilité pour les erreurs commises dans l'exercice consciencieux de la profession médicale. C'est la formule la plus généralement admise et celle qui doit prévaloir, à la condition que ces erreurs seront compatibles avec l'exercice consciencieux de l'art. Un ancien axiome dit : *Securus et medicus et chirurgicus si secundum præcepta sibi a præceptoribus tradita versetur, licet mortem per illa promoveat.*

Mais pourrait-on soutenir que l'opération de la cataracte faite à des malades ambulants est un exercice consciencieux de l'art ? Je ne le pense pas, car j'estime, au contraire, que cette pratique est répréhensible. Aussi, messieurs, refusez invariablement d'extraire la cataracte aux malades ambulants. S'il vous est démontré que le cataracté qui sollicite votre intervention est dans l'impossibilité absolue de faire face aux frais de l'installation que nécessite la conduite consciencieuse de l'opération, faites-lui cadeau non seulement de votre talent, mais encore de la somme qui lui manque pour se bien installer. Ce faisant, vous accomplirez une bonne action et vous vous éviterez des ennuis de toutes sortes, qui parfois peuvent compromettre la réputation la mieux assise.

Dr Rolland.

SOCIÉTÉ D'OPHTALMOLOGIE DE PARIS

Séance du mardi 1er *avril* 1890.

Le procès-verbal de la séance précédente est lu et adopté.

Le *Secrétaire général* donne lecture d'une lettre du Dr Saad Sameh, d'Alexandrie, qui se porte candidat au titre de membre

Digitized by Google

correspondant étranger et à l'appui de sa candidature soumet à l'examen de la Société plusieurs instruments. — Rapporteur M. Gorecki.

M. le Dr Guende a envoyé « une observation clinique de néoplasme choroïdien développé chez une femme atteinte de cancer du sein ». — Rapporteur M. Jocqs.

Le *Président* annonce à la Société que M. Chauvel a été nommé membre de l'Académie de médecine; il souhaite la bienvenue à M. le professeur Fuchs (de Vienne), qui assiste à la séance. Est présent M. Vacher (d'Orléans), membre correspondant national.

A propos du procès-verbal.

M. Despagnet demande qu'il n'y ait pas séance le mois prochain, en raison de la réunion de la Société française d'ophtalmologie. Cette proposition est adoptée.

Présentation de malades.

M. Abadie présente une jeune fille qui, dans le cours d'une influenza, a été atteinte de la conjonctivite spéciale, avec adénite préauriculaire et sous-maxillaire suppurée, décrite par M. Parinaud. Les recherches bactériologiques n'ont pu déceler dans ce cas l'agent morbide.

M. Parinaud. — L'affection de la jeune fille que nous présente M. Abadie est identique à celle des malades dont je vous ai cité les observations. En dehors de l'engorgement ganglionnaire considérable qui accuse la nature infectieuse de la maladie, la lésion de la conjonctive est, à elle seule, très caractéristique. Un autre cas observé par M. Abadie sur un vétérinaire confirme l'origine animale de cette infection. Il reste maintenant à déterminer par l'étude bactériologique la nature de cette infection. Les recherches que j'ai fait faire sur ce point ont été jusqu'ici négatives, et je vois que notre confrère n'a pas été plus heureux.

M. de Wecker. **La tuberculose de l'iris** (*Présentation de deux malades*). — La présentation que j'ai l'honneur de vous faire, messieurs, vise un but essentiellement pratique. Vous vous rappelez sans doute la discussion soulevée, il y a plusieurs années, à la Société de chirurgie, à propos de la présentation d'un malade atteint de tuberculose du tractus uvéal. Comme conclusion, on fut unanime à conseiller l'énucléation le plus promptement possible, dans le but de sauver le sujet d'une infection générale.

Il est vrai que, depuis, nos connaissances sur la transmission de

Digitized by Google

la tuberculose et son mode de propagation ont fait de sensibles progrès, et c'est à cette cause que nous devons un revirement absolu dans notre façon d'agir vis-à-vis d'un cas de tuberculose oculaire, celle-ci ne devant évidemment pas être regardée comme la conséquence d'une infection ectogène dans laquelle les bacilles, après avoir pénétré par les voies aériennes et circulatoires, auraient choisi l'œil comme unique point de fixation, mais bien comme le résultat d'une infection endogène.

En présence d'une tuberculose de l'œil, on ne devra donc pas se comporter autrement que nous ne le faisons pour d'autres localisations des bacilles du tubercule, ni vouloir enlever la partie malade uniquement dans le but de préserver le reste de l'organisme d'une infection généralisée. D'ailleurs, je ne sache pas que l'on ait jamais proposé la résection du genou, une fois la nature tuberculeuse de la tumeur blanche reconnue, ni que l'on ait davantage procédé de cette façon pour les affections glandulaires du cou de nature maligne.

La présentation que je vous ferai démontre au contraire clairement que le mode particulier qu'affecte la circulation dans l'œil, organe riche en vaisseaux terminaux et en quelque sorte cantonnés dans une coque fibreuse isolante, se prête peu à un rayonnement de l'infection, et que nous pouvons non seulement assister tranquillement à une extinction de l'infection locale, mais même contribuer par une intervention appropriée à hâter cette extinction.

Le premier malade, le petit garçon de huit ans que je vous montre, est connu de beaucoup d'entre vous. Cet enfant fut pris, il y a dix-huit mois, d'une inflammation intermittente de l'œil gauche ayant les caractères d'une irido-choroïdite, et subitement il se développa sur l'iris, à son côté externe, un bouton de la grosseur d'un très petit pois, sur la nature duquel on ne pouvait hésiter qu'entre une gomme et un tubercule. Comme on avait parlé d'une affection réclamant l'énucléation, la vision de cet œil étant tombée au point de ne plus permettre que de compter les doigts à une très courte distance et l'opération paraissant d'autant plus urgente que les accès douloureux s'accentuaient de plus en plus, les parents en vinrent à multiplier les consultations dans une proportion vraiment insolite, et telle est la raison pour laquelle beaucoup d'entre vous ont pu voir cet enfant, le diagnostic de tuberculose de l'iris ayant d'ailleurs été à peu près unanime.

La délimitation si exactement circonscrite que présentait le tubercule m'engagea à procéder à son excision. Mais grand fut pourtant mon désappointement lorsqu'en dépit du soin que j'avais mis à envelopper en quelque sorte la petite tumeur dans les parties voisines de l'iris saisies avec la pince, je vis, après l'excision, que

Digitized by Google

la tumeur n'avait, pour ainsi dire, que traversé l'iris d'arrière en avant et qu'elle se prolongeait vers le corps ciliaire. Je m'attendais d'autant plus à une recrudescence des symptômes inflammatoires que M. Cornil, après examen de la tumeur, l'avait catégoriquement déclarée de nature tuberculeuse. Mais quoique la masse tuberculeuse s'avançât rapidement vers la cornée et s'y entassât au point de simuler une invasion dans cette membrane, l'œil devint progressivement moins irrité, le tubercule prit un aspect de plus en plus diaphane, et il se développa dans l'espace de deux à trois mois une cicatrice très dense, avec prolongement vers le corps ciliaire, ainsi que vous le constatez. De nombreuses synéchies postérieures se rompirent, et l'on peut aisément faire l'examen ophtalmoscopique de cet œil, qui présente actuellement une acuité visuelle 1/2. Le nerf optique, sensiblement plus pâle que celui du côté opposé, semblerait avoir servi de voie de transmission pour l'infection tuberculeuse.

La fillette de douze ans que je vous présente vous montrera un second cas de guérison, cette fois spontanée, de tuberculose de l'œil. Cette enfant me fut amenée avec une granulie généralisée de l'iris, qui, ainsi que vous en voyez encore les traces, avait atteint le corps ciliaire et rendu, en divers points, la région ciliaire ectatique. Quoiqu'il n'y eût plus ici de vision et que l'enfant souffrît beaucoup par suite de fortes attaques douloureuses, je m'opposai à l'énucléation, promettant aux parents l'accalmie de cet œil ainsi qu'un relèvement de la santé générale au moyen de la combinaison d'un traitement d'arsenic et d'iodoforme avec la cure de lait. Comme vous le voyez, cet œil présente actuellement, après quatre mois de traitement, un léger degré de phtisie, il est insensible, et les parties ectatiques du corps ciliaire se sont entièrement affaisées. La mère ne cesse de témoigner sa satisfaction sur le relèvement de la santé de son enfant.

Ce cas me remet en mémoire une consultation que j'eus il y a sept ans, avec notre collègue M. Galezowski, pour une enfant de dix mois, fille d'un confrère militaire, médecin en chef au Sénégal. L'enfant avait passé par une granulie analogue à celle que je vous montre et se trouvait dans l'état de la jeune malade ici présente. Je conseillais l'abstension de tout traitement direct; au contraire, mon collègue insistait sur la nécessité d'une prompte énucléation afin de préserver l'organisme d'une infection généralisée. Le père de la fillette se rangea à mon opinion, et, depuis, j'ai eu à différentes reprises des nouvelles qui affirmaient l'état florissant de la santé de l'enfant.

A notre avis, ces quelques cas doivent être utilisés pour régler notre conduite; ils doivent nous engager à *intervenir*, ainsi que

Digitized by Google

sur notre conseil l'a aussi fait d'une manière si satisfaisante notre ami le Dr Terson, lorsque la tuberculose est circonscrite, et à nous *abstenir* de toute opération s'il y a généralisation de la maladie à toute la partie antérieure du tractus uvéal.

M. Vignes. — Le petit garçon que vient de vous présenter M. de Wecker est un des malades qui ont servi de base à la communication que j'ai faite au dernier congrès de chirurgie sur les tuberculoses de l'œil.

J'ai revu ce petit malade, pour lequel j'avais proposé l'énucléation. Quelques semaines après l'intervention dont il a été l'objet de la part de M. de Wecker, il y avait récidive.

L'amélioration postérieure obtenue par M. de Wecker est surprenante et m'émerveille, mais ce fait n'est pas suffisant pour me déterminer à modifier les conclusions du travail que j'ai soumis au congrès.

Je crois fermement que tout tubercule localisé dans l'œil peut devenir une source d'infection pour l'économie, et que nous ne devons pas hésiter à intervenir d'une façon radicale, surtout si la fonction est devenue nulle ou à peu près. N'est-ce pas du reste la ligne de conduite que suit la chirurgie générale, qui, quoi qu'en dise M. de Wecker, ne reste pas simple contemplatrice de l'évolution d'une tuberculose localisée ?

M. Despagnet. — Le résultat qu'on vient de nous montrer est sans contredit des plus encourageants pour l'avenir ; cependant il est deux éventualités qui me tracassent, et je voudrais vous faire part de mes craintes. M. de Wecker vient de nous parler de la tuberculose oculaire à deux points de vue différents : de la tuberbulose de l'iris généralisée, d'une part, et, d'autre part, de la tuberculose localisée de l'iris. Je ne retiendrai que la seconde forme. Est-elle toujours opérable? Et tandis qu'on ne voit qu'un petit bouton sur l'iris, qui semble très facile à exciser, n'y a-t-il pas une généralisation de l'affection en arrière, dans la région ciliaire, qui rendra fort problématiqne le résultat de l'opération ? M. de Wecker vient de nous dire que, chez le sujet qu'il nous a présenté, il croyait à un simple tubercule de l'iris, et il ne fut pas peu étonné, après l'avoir saisi avec une pince et attiré pour l'exciser, de voir qu'il entraînait tout une masse caséeuse qui venait de la région ciliaire. Eh bien, je crois que dans la majorité des cas c'est ainsi que l'affection se présente, l'iris se trouve à cheval sur la masse tuberculeuse, qui, en avant, présente un bouton plus ou moins circonscrit, tandis qu'en arrière elle s'étend plus ou moins loin dans la zone ciliaire. Jusqu'où vont ses limites? C'est ce qu'il est impossible de préciser, et c'est là ce qui constitue l'*alea* de l'opération. J'observe en ce moment un enfant qui porte un tubercule de l'iris.

Digitized by Google

J'ai de bonnes raisons de croire au bien fondé de mon diagnostic, et M. Parinaud qui a vu mon petit malade partage mon avis. Le premier jour où il s'est présenté à ma consultation il avait un petit tubercule de la face antérieure de l'iris parfaitement limité. La pupille offrait des synéchies postérieures, cependant elle était libre en partie. L'examen ophtalmoscopique ne décelait rien. Après avoir lu le dernier travail de M. Terson, je me disposais à intervenir, lorsque, trois ou quatre jours après, je vis, venant de la partie postérieure de l'iris, apparaître une exsudation qui envahissait la pupille. Je m'estimai très heureux de n'avoir pas opéré, car cette exsudation, pour moi, ne pouvait venir que la masse tuberculeuse qui avait envahi la région ciliaire. Encore une fois, je crois que rarement le tubercule est limité à la partie antérieure de l'iris, et, par suite, notre intervention, qui semble justifiée, nous ménage une inconnue pour ses résultats.

Il est une question que je voudrais poser à M. de Wecker, c'est de nous indiquer la façon dont il a procédé pour faire l'incision cornéenne au petit malade qu'il a opéré. Dans la plupart des cas, les tubercules de l'iris se trouvent placés près du grand cercle irien, dans l'angle irido-cornéen. Dans ces conditions il est difficile d'entailler la cornée sans toucher au tubercule, car il faut faire la plaie le plus près possible de la lésion pour l'atteindre facilement. Or, intéresser le tubercule avec un couteau, tandis qu'on fait la section cornéenne, c'est s'exposer à une infection totale de l'œil par dissémination de la masse caséeuse dans la chambre antérieure. Il me semble que la situation du tubercule chez le petit malade qui nous a été présenté devait être périphérique, si j'en juge par les traces de l'opération qui a été faite, et je serais heureux, au point de vue technique, que M. de Wecker nous indiquât la façon dont il a procédé pour faire son lambeau cornéen sans toucher au tubercule.

M. Abadie. — Je commence par féliciter M. de Wecker du beau succès qu'il a obtenu chez son petit malade, et les cliniciens doivent faire grande attention à l'importance de ce résultat, puisque voilà un œil qui paraît sauvé et en bon état et qu'on voulait énucléer.

Mais je ferai quelques réserves touchant le diagnostic. On prononce peut-être un peu trop facilement le mot de tuberculose oculaire, et ce diagnostic n'est fondé souvent que sur l'examen histologique de la tumeur. Or, cet examen est tout à fait insuffisant. Nous savons en effet que la cellule géante à laquelle on faisait jouer jadis un si grand rôle se rencontre dans d'autres produits morbides, dans la gomme syphilitique, dans certaines scrofuloses, etc.

Digitized by Google

Il est donc indispensable pour la précision du diagnostic que l'examen bactériologique ait été pratiqué et que la présence des bacilles ait été constatée.

M. Gillet de Grandmont. — Le diagnostic étiologique des tumeurs de l'iris est très difficile, et lorsqu'il ne s'agit que d'un néoplasme isolé de l'iris il est presque impossible de se prononcer sur la nature de l'affection. Pour déclarer qu'il s'agit d'un tubercule, il ne faut pas seulement recourir à l'examen histologique, qui n'apprend à peu près rien, mais à la bactériologie, dont les arrêts sont encore discutables lorsqu'on n'a pas fait les inoculations probatoires. Du premier cas cité par M. de Wecker je ne parlerai donc pas, attendant de savoir si toutes les épreuves propres à établir le diagnostic ont été régulièrement faites.

Quant à la granulie de l'iris, je dirai que le diagnostic étiologique présente non moins de difficultés. En effet, lorsqu'il y a quelques années j'ai étudié la transmission de la tuberculose de l'homme, recherches que j'ai faites dans le laboratoire de M. le professeur Cornil, j'ai pris des tubercules provenant de cadavres dont l'autopsie avait été faite depuis 48 heures; je les ai traités par une solution d'acide phénique pour me mettre à l'abri de l'inoculation de la septicémie signalée par mes prédécesseurs, et en particulier par Salomonsehn, et j'ai introduit ces tubercules dans la chambre antérieure de l'œil de lapins; ces animaux, morts avec une tuberculose généralisée avaient présenté de la granulie de l'iris en même temps qu'un condylome correspondant à l'emplacement du tubercule. Ce fait semble donc établir que la tuberculose inoculée dans l'œil peut à la fois se manifester sous l'aspect d'un condylome ou d'une granulie.

Mais voici que quelque temps après on m'apporta un enfant nouveau-né atteint d'une double granulie de l'iris en tous points semblable d'aspect à celle que j'avais observée sur le lapin tuberculeux; or, le père et la mère ne présentaient aucun des symptômes de la phtisie; je me pris donc à douter de la nature de la granulie, et je me demandai s'il ne s'agissait pas plutôt d'une syphilis congénitale. Je soumis la mère qui allaitait son enfant à l'iodure de potassium. — J'ai vu ce petit malade deux ans après, très bien portant, voyant très bien d'un œil, mais ayant perdu de l'autre toute sensibilité à la lumière par suite d'une iritis plastique. Le père et la mère se portaient toujours très bien. Il s'agissait donc bien ici d'une syphilis, et cette syphilis s'était manifestée sous la forme de granulie semblable à celle de la tuberculose. La conclusion s'impose : on ne peut conclure à une granulie tuberculeuse que lorsque les inoculations probatoires ont été régulièrement faites.

M. Parinaud. — Le diagnostic clinique des tubercules de l'iris

Digitized by Google

peut se faire avec certitude dans la plupart des cas, et je crois avoir été le premier à faire ce diagnostic sur une malade que j'ai présentée à la Société de chirurgie en 1879. Il s'agissait d'une jeune fille fortement constituée, sans antécédent, ne présentant aucune autre manifestation tuberculeuse. Elle mourut deux ans après de phtisie pulmonaire.

Le tubercule de l'iris se développe de préférence près du bord adhérent; il est jaunâtre, quelquefois teinté de rose par le développement d'un fin réseau vasculaire à sa surface; quand il proémine dans la chambre antérieure, ses contours sont très nets. Le condylome avec lequel on pourrait le confondre siège de préférence près du bord libre de l'iris, il a un aspect velouté et une coloration brunâtre. Il y a parfois dans le voisinage du tubercule des granulations dont on peut suivre l'évolution caractéristique. D'abord grises et demi transparentes, elles deviennent jaunes en se développant, puis se flétrissent et diminuent de volume, ce qui correspond à la période de ramollissement. A ce moment, surtout si les tubercules sont multiples, il peut se former dans la chambre antérieure un dépôt jaunâtre qui diffère de l'hypopion par l'absence de douleurs et qui ne se déplace pas comme le fait le pus liquide. Dans un cas j'ai vu une hémorragie se produire dans la chambre antérieure. La cornée peut s'infiltrer et présenter des taches blanches comme dans la kératite interstitielle.

L'absence de douleurs constitue un caractère important de l'affection. La terminaison fatale, à une date plus ou moins éloignée, vient, le plus souvent, confirmer le diagnostic. Ce qui m'a permis d'affirmer la nature tuberculeuse de la lésion oculaire chez la malade que j'ai présentée, c'est l'histoire d'un autre malade sur lequel j'avais observé les mêmes lésions et qui mourut deux ans après de méningite aiguë.

En présentant ma malade à la Société de chirurgie, je posai la question de l'intervention chirurgicale. On me répondit : Tout individu porteur d'un tubercule est un tuberculeux, il ne faut pas y toucher. La question des tuberculoses locales a complètement changé de face depuis cette époque. En ce qui concerne les tubercules de l'iris, il semble qu'il s'agisse, le plus souvent, d'une tuberculose non seulement locale mais primitive, déterminant ultérieurement l'infection générale. On sait actuellement que le bacille de Koch peut être transporté par les poussières, et il n'est pas impossible qu'il pénètre directement dans l'œil, où il trouve d'ailleurs un milieu de culture éminemment favorable. S'il en est ainsi, l'intervention chirurgicale est doublement légitime; et je ne comprends pas que M. de Wecker, qui est favorable à l'ablation des tubercules de l'iris, repousse systématiquement l'énucléation

Digitized by Google

lorsque l'organe est perdu. Ce qui doit cependant imposer une certaine réserve dans l'intervention chirurgicale, c'est la guérison possible des tubercules de l'iris par les moyens médicaux. J'en ai observé récemment un cas remarquable chez une petite fille de dix ans qui, pourtant, présentait des lésions aux sommets des poumons et de plus avait été soignée à l'hôpital des Enfants pour une pleurésie. Le régime de la viande crue et du lait alcoolisé prescrit à l'hôpital fut continué ; et en même temps que l'état général et les lésions pulmonaires s'amélioraient, le tubercule de l'iris disparut, ne laissant d'autre trace qu'une petite cicatrice.

M. Chauvel. — Notre collègue M. de Wecker ainsi que notre président ont fait allusion à la discussion de la Société de chirurgie sur le traitement de la tuberculose de l'œil. Dans cette discussion, à laquelle prirent part MM. Trélat, M. Perrin, Poncet, etc., l'opinion générale fut qu'en cas de tuberculose localisée de l'iris il suffit d'enlever la partie malade, mais que quand l'œil est envahi par la néoplasie son énucléation semble nettement indiquée.

Avec la majorité des chirurgiens, je crois que les tuberculoses locales sont habituellement d'origine externe et non de source endogène. Si la porte d'entrée du bacille n'est pas toujours facile à préciser, il est certain que ce n'est pas par le sang qu'il a été déposé dans les organes. Il est donc indiqué d'enlever aussi vite et aussi complètement que possible, les foyers tuberculeux. C'est de ces foyers que provient l'infection générale, et l'œil, comme le montrent les faits relatés par M. Parinaud, ne fait pas exception à la règle générale.

S'il est possible de conserver par l'abstention ou par l'intervention limitée une partie de la fonction, je comprends qu'on hésite à enlever l'œil. Mais quand l'organe est complètement envahi, quand la vision est absolument détruite, quel intérêt trouve-t-on à laisser le globe s'atrophier? On expose le patient à une infection générale pour lui garder un œil déformé, inutile, dangereux; je ne crois pas la conduite logique. Qui de nous conseillerait d'attendre un cas de sarcome intra-oculaire? A moins que l'on ne démontre que la prétendue tuberculose oculaire n'est pas de la tuberculose véritable, susceptible de se généraliser, je pense qu'il faut agir de la façon suivante :

1° Si la tuberculose est limitée à une petite partie de l'iris, enlever largement la tumeur et les tissus voisins; 2° si l'œil est tuberculeux dans son ensemble, si la vision est déjà entièrement perdue, pratiquer l'énucléation de l'organe.

M. de Wecker. — Il me paraît accepté de tous ici que l'on doit intervenir dans les cas où la tuberculose de l'iris est bien localisée; on fera alors l'iridectomie. Mais quand elle est généralisée

Digitized by Google

à toute la partie antérieure du tractus uvéal, faut-il énucléer l'œil? Je ne le crois pas, car, chez l'enfant surtout, la difformité qui en résulte du côté du crâne doit entrer en ligne de compte. De plus, je ne crois pas à l'infection ectogène de l'œil; ainsi chez les malades de M. Parinaud la tuberculose s'est probablement propagée des méninges à l'œil. L'énucléation en pareil cas n'offre aucune utilité. Enfin, notre collègue de la marine a refusé de laisser énucléer l'œil de son enfant; or, qui de nous se conduirait autrement que lui?

Au point de vue de la technique de l'iridectomie dans le cas de tubercule irien très voisin du bord cornéen, si je ne puis sans risquer de l'entamer faire passer un fin couteau de Graefe, je pratique au-dessus de lui une petite boutonnière et avec des ciseaux je complète l'incision.

Chez mon premier malade enfin la nature tuberculeuse de la tumeur irienne ne saurait être mise en doute. M. Cornil l'a établie par des préparations histologiques et l'examen microbiologique de la pièce. Pour ce qui concerne l'œil de la jeune fille, le professeur Fuchs, ici présent, m'a déclaré que dans des yeux absolument analogues examinés par lui au point de vue bactériologique, il a rencontré nombre de bacilles tuberculeux.

M. Nimier. **Quelques remarques sur l'acuité visuelle et le strabisme chez les hypermétropes.** — Que l'œil hypermétrope soit un œil mal conformé, le fait est indéniable; mais l'erreur de développement n'intéresse-t-elle que les dimensions du globe oculaire? L'œil hypermétrope est-il *exclusivement* un œil trop court? On le pourrait croire d'après la définition usuelle de l'hypermétropie; cependant des faits établissent qu'il n'en est pas toujours ainsi.

Souvent le vice de réfraction qui caractérise l'œil hypermétrope est complexe, il s'agit d'astigmatisme hypermétropique. Mais que l'œil hypermétrope soit astigmate ou non, l'anomalie de réfraction constatée ne fournit pas toujours une explication suffisante de la diminution de l'acuité visuelle accusée par le sujet. Nous en trouvons la preuve dans les résultats de l'examen de 1,116 yeux hypermétropes observés de 1882 à 1889 au Val-de-Grâce dans le service de Clinique ophtalmologique du professeur Chauvel.

Le tableau I fait ressortir quelles acuités visuelles différentes se peuvent rencontrer avec un même degré d'hypermétropie :

Après lecture de ces chiffres, pas n'est besoin de plus ample démonstration pour établir l'inexactitude de cette proposition émise constamment que « la vision des hypermétropes est variable

Digitized by Google

suivant le degré de leur défaut de réfraction », proposition qui, si elle avait été exacte, fournissait une règle précieuse pour l'expert appelé à se prononcer sur l'aptitude militaire d'un hypermétrope.

Cette critique reste tout aussi fondée lorsqu'on considère à part les cas d'hypermétropie compliquée d'astigmatisme et ceux d'hypermétropie simple.

S'il ne nous a pas été possible de décomposer davantage notre statistique et de mettre en regard de chaque degré d'hypermétropie le degré d'astigmatisme qui la complique et l'acuité visuelle observée, du moins il ressort de l'ensemble des observations que

TABLEAU I. — HYPERMÉTROPIE. ACUITÉ VISUELLE SANS CORRECTION.

DEGRÉ de l'hypermétropie.	TOTAL.	DEGRÉ DE L'ACUITÉ VISUELLE.								
		1	2/3	1/2	1/3	1/4	1/6	1/8	1/10	—1/10
0.25 à 2....	438	30	61	56	80	57	55	32	28	39
Supérieur à 8.	280	12	19	19	38	44	58	26	24	40
2.25 à 3.....	174	»	7	13	21	21	36	21	23	32
3.25 à 4.....	136	1	2	7	15	15	26	15	15	37
4.25 à 5.75.	86	»	»	3	9	9	10	9	16	31
6 à 8....	6	»	»	»	»	»	»	»	»	2
	1116	43	89	98	163	148	185	103	106	181

si l'astigmatisme est fréquent (70.6 p. 100) chez les hypermétropes, il ne dépasse pas d'ordinaire 3 à 4 dioptries, voire 2 à 3. Sur 100 cas d'hypermétropie avec astigmatisme, ce dernier oscille.

0.25 à 1	dioptries.....	22 fois.
1 — 2	—	30 —
2 — 3	—	21 —
3 — 4	—	12 —
4 — 5	—	9 —
5 — 6	—	5 —

Comme les hypermétropes astigmates, les hypermétropes simples possèdent pour un même degré d'amétropie une acuité visuelle qui est loin d'être constante. Le tableau II le démontre :

N'est-il pas étonnant d'observer qu'avec une hypermétropie de

Digitized by Google

1 à 3 dioptries l'acuité visuelle puisse osciller de 1 à moins de 1/10, de voir entre 3 et 6 dioptries d'hypermétropie l'acuité visuelle s'élever parfois à 2/3 ou 1/2 et descendre parfois à moins de 1/10? Si l'on ne tenait compte de ce fait que nos observations ne portent que sur des individus déjà triés comme ayant une vue faible, l'on serait en droit, après la lecture du tableau III, de se poser cette question : « Est-il vrai, comme on l'assure, que les adolescents hypermétropes de degré moyen et élevé puissent posséder une bonne acuité visuelle?» Sans chercher à y répondre, nous nous

TABLEAU II. — HYPERMÉTROPIE AVEC ASTIGMATISME
ACUITÉ VISUELLE SANS CORRECTION.

DEGRÉ de l'hypermétropie.	TOTAL.	DEGRÉ DE L'ACUITÉ VISUELLE.								
		1	2/3	1/2	1/3	1/4	1/6	1/8	1/10	-1/10
0.25 à 2.....	392	28	48	49	84	54	52	33	15	29
2.25 à 3.....	165	5	12	14	22	24	36	16	14	22
3.25.....	108	»	2	10	12	14	20	10	17	23
4.25 à 5.75.....	107	»	2	6	9	13	20	11	13	33
6 à 8.....	38	»	»	3	1	4	5	5	6	14
Supérieur à 8...	3	»	»	»	»	»	»	»	»	»
	813	33	64	82	128	109	132	75	65	124

bornons à constater que les hasards de l'examen nous ont amené un certain nombre (68) d'hypermétropes de 2-3-4 dioptries avec des acuités de 1 ou de 2/3 et qu'il ne s'en est présenté à nous aucun de degré plus élevé possédant la même acuité. La correction spontanée de l'amétropie ne saurait être considérée *a priori* comme plus exacte et plus facile chez les hypermétropes forts ; or, ce serait là la seule explication plausible de leur absence dans notre statistique.

Au risque d'être accusé d'accepter une hypothèse, nous préférons croire que l'hypermétropie, quel qu'en soit le degré, entraîne un déficit parfois notable de l'acuité visuelle, cela parce que les tares de l'œil hypermétrope consistent non seulement dans une brièveté relative de son axe antéro-postérieur, mais encore dans

Digitized by Google

une inégalité fréquente de la réfraction des divers méridiens de son appareil dioptrique, et surtout dans une imperfection du système nerveux optique. L'existence de cette dernière tare est bien établie par le peu de succès que procurent chez les hypermétropes les tentatives de relèvement de l'acuité visuelle par le port des verres correcteurs de l'amétropie. Malheureusement, pour l'expert qui se trouve en présence d'un amblyope hypermétrope, l'examen ophtalmoscopique dans les conditions actuelles ne permet de saisir aucun indice de lésion typique. Par suite, statuer sur l'aptitude militaire d'un hypermétrope qui accuse une acuité visuelle infé-

TABLEAU III. — HYPERMÉTROPIE AVEC ASTIGMATISME.
ACUITÉ VISUELLE SANS CORRECTION.

DEGRÉ de l'hypermétropie.	TOTAL.	DEGRÉ DE L'ACUITÉ VISUELLE.								
		1	2/3	1/2	1/3	1/4	1/6	1/8	1/10	—1/10
0.25 à 2	106	21	24	14	15	10	8	3	3	8
2.25 à 3	73	6	13	6	9	6	14	4	7	8
3.25 à 4	48	»	4	8	8	2	6	5	10	5
4.25 à 5.75	44	»	»	1	7	5	7	4	8	12
6 à 8	10	»	»	1	»	»	1	»	»	8
	281	27	41	30	39	23	36	16	28	41

rieure au taux exigé est chose délicate. Or, comme dans l'examen monoculaire, ni le degré de l'hypermétropie, ni, sauf pour quelques cas très accentués, le degré de l'astigmatisme ne fournissent une base suffisante pour asseoir le jugement, nous avons cherché quelques indications utiles dans la comparaison des acuités visuelles accusées pour chaque œil avec l'état dioptrique de ces deux organes.

A ce point de vue nos recherches ont porté sur 422 hommes. Chez eux 124 fois (moins de 1 fois sur 3) l'acuité visuelle s'est montrée sensiblement égale dans les deux yeux et, chose à noter, à ces acuités égales correspondaient des états de réfraction à très peu près identiques. Le tableau IV résume ces faits :

Quand l'acuité visuelle est inégale d'un côté à l'autre, le degré de

Digitized by Google

l'hypermétropie est moins prononcée dans l'œil le meilleur ; mais ici encore il n'existe pas de rapport exact entre la vision de deux yeux et le degré de leur hypermétropie. Cette inégalité visuelle plus fréquente que l'égalité a été relevée 289 fois ; plus souvent l'œil droit (167 fois) s'est montré plus faible que le gauche (122 fois).

Dans 9 cas seulement à des états dioptriques identiques correspondaient chez le même sujet des acuités visuelles notablement différentes.

TABLEAU IV. — ACUITÉ VISUELLE ET RÉPARTITION ÉGALES DANS LES DEUX YEUX.

ACUITÉ VISUELLE.		0.75-2	2.25-3	3.25-4	4.25-5.75	6-8
1	4	2	2	»	»	»
2/3	6	3	2	1	»	»
1/2	11	8	2	1	»	»
1/3	33	17	6	5	5	»
1/4	14	3	5	1	5	»
1/6	25	10	5	6	4	»
1/8	13	4	2	»	5	2
1/10	4	1	1	»	2	»
—1/10	14	1	1	1	4	7
	124	49	26	15	25	9

Au total, la comparaison des acuités visuelles accusées par un hypermétrope pour chacun de ses yeux fournit comme indications ceci : à l'acuité visuelle la plus faible correspond de règle l'hypermétropie la plus forte ; — dans quelques cas, à des acuités visuelles inégales correspond un même degré de réfraction des deux yeux. Jamais nous n'avons trouvé l'acuité visuelle la meilleure du côté de l'œil le plus amétrope.

Un autre point qui ressortit à l'étude de la vision binoculaire chez les hypermétropes, c'est la question du *strabisme* dit hypermétropique. Nos 422 hommes en ont fourni 104 cas, proportion très élevée (1/4) qui s'explique en partie au moins par les conditions

Digitized by Google

du milieu où nous observons. Ce que nous voulons, après notre maître le professeur Chauvel, faire ressortir, c'est la fréquence relative du strabisme externe chez les hypermétropes.

Nos 104 cas de strabisme se décomposent ainsi :

TABLEAU. V. — MODES DU STRABISME CHEZ LES HYPERMÉTROPES.

	Cas.	Œil droit.	Œil gauche.	Côté indéterminé.
Strabisme convergent.....	66	30	23	13
— divergent.....	30	12	12	6
— indéterminé.....	8			

Des 30 cas de strabisme divergent nous en retrancherions volontiers 9 indiqués comme légers ; ce qui autorise, faute d'indication précise, à penser au strabisme externe apparent. Or, même en acceptant ce nombre réduit de 21 strabismes externes, et attribuant au strabisme interne les 8 cas indéterminés, le rapport reste (21 à 74) à peu près celui trouvé par M. Chauvel (1/3). C'est là un fait qui n'est pas généralement admis.

Si chez ces strabiques l'on compare l'acuité visuelle de l'œil strabique et de l'œil non dévié, l'on trouve :

TABLEAU VI.

L'acuité visuelle s'est montrée sensiblement égale des deux yeux mais inférieure à : 1/2..... 13 fois

L'acuité de l'œil dévié inférieure à celle de son congénère était de :

1/2	1 fois.
1/3	3 —
1/4	8 —
1/6	15 —
1/8	12 —
1/10.....	19 —
1/10.....	27 —

Des chiffres précédents on ne saurait conclure que l'un des yeux devient strabique parce que primitivement son acuité visuelle est inférieure à celle de son congénère. Faut-il pour cela admettre que l'œil est devenu amblyope parce qu'il est devenu strabique?

Le peu de résultat visuel obtenu après la strabotomie ne parle pas en faveur de cette amblyopie par défaut d'usage. Nous relevons dans nos notes 10 strabismes hypermétropiques anciennement corrigés par la strabotomie, or, 7 fois l'acuité de l'œil opéré, après plusieurs années, s'est montrée inférieure à 1/10. Chez les

Digitized by Google

trois autres opérés l'acuité visuelle était sensiblement égale des deux yeux (1/4-1/6-1/10).

Peut-être, pour expliquer ce peu de succès, dira-t-on que l'opération a été pratiquée à un âge trop avancé, savoir, pour 7 de nos observés : 6-10-11-13-14-16-17 ans.

Fait encore intéressant à noter, car il nous paraît en contradiction avec la théorie généralement admise pour expliquer le strabisme hypermétropique, le défaut de concordance des axes visuels ne s'observe pas surtout dans les degrés élevés de l'hypermétropie. A ce point de vue, 73 de nos observations se répartissent ainsi :

TABLEAU VII. — DEGRÉ DE L'HYPERMÉTROPIE CHEZ LES STRABIQUES.

1 à 2 dioptries	8 fois.
2.25—3 —	13 —
3.25—4 —	12 —
4.25—5 —	11 —
5.25—6 —	14 —
6.25—7 —	4 —
7.25—8 —	2 —
Elle était légère	5 —
— assez forte	1 —
— forte	2 —

Dans 40 de ces cas il existait un certain degré d'astigmatisme.

Insuffisant pour toujours expliquer la production du strabisme interne, le défaut de synergie des muscles de la convergence et de l'accommodation ne saurait être incriminé lorsqu'il s'agit du strabisme externe.

TABLEAU VIII. — A. STRABISME DIVERGENT DE L'ŒIL LE PLUS HYPERMÉTROPE.

(a) Acuité visuelle. (b) Etat de la réfraction.

(1°) hypermétropie		(2°) Astigmatisme simple hypermétropique	
1/3 — 1 fois	de 1 à 2 D.... 3 fois		
1/6 — 4 —	2.25-3 — 2 —		
1/8 — 5 —	3.25-4 — 5 —	de 2.50 D.....	2 fois.
1/10 — 4 —	5.25-6 — 3 —	4 —	1 —
1/10 — 4 —	7-» — 1 —	6 —	1 —

(b) Strabisme divergent les deux yeux ayant même acuité visuelle et même degré de réfraction.

(a) Acuité visuelle, (b) état de réfraction.

(1°) Hypermétropie		(2°) Astigmatisme simple hypermétropique	
1/4 — 1 —	de 1 à 2 D.... 2 fois		
1/6 — 3 —	2.25-3 — 1 —		
1/8 — 2 —	3.25-4 — 1 —	de 4.25 D.....	1 fois.
1/10 — 1 —	5.25-6 — 1 —	6 » —	1 —

Digitized by Google

De l'ensemble des cas de strabisme observés chez des hypermétropes, il ressort que l'acuité visuelle de l'œil dévié est toujours diminuée, que parfois la diminution existe pour les deux yeux, enfin comme limite supérieure de l'acuité visuelle dans ces yeux strabiques on peut accepter 1/6, les acuités de 1/2, 1/3, 1/4 ayant été exceptionnellement relevées.

Un dernier point sur lequel nous demandons d'appeler l'attention, c'est l'utilité qu'il y aurait de préciser chez l'enfant hypermétrope les circonstances qui semblent favoriser l'apparition du strabisme. A ce point de vue nos observations fournissent quelques commémoratifs à relever. Ils permettent de croire que dans certains cas au moins le strabisme ne se développe pas sous l'influence directe de l'hypermétropie.

Chez quatre de nos sujets le strabisme apparut après des convulsions à l'âge de trois, quatre on cinq ans; il est fâcheux que la banalité du symptôme signalé n'autorise à tirer de ces faits après des années aucune conclusion.

Le nommé B..., Louis, âgé de vingt-trois ans, raconte que ayant quatre ans lors du siège de Strasbourg, un obus éclata dans la chambre où il se trouvait; il en ressentit une émotion si vive qu'il fut atteint d'une maladie nerveuse caractérisée par des attaques avec perte de connaissance et convulsions. Il se produisit de plus un strabisme divergent des deux yeux, lequel s'exagéra jusque vers huit ou neuf ans; alors B... fut opéré à Strasbourg. L'œil gauche fut redressé, mais à droite l'opération échoua, et cet œil se trouve en strabisme interne, sans qu'il existe de diplopie. L'hypermétropie mesure entre 3 et 4 dioptries et à droite seulement se complique de 2 dioptries d'astigmatisme.

Un autre de nos hommes aurait vu brusquement disparaître un « tic nerveux de l'épaule » dont il était atteint et apparaître immédiatement du strabisme de l'œil gauche.

Dans un cas, l'intéressé à l'âge de huit ans tombe de sa hauteur sur une dalle de pierre, ne perd pas connaissance, mais reste quelques jours aveugle puis demeure strabique.

Chez un autre, une chute sur la figure de dessus une chaise est suivie d'un abcès au bord inférieur de l'orbite droite, de diminution de la vision et de strabisme interne de cet œil.

Dans trois cas on invoque comme cause du strabisme un choc direct sur l'œil.

Enfin à l'âge de douze ans, après une fièvre typhoïde, l'un de nos observés devient strabique.

Digitized by Google

CONCLUSIONS

1° L'œil hypermétrope n'est pas toujours seulement un œil relativement trop court, il est, de plus, souvent astigmate, et souvent aussi son appareil nerveux est insuffisant.

2° Ces trois tares oculaires réunies rendent compte de la diminution d'acuité visuelle présentée par beaucoup d'hypermétropes, et des trois la plus importante à ce point de vue est souvent l'insuffisance de l'appareil nerveux.

3° La comparaison des acuités visuelles accusées par un hypermétrope pour chacun de ses yeux permet de reconnaître que : *a*) à l'acuité visuelle la plus faible correspond de règle l'hypermétropie la plus forte; — *b*) dans quelques cas, à des acuités visuelles inégales correspond un même degré de réfraction des deux yeux.

4° Le strabisme externe chez les hypermétropes est plus fréquent qu'on ne l'admet.

5° Tous les cas de strabisme interne ne sauraient être expliqués par un excès de convergence lié à un excès d'accommodation.

6° Il y aurait lieu de rechercher chez les enfants hypermétropes qui commencent à loucher les conditions qui semblent favoriser la production du strabisme. Certains cas de strabisme sont à tort classés comme hypermétropiques.

M. de Wecker. — Dans l'énumération des causes étiologiques faites par notre collègue, surtout parmi celles concernant le strabisme survenu par un accident, il me paraît qu'il ne faudrait pas perdre de vue la transformation d'un strabisme paralytique incomplètement guéri en strabisme concomitant. Ici bien entendu la réfraction ne saurait être mise en cause.

M. Gorecki. — Sans vouloir le moins du monde discuter le travail si consciencieux qui vient de nous être lu et qui doit être étudié de près, je demanderai à M. Nimier si les résultats qu'il a observés ne tiennent pas aux conditions spéciales dans lesquelles il est placé. Les militaires qu'il examinait se plaignaient de leur vue, bien ignorants certes s'il s'agissait d'hypermétropie ou d'amblyopie. Si l'on fait l'inverse, et si l'on examine un certain nombre de personnes ayant une excellente force visuelle, même supérieure à la normale, voyant par exemple à 6 ou 7 mètres les lettres des échelles typographiques qui doivent être lues à 5 mètres par les yeux ordinaires, on reconnaîtra que toutes ces personnes sont légèrement hypermétropes, 0.25; 0.50 dioptries et plus.

J'ai pratiqué cet examen sur des marins, des gardes-chasse jouissant d'une vue remarquable, et j'ai toujours trouvé chez eux ce très léger degré d'hypermétropie. Il ne serait donc pas exact

Digitized by Google

de dire que l'hypermétropie *légère* prédispose à l'amblyopie. L'homme primitif était hypermétrope ; c'est l'état normal de l'œil humain non encore déformé par la civilisation. Quant aux degrés considérables d'hypermétropie, ils imposent une fatigue constante de l'accommodation, et rien d'étonnant alors qu'ils entraînent un certain degré d'amblyopie.

M. Gillet de Grandmont. — Je tiens à relever un lapsus échappé à l'un de nos collègues : non seulement je ne considère pas l'hypermétrope comme jouissant d'une vue excellente; mais je n'en ai jamais rencontré dont je n'aie pu améliorer la vue par un choix approprié de verres de lunettes.

M. Debierre. — Chargé de l'examen de la vision chez les enfants des écoles d'un arrondissement de Paris j'ai été frappé du grand nombre d'hypermétropes qui se trouvaient parmi eux.

M. Guttierez-Ponce. — Je crois que l'état normal de l'œil chez l'animal est l'hypermétropie, mais il n'est pas prouvé qu'il en soit de même chez l'homme.

M. Chauvel. — Je ne crois pas que l'importante communication de M. Nimier puisse être utilement discutée si l'on n'a pas pris complète connaissance de son travail. C'est un peu à mon instigation, c'est d'après des faits recueillis dans mon service que mon collègue et ami a entrepris ce travail. La question de l'amblyopie hypermétropique, de ses signes spéciaux, de ses causes, est d'une grande importance au point de vue du médecin militaire. C'est pour l'éclaircir, pour l'élucider, s'il est possible, que nous faisons appel aux lumières de nos collègues civils. Nos conditions et observations sont absolument spéciales, nous ne voyons guère que des hypermétropes amblyopes ou strabiques, les autres nous échappent. Il nous importe de savoir si nos collègues, observant dans des conditions différentes, sont arrivés à des conclusions semblables aux nôtres. Dans l'expertise médicale militaire, la possibilité de la simulation ou de la dissimulation oblige à beaucoup de réserves. Nous serions heureux qu'on voulût bien nous aider à résoudre ce problème.

M. Parinaud. — Il est positif, comme vient de le dire M. Nimier, que dans l'amétropie, dans l'anisométropie spécialement, on trouve quelquefois une réduction de l'acuité visuelle qui n'est pas imputable aux vices de réfraction. Il est facile de s'en convaincre en se servant du trou sténopéique. Il y a une véritable amblyopie comparable à celle des strabiques ; cette amblyopie doit s'expliquer par un défaut de développement de l'appareil nerveux, défaut de développement qui peut exister chez des individus ne jouissant pas d'une bonne vision binoculaire dès leur enfance, par une cause quelconque.

Digitized by Google

J'ai observé dernièrement un fait instructif à cet égard. Un jeune homme présentant cette amblyopie de l'anisométropie, sans avoir jamais louché, avait dans l'œil le plus amétrope une acuité inférieure à 1/40, dont je trouvai l'explication dans l'existence d'un scotome central très caractérisé, sans lésion de la papille. L'intérêt du cas réside surtout dans cette particularité que le père et la mère du jeune homme avaient l'un et l'autre un œil beaucoup plus faible par anisométropie et amblyopie. Il semblait donc y avoir chez ce jeune homme une accumulation des influences héréditaires qui n'avait pas seulement réduit la vision centrale, mais avait abouti à la production d'un véritable scotome.

Il est encore certain que le strabisme convergent ne peut pas toujours s'expliquer par l'hypermétropie. Deux ordres de causes interviennent dans le strabisme concomitant, les unes cérébrales les autres oculaires. Dans certains cas c'est l'influence cérébrale, ou les dispositions héréditaires qui prédominent. Dans d'autres, c'est l'influence oculaire, mais les causes périphériques elles-mêmes n'agissent que par l'intermédiaire de l'innervation des convergences.

M. Nimier. — J'attendrai pour soutenir les conclusions de mon travail que la discusion qu'il soulève soit terminée. Je veux seulement dire à M. Gorecki que je suis d'accord avec lui quant à la bonne acuité visuelle possible chez les hypermétropes faibles; mais je n'ai jamais rencontré d'acuité normale chez les hypermétropes de 5 à 6 dioptries.

M. Abadie. **Pathogénie et nouveau traitement de l'ophtalmie sympathique.** — L'ophtalmie sympathique vraie, redoutable, celle qui cause encore tant de désastres irréparables, est une maladie microbienne d'origine infectieuse.

Cette notion si importante de pathogénie mise hors de doute par les travaux de Leber et de Deutschmann a singulièrement éclairé les côtés cliniques encore obscurs jusque-là de cette grave affection. Depuis qu'on observe, l'esprit guidé par cette nouvelle conception étiologique, des faits qui auparavant semblaient incompréhensibles s'expliquent facilement et, chose plus importante encore, le traitement devient plus sûr et plus efficace.

Tout d'abord il est bien plus rationnel d'admettre la transmission par continuité de tissu du nerf optique infecté au chiasma et de là au nerf optique opposé que par les nerfs ciliaires et les centres nerveux. Outre que nous ne connaissons pas encore de connexion anatomique entre les noyaux d'origine du trijumeau dans la protubérance, il eût été étonnant qu'un processus si grave qui aboutit à la désorganisation du second œil pût évoluer dans la substance

Digitized by Google

nerveuse encéphalique sans déterminer des désordres et des troubles fonctionnels en conséquence.

Voici donc en général comment les choses se passent. A la suite d'une blessure, soit que l'agent vulnérant fût lui-même infectieux, soit qu'une asepsie rigoureuse n'ait pas mis la plaie à l'abri de l'infection, les tissus au niveau du point lésé sont envahis par les microbes. Ceux-ci émanés de ce foyer pathogène pullulent, gagnent de proche en proche les parties profondes de l'œil, pénètrent dans le chiasma et finissent par atteindre le nerf optique du côté opposé. Si l'on n'y met obstacle, le second œil se désorganise à son tour d'une façon complète, irrémédiable, et la cécité est définitive.

Comme on le voit, l'enchaînement des phénomènes pathologiques s'explique aisément par les notions que nous possédons sur l'évolution des microbes et leur action désorganisatrice sur les tissus. Ces mêmes notions vont encore nous permettre d'élucider bien des points restés obscurs dans la marche et le traitement de cette singulière et redoutable affection.

Qu'avait-on proposé pour la combattre? L'énucléation. On était arrivé à cette pratique par l'empirisme ou plutôt par l'observation, mais sans se rendre compte pourquoi et comment l'ablation de l'œil malade guérissait l'œil sain.

Aujourd'hui nous nous l'expliquons très bien.

Il est clair, en effet, que si l'énucléation est pratiquée de bonne heure avant que l'infection ait gagné le nerf optique et par conséquent le chiasma; si, en d'autres termes, la section du nerf optique de l'œil blessé est faite dans du tissu sain, la propagation est évidemment empêchée et le second œil est sauvé. Aussi l'accord des cliniciens a-t-il été toujours unanime sur l'efficacité de l'énucléation faite au début, avant l'apparition des accidents sympathiques.

La question devenait par contre bien plus difficile et bien plus embarrassante quand il s'agissait d'intervenir, un œil étant blessé et une ophtalmie sympathique s'étant déclarée sur le second œil.

Ici les opinions commençaient à être divisées. Les uns recommandaient l'énucléation, les autres la proscrivaient absolument. On voit dans quel embarras se trouvaient les chirurgiens hésitants et timides. De quel côté était la vérité, c'est ce que nous allons rechercher. L'œil où se trouve la blessure est le siège du foyer pathogène. Les microbes qui ont été introduits dans la plaie contaminée d'une façon quelconque y pullulent avec une grande énergie, parce qu'ils se trouvent là en présence de tissus lésés, meurtris, dont l'énergie vitale est moindre que la leur.

Aussi c'est là d'abord qu'ils commencent leur travail de désorganisation; et quand leur nombre est devenu considérable et leur vitalité puissante, alors, mais alors seulement, ils sont en état de

Digitized by Google

s'attaquer à des tissus sains et de gagner les parties profondes en rayonnant comme d'un centre qui est la blessure elle-même.

Par conséquent, si dans ces conditions même défavorables d'une ophtalmie sympathique nettement déclarée vous énucléez le premier œil blessé, vous enlevez le foyer principal où le développement des microbes a lieu avec la plus grande intensité. C'est déjà une bonne besogne faite, mais elle est encore insuffisante, car vous laissez un second œil déjà envahi par les microbes et qu'il importe pourtant de guérir. Que faire alors et que va-t-il se passer? Plusieurs circonstances différentes peuvent se présenter; nous allons les examiner en détail.

Si l'infection microbienne de l'œil sain n'est qu'au début, les microbes peu nombreux qui l'ont envahi vont se trouver en présence de tissus sains qu'ils auront beaucoup de peine à désorganiser. Soit les phagocytes, soit les cellules normales des tissus (ce point de bactériologie est encore obscur) sont en état de les détruire, leur nombre n'étant plus renforcé par ceux qui venaient de l'ancienne blessure, et l'on voit le malade guérir. Cette guérison sera évidemment encore singulièrement favorisée si outre l'énucléation on soumet le malade à l'action microbicide des mercuriaux (frictions générales avec l'onguent napolitain).

Mais par contre si l'énucléation est pratiquée très tard quand le second œil est depuis longtemps envahi, que ses tissus profondément altérés ne sont plus en état de lutter victorieusement contre le nombre considérable de microbes qui ne cessent de les envahir : si l'on se contente en outre de ce traitement chirurgical sans y ajouter l'emploi des mercuriaux ou autres microbicides, le second œil achèvera de se désorganiser et de se perdre et l'énucléation alors n'aura été d'aucun effet.

Nous nous rendons très bien compte aussi maintenant de ce fait d'observation, à savoir que lorsqu'un œil a été atteint d'ophtalmie sympathique et que celle-ci a pu être enrayée soit par l'énucléation, soit par tout autre moyen, il y a avantage à ne pas intervenir de longtemps sur cet œil et à attendre pour cela que le processus morbide soit entièrement épuisé. En effet cet œil ayant été envahi par des microbes qui ne perdent leur virulence qu'à la longue; si, par un traumatisme intempestif et avant que cette virulence soit tout à fait épuisée, vous affaiblissez la résistance des tissus, les microbes reprennent alors leur activité nocive et leur action désorganisatrice va s'accentuant.

Les données fournies par les recherches et les expériences bactériologiques légitiment donc les conclusions suivantes, importantes pour la clinique.

D'abord la certitude que l'énucléation faite de bonne heure

Digitized by Google

avant que l'infection n'ait gagné le nerf optique préserve sûrement l'autre œil de l'ophtalmie sympathique.

Pratiquée plus tardivement, elle peut être encore utile surtout quand on la complète par un traitement général mercuriel. Dans certains cas, il est vrai, elle peut n'être d'aucune utilité réelle; mais ce qu'il y a d'évident c'est que, quoi qu'en aient dit certains auteurs, elle ne peut jamais être nuisible et aggraver le mal puisqu'elle supprime toujours le principal foyer pathogène.

Telle était en somme la question thérapeutique de l'ophtalmie sympathique avant la période bactériologique, thérapeutique un peu empirique et obscure. Aujourd'hui, mieux édifiés sur la véritable nature du mal que nous avons à combattre, nous devons et nous pouvons faire mieux.

Lorsqu'un œil est lésé par trop grièvement, si d'emblée il semble irrémédiablement perdu au point de vue fonctionnel et esthétique, la question de l'énucléation peut être posée; mais nous sommes d'avis que la plupart du temps elle pourra être évitée en procédant comme nous allons l'indiquer.

D'abord par une antisepsie rigoureuse on tâchera d'éviter l'infection; si, malgré tout, celle-ci se produit, on cautérisera la plaie, quel que soit son emplacement, avec un fin galvano-cautère en la fouillant minutieusement dans tous ses recoins, le malade étant bien entendu chloroformisé. Cela ne suffit pas toujours pour empêcher le développement de l'ophtalmie sympathique.

Quand celle-ci malgré tout se déclare, j'ai eu l'idée de chercher à l'enrayer en injectant dans l'œil destiné à être énucléé une à deux gouttes au plus d'une solution de sublimé à 1 pour 1000. Ces injections provoquent pendant quelques heures une irritation un peu vive, mais peu à peu la réaction s'apaise, tout rentre dans l'ordre et l'état des deux yeux va s'améliorant.

Le cas le plus remarquable que j'aie observé et qui a été le point de départ de ce nouveau traitement peut être résumé dans les quelques lignes suivantes. Une femme âgée de 60 ans, marchande de journaux dans un kiosque, tombe malencontreusement dans un escalier et se crève complètement l'œil gauche. Vue quelques heures après l'accident on constate une rupture énorme de la cornée et de l'équateur de l'œil; à travers cette rupture qui a près de 2 centimètres d'étendue le cristallin a été expulsé et une partie du corps ciliaire fait hernie.

La plaie est lavée avec soin avec une solution de sublimé à 1 pour 2,000 et on applique un pansement antiseptique. La malade, très besogneuse, ne pouvant interrompre ses occupations, venait se faire panser régulièrement. Tout allait pour le mieux: la hernie du corps ciliaire se réduisait tous les jours, quand trois

Digitized by Google

semaines après l'accident éclate une ophtalmie sympathique. L'évolution fut si rapide que peu de jours après ce début soudain la malade avait déjà des difficultés à se conduire. Avant de procéder à l'énucléation de l'œil gauche dont la cicatrisation était en bonne voie, je résolus, poussé par les idées théoriques que j'ai développées ci-dessus, je résolus, dis-je, de faire une autre tentative destinée à conserver l'œil qui devait être enlevé. Je cautérisai au galvano-cautère le prolapsus encore presque insignifiant du corps ciliaire et avec une seringue de Pravaz j'injectai dans l'œil blessé deux gouttes d'une solution de sublimé à 1 pour 500. La réaction fut extrêmement vive, les douleurs très violentes. Le lendemain il existait une vive rougeur péri-kératique et la face postérieure de la cornée avec la membrane de Descemet était devenue absolument opaline. Mais peu à peu les jours suivants cette réaction s'apaisa, la cornée reprit sa transparence, en même temps la vision de l'œil atteint de sympathie s'améliora rapidement. Bref, après quinze jours non seulement la vision de l'œil atteint par sympathie était redevenue à peu près normale, mais l'œil blessé lui-même destiné à être énucléé s'était amélioré au point que la malade comptait les doigts à plusieurs mètres et aurait pu y voir à se conduire. Actuellement, c'est-à-dire quatre mois après cette intervention, la guérison est complète et avec l'œil blessé muni d'un verre convexe + 15 dioptries la malade peut lire[1].

Voici une autre observation tout aussi instructive.

Un enfant de quatorze ans, à la suite d'une blessure légère sur un œil avait été atteint d'ophtalmie sympathique qui avait évolué de telle façon qu'à un moment donné la vision des deux yeux très réduite était à peu près la même de chaque côté.

Il eût été par conséquent très difficile de prendre un parti. Je me décidai alors à pratiquer une injection intra-oculaire, dans l'œil blessé, de deux gouttes d'une solution de sublimé, mais cette fois à 1 p. 1000. La réaction fut beaucoup moins vive et il survint après quelques jours une amélioration considérable de l'acuité visuelle de chaque côté.

Enfin voici un dernier cas qui offre peut-être un intérêt encore plus grand que les deux premiers. J'avais eu occasion, avant les tentatives thérapeutiques nouvelles dont je viens de parler, d'énucléer l'œil droit à un malade atteint d'ophtalmie sympathique.

Malgré l'énucléation, malgré l'emploi des frictions mercurielles à haute dose, l'ophtalmie sympathique continuait son évolution progressive sur l'œil gauche et la vue baissait toujours. Je me suis décidé alors à injecter dans cet œil, le seul qui restait, une goutte

1. Cette malade a été présentée à la Société d'ophtalmologie le 1er avril 1890.

Digitized by Google

d'une solution de sublimé à 1 p. 1000. La maladie a été enrayée.

M'appuyant sur ces faits je crois pouvoir dire que la thérapeutique de l'ophtalmie sympathique entre aujourd'hui dans une nouvelle phase.

L'énucléation qu'on pratiquait si facilement jadis devra être réservée pour les cas absolument exceptionnels où des délabrements extrêmement étendus ne permettent de conserver aucun espoir. Même dans le cas de blessures très graves, si malgré une antisepsie rigoureuse une ophtalmie sympathique éclate avant de procéder à l'énucléation, il sera préférable d'abord de fouiller avec un fin galvano-cautère toutes les anfractuosités de la plaie; secondement de faire des injections intra-oculaires de deux gouttes d'une solution de sublimé à 1 p. 1000.

On parviendra souvent par ce moyen non seulement à enrayer les accidents sympathiques, mais aussi à améliorer l'état de l'œil destiné à être sacrifié.

Enfin, quand malgré tout, soit que l'intervention ait été trop tardive, soit que l'énucléation elle-même ait été impuissante, on se trouve en présence d'un seul œil restant déjà profondément désorganisé par des accidents sympathiques, avant de faire une tentative opératoire — iridectomie ou extraction du cristallin — destinée à restituer la vision, il faudra attendre que le processus morbide ou pour mieux dire que la virulence des microbes ayant envahi cet œil soit éteinte. Ce résultat sera encore plus facilement atteint si l'on injecte dans cet œil une à deux gouttes d'une solution de sublimé à 1 p. 1000.

(*La séance est levée.*)

BIBLIOGRAPHIE

ET REVUE DES JOURNAUX

Quelques notes sur l'ophtalmologie en Turquie (Some notes on ophtalmology in Turkey), par TERNAU (*Ophtalmic Review*, mai 1889). — Les observations ont été faites dans le service du Dr Van Millingen, de Constantinople, et les remarques de l'auteur portent surtout sur les méthodes de diagnostic et de traitement des affections conjonctivales les plus communes.

La forme épidémique du *catarrhe conjonctival aigu* est très commune en Turquie, elle sévit surtout au printemps et à l'automne. Tous les membres d'une même famille peuvent être atteints successivement. Dans quelques cas la guérison s'opère sans

Digitized by Google

traitement en huit ou quinze jours. Dans la période aiguë on projette toutes les deux heures à l'aide d'une seringue une solution tiède d'acide borique à 3 p. 100. La nuit on peut se servir de cocaïne pour calmer les douleurs. L'aspect uni de la conjonctive palpébrale différencie cette affection du trachome aigu.

Le *catarrhe chronique simple* est également très fréquent. Dans le traitement on tiendra compte de l'état du canal nasal, des canalicules et des glandes de Meibonius, on corrigera de même tout vice de réfraction. Après cela, on se servira pour le traitement d'une solution de nitrate d'argent.

A ce propos, l'auteur fait observer que toutes les solutions sont projetées sur la conjonctive à l'aide d'une seringue et jamais à l'aide d'un pinceau, pour éviter toute cause d'infection ou de transmission de la maladie d'un malade à un autre.

On observe fréquemment aussi le catarrhe localisé au sillon rétrotarsal de la paupière supérieure. Il se distingue du trachome et de la conjonctivite folliculaire en ce que la surface du gonflement est ici homogène, sans la moindre aspérité. Il s'accompagne fréquemment d'excoriations de la peau à l'angle externe. Souvent il existe en même temps de la kératite chronique surtout chez les enfants strumeux qui présentent un gonflement considérable. Le traitement employé consiste à appliquer de la liqueur de sous-acétate de plomb pure sur les paupières retournées, que l'on lave immédiatement après. Pour éviter dans les cas les incrustations de plomb, on veille à ce que la solution ne vienne pas au contact de la cornée; et si celle-ci est ulcérée, on attend la cicatrisation des ulcérations avant d'employer le plomb.

La *conjonctivite folliculaire* (*trachome d'Arlt*) atteint surtout les enfants lymphatiques, pâles, mal nourris, et se différencie facilement du trachome. Le pronostic est bénin, si les conditions hygiéniques peuvent être améliorées. Le meilleur traitement, d'après le Dr Van Millingen, consiste dans l'irrigation du cul-de-sac conjonctival deux fois par jour avec une solution de perchlorure de mercure. Le sous-acétate de plomb peut encore dans certains cas améliorer l'état du malade ; mais le sulfate de cuivre doit être tout à fait proscrit.

La kératite qui accompagne souvent cette affection, sous forme de kératite vasculaire ou d'ulcères superficiels avoisinant le centre de la cornée, est vite guérie par les irrigations. Jamais dans ces cas il n'emploie l'atropine. On rencontre souvent une variété du trachome vrai, caractérisée par des granulations peu nombreuses affectant seulement la conjonctive des tarses, et présentant un caractère très aigu, s'accompagnant ou non de douleurs très vives et de pannus.

Digitized by Google

Le traitement de cette affection est le suivant : dans une première période le cul-de-sac conjonctival est lavé largement trois fois par jour avec une solution de perchlorure de mercure. Ce procédé, qui empêche l'invasion rapide de la conjonctive, doit être continué jusqu'à ce que les symptômes aigus aient cédé.

Dans une seconde période, en même temps qu'on fait des irrigations, on touche la conjonctive avec un cristal uni de sulfate de cuivre trois fois par semaine d'abord, puis tous les jours après amélioration.

Dans une troisième période, on continue l'irrigation, et s'il existe un pannus persistant ou de la tendance au retour des granulations, on revient de temps en temps au sulfate de cuivre.

Lorsque le trachome se complique d'affections aiguës de la cornée, il faut supprimer le sulfate de cuivre pendant la période aiguë de la kératite, que l'on traite par l'irrigation avec une solution de sublimé et par le galvano-cautère s'il existe des ulcères profonds en voie d'évolution. Jamais l'auteur ne pratique ni la péritomie ni l'excision des culs-de-sac.

Lorsque le trachome s'accompagne de dacryocystite chronique, il faut s'occuper d'abord des conduits lacrymaux. Les larges phlyctènes de la conjonctive, uniques ou confluentes (*ulcus elevatum*), que l'on observe souvent avec le trachome lorsqu'il existe de la rhinite chronique ou de l'ozène, sont traitées par l'irrigation de l'œil avec une solution de sublimé, ou d'eau chlorée et d'eau parties égales. En même temps on pratique l'irrigation des fosses nasales jusqu'à ce que les phlyctènes aient disparu. Le pannus avec augmentation de courbure de la cornée (*kerato-ectasia ex panno*), est traité par l'irrigation au sublimé et l'ésérine. Dans les cas extrêmes on recourt à l'iridectomie.

Le *catarrhe printanier* est très fréquent de la fin mars au commencement de juillet. Le seul traitement qui ait paru efficace dans cette affection est l'usage d'instillations de cocaïne toutes les fois que la douleur se fait sentir.

L'auteur termine en rapportant une observation d'*atrophie essentielle de la conjonctive* survenue sans cause connue chez une femme de quarante ans.

Dr Belliard.

Malformations congénitales du globe de l'œil et de ses annexes (*Congenital malformations of the eyeball and its appendages*), par Gunn, de Londres (*Ophthalmic Review*, juillet, août et septembre 1889). — Après avoir jeté un coup d'œil rapide sur le développement du globe de l'œil, l'auteur passe en revue les différentes malformations congénitales. Dans les cas d'anophtalmos unilatéral

Digitized by Google

ou bilatéral, l'autopsie a montré que le globe de l'œil manquait complètement, tandis que les annexes (paupières, sac conjonctival, muscles, appareil lacrymal) étaient toujours représentées, presque toujours normalement développées. La vésicule optique primitive n'arrivait jamais à la formation d'une vésicule optique secondaire si toutefois elle avait eu un commencement de développement. De plus, on ne trouvait pas trace des tissus de la choroïde et de la sclérotique, probablement en raison de l'absence de vésicule optique secondaire sur laquelle ils se moulent. Dans quelques cas les vésicules optiques primitives paraissent s'être développées à côté l'une de l'autre pour se rejoindre plus tard et donner comme résultat cet état connu sous le nom de *cyclopie*, caractérisé par la présence d'un seul œil au milieu du front. L'existence de deux cristallins, d'une double série de muscles et de nerfs extra-oculaires et de quatre paupières indique qu'il s'agit d'un organe double. Le fait qu'il n'existe qu'une sclérotique, une choroïde et un iris, etc., prouve que ces structures, nées du mésoblaste, sont moulées sur la vésicule optique secondaire et qu'il n'y a aucune tendance à leur formation en l'absence du centre épiblastique. Les autres tissus de l'orbite nés également du mésoblaste se forment au contraire en double, comme s'il existait deux orbites distincts et normaux. Parfois les deux yeux sont placés très près l'un de l'autre et séparés seulement par une mince cloison.

La *pluralité des yeux* ou *polyoculi* est plutôt une véritable monstruosité qu'une simple malformation, elle est due évidemment au développement d'une double vésicule cérébrale antérieure.

Dans la malformation connue sous le nom de *cryptophtalmos*, les parties profondes de l'œil sont normalement développées, tandis que les parties superficielles, paupières, conjonctives, cristallins, manquent complètement. La peau recouvre les parties profondes en passant sur la base de l'orbite.

Le *microphtalmos* peut tenir à des troubles de développement ou à des troubles pathologiques.

Les troubles de développement portent sur la vésicule optique secondaire et sur les parties environnantes. Dans ce cas la malformation est généralement bilatérale, et les os de l'orbite et des parties voisines de la face sont moins développés que de coutume. Le *microphtalmos* dû à une affection intra-utérine présente des traces d'inflammation ancienne : telles que synéchies postérieures, atrophie de la choroïde, cristallin cataracté.

Le *mégalophtalmos* ou *buphtalmos* est toujours dû à une inflammation congénitale, probablement à une forme de kérato-irido-choroïdite survenant *in utero;* il n'est jamais dû à une erreur de développement.

Digitized by Google

Le *coloboma* des paupières ou paupière fendue a reçu plusieurs explications. La dernière, qui paraît la plus raisonnable, veut que la difformité soit le résultat de la réunion imparfaite de l'extrémité supérieure de la fente oblique faciale. Cette fente existe normalement à la première période de la vie fœtale, de chaque côté du procès du fronto-nasal.

Sa persistance serait cause d'une séparation de la paupière supérieure et parfois de la paupière inférieure en deux parties. D'un autre côté, la persistance de la partie inférieure de cette fente d'un ou des deux côtés est cause d'un bec-de-lièvre simple ou double. Cela peut expliquer l'association fréquente du *coloboma* de la paupière avec le bec-de-lièvre.

Le *ptosis* congénital est généralement simple. Il est dû à l'absence ou au développement rudimentaire du releveur de la paupière supérieure. Il peut être confondu dans certains cas avec la forme paralytique ; aussi faut-il rechercher si les autres branches de la troisième paire sont normales.

L'*ectropion* congénital est très rare, il paraît s'accompagner toujours de buphtalmos ou mégalocornée.

L'*entropion* est beaucoup plus fréquent, quoique rare, et occupe seulement la paupière inférieure. Une *légère inversion* paraît être la position normale des paupières peu avant la naissance. On a dit que l'entropion guérissait tout seul, je crois que c'est là une exagération. On a dit aussi que l'entropion congénital s'accompagnait parfois de *trichiasis*, provenant d'une inflammation intra-utérine.

L'*anchyloblépharon* ou adhérence du bord libre des paupières a été expliqué par la persistance d'une condition de développement d'après laquelle, au dire de plusieurs observateurs, les paupières dans les premières périodes de la vie fœtale sont reliées par une membrane vasculaire. D'autres auteurs mettent cette affection sur le compte d'une inflammation intra-utérine occupant le bord des paupières.

Le *symblépharon* ou adhérence des paupières au globe de l'œil est excessivement rare.

Le *lagophtalmos* désigne un état dans lequel les paupières, en dehors de toute paralysie du muscle orbiculaire, recouvrent incomplètement le globe de l'œil. On ne connaît pas la cause de cette affection, heureusement fort rare, et sur laquelle le traitement a peu d'effet.

L'*epicanthus* est dû à l'existence d'un repli de la peau, lâche, en forme de croissant, situé de chaque côté du nez, cachant les caroncules et parfois le bord interne de la cornée. Si cette difformité ne disparaît pas elle-même, elle est facilement guérie par une opération.

Digitized by Google

Malformations de la cornée. — La plus curieuse de ces affections est l'opacité, qui peut aller jusqu'à recouvrir la cornée tout entière.

Ce qu'il importe de savoir c'est que le pronostic est favorable et que la cornée s'éclaircit, ce qui ne se voit peut-être dans aucun cas, excepté dans la kératite interstitielle. Ces cas ont été attribués à un arrêt de développement. Je serais tenté de les rapporter plutôt à une kératite interstitielle intra-utérine.

On peut trouver encore des staphylomes avec synéchies antérieures, suites d'affections intra-utérines. On peut observer quelquefois un véritable arc sénile.

Comme les autres tissus, la cornée peut présenter un développement variable comme étendue et comme épaisseur. On peut observer ce qu'on a appelé la *cornée globuleuse*, qui donne comme résultat une myopie cornéeune.

Dans d'autres cas le centre seul est mince et proéminent, ce qui constitue la *cornée conique*. Cet état, qui ne paraît amener des troubles de la vision que plus tard, serait congénital d'après Wilde.

Malformations de l'iris. — En première ligne nous trouvons l'*iridéræmie* ou absence totale de l'iris, qui est due manifestement à un arrêt de développement. On peut l'expliquer par un retard dans la séparation tardive du cristallin d'avec la partie de l'épiblaste cuticulaire qui forme la surface de la cornée; de telle sorte que le mésoblaste ne peut pas trouver place pour former l'iris dans sa situation normale. L'opacité cornéenne peut être expliquée de la même manière.

Tous les degrés de *coloboma* de l'iris, peuvent se présenter, depuis la simple encoche jusqu'au coloboma complet. Mais sa situation est toujours la même : en bas et légèrement en dedans. On observe plus souvent encore que le coloboma une différence de pigmentation portant sur cette partie de l'iris seulement, un *pseudo-coloboma*. Le coloboma de l'iris se complique souvent de coloboma du corps ciliaire, de la choroïde, et même de la gaine du nerf optique.

On observe encore la *persistance de la membrane pupillaire*, la *microcosie* ou myosis congénital, qui d'après l'auteur serait due à des synéchies postérieures, suite d'iritis intra-utérine.

Dans la *corectopie* le déplacement de la pupille se fait généralement en haut et en dehors. On peut l'expliquer en disant que la partie opposée de l'iris a un développement moindre, et que le muscle de la partie supérieure, plus fort, tiraille et étend cette partie plus faible.

Le terme *dyscorie* désigne des irrégularités dans la forme de la pupille. Il peut en exister plusieurs variétés, signalons la *polycorie* ou pluralité des pupilles.

Digitized by Google

L'*irido donesis* ou iris tremblotant est parfois congénital et se rencontre souvent dans les cas de buphtalmos.

Signalons que la pigmentation de l'iris peut varier sur les diverses parties de l'iris, et d'un iris à l'autre, l'iris d'un côté étant gris ou bleu par exemple, celui du côté opposé étant brun.

Chez les *albinos* l'iris est à peine coloré, par suite de l'absence de pigment dans le stroma et dans la couche postérieure. Cette absence de pigment s'observe également dans la choroïde et la rétine.

Malformations de la rétine et de la choroïde. — Le *coloboma de la choroïde* est souvent associé au coloboma de l'iris. A l'ophtalmoscope, il forme sur la partie inférieure du jour de l'œil une large tache blanchâtre souvent bordée de pigment, de forme généralement pyramidale, à sommet moins tourné vers la pupille qu'il atteint quelquefois, tandis que la base est dirigée vers l'équateur de l'œil. Le coloboma peut aller jusqu'à atteindre la gaine du nerf optique, et dans ce cas les vaisseaux centraux entrent irrégulièrement dans l'œil, quelquefois bien au-dessous de l'entrée du nerf optique. Le cristallin et le corps vitré peuvent aussi être atteints par le coloboma, qui occupe toujours la position de la fente fœtale choroïdienne.

L'auteur explique cet état de la manière suivante : le procès mésoblastique qui pénètre par la fente choroïdienne correspond par sa position à la séparation qui existe entre le procès fronto-nasal et la division supérieure du premier arc branchial. Si les parties profondes de cette brèche (fente faciale oblique) se réunissent prématurément, elles sectionneront probablement le mésoblaste dans cette situation, et il ne suffira plus à former complètement l'iris, le corps ciliaire, le corps vitré, la choroïde et la sclérotique. La tendance qu'ont les bords de la loupe optique à se réunir sera arrêtée, soit par suite du développement incomplet des parties, choroïde, sclérotique, etc., soit par suite de la pression oculaire qui devient trop forte pour des membranes mal développées. L'encoche du bord du cristallin peut être mise sur le compte du développement imparfait des procès ciliaires et du ligament suspenseur en ce point.

L'auteur signale encore des taches de pigment congénitales, qui laissent la vision normale. Il signale encore des taches brillantes, très petites, occupant surtout le voisinage de la pupille, qu'il conseille surtout de rechercher chez les personnes qui se plaignent d'asthénopie et qui ne présentent que peu ou pas de vices de réfraction, ni d'insuffisance musculaire. Il considère ces taches, qui peuvent présenter comme dimensions celles du cinquième du diamètre d'une grosse artère, comme étant souvent héréditaires.

Digitized by Google

L'*opacité des fibres nerveuses* est due à la présence de la gaine médullaire généralement absente autour du cylindre-axes. Ces fibres se présentent généralement sous la forme d'un triangle dont le sommet-mousse répond à la papille.

Vaisseaux sanguins irréguliers. On peut voir une branche des artères ciliaires postérieures venir se distribuer à la rétine : *artère cilio-rétinienne*, qui traverse la papille près de son bord.

La *papille* peut présenter des particularités congénitales nombreuses qui peuvent être prises pour des lésions pathologiques.

Malformations de l'appareil cristallinien. — Le cristallin peut ne pas occuper sa position normale. On l'a vu même dans quelques cas être plus ou moins mobile dans l'œil, et changer de place avec la position de la tête.

Les *cataractes congénitales* sont fréquentes et de formes variées, depuis l'opacité laiteuse généralisée jusqu'aux simples taches ou stries.

Les formes congénitales les plus fréquentes sont la *cataracte zonullaire ou lamellaire* et la cataracte *pyramidale*.

Les *muscles oculaires externes* peuvent dans certains cas prendre une insertion anormale sur la sclérotique et causer un strabisme congénital.

Signalons simplement, avec l'auteur, les *tumeurs congénitales* telles que *nævi*, tumeurs dermoïdes, etc.

Dr Belliard.

M. Borel présente à la Société médicale de Neuchâtel un *dermoïde congénital de la cornée*, qu'il a opéré dernièrement. La tumeur, de la grosseur d'un bouton de chemise, garnie de poils, occupait presque exactement le centre de la cornée et n'était en communication avec la conjonctive par aucune espèce de pont. Les dermoïdes oculaires décrits jusqu'ici siégeaient sur le bord scléro-cornéen.

M. Nicolas demande si un pont conjonctival, actuellement disparu, n'avait pas pu, lors de la formation de la tumeur, la relier à la conjonctive.

M. Borel répond que la tumeur était entourée de toute part par un tissu cornéen absolument sain et transparent et que les vaisseaux nourrissant le dermoïde étaient à peine visibles.

Traitement de l'iritis, par le Dr Parinaud. — L'iritis est une des affections oculaires les plus faciles à reconnaître, lorsqu'elle se présente avec l'ensemble de ses principaux symptômes qui sont l'injection périkératique, le changement de couleur de l'iris, les synéchies et l'inégalité de la pupille, les douleurs péri-orbitaires et

Digitized by Google

le trouble de la vision. On voit cependant assez souvent des malades chez lesquels l'affection a été méconnue et à qui l'on a prescrit un traitement non seulement inefficace, mais quelquefois nuisible.

Lorsque l'injection du globe prédomine, on peut croire à une conjonctivite, mais, outre que cette injection a des caractères particuliers, il n'y a pas de sécrétion muqueuse dans l'iritis, les paupières ne sont pas collées le matin. D'autre part, la conjonctivite peut bien occasionner quelques douleurs sous forme d'élancements, de picotements, mais pas de douleurs péri-orbitaires; l'acuité visuelle reste bonne, et si certains malades se plaignent de troubles de la vue, ce phénomène n'est pas constant, disparaît par une légère friction des paupières, car il est occasionné par les mucosités qui recouvrent la cornée.

Certaines kératites, au début, qui produisent l'injection périkératique, des douleurs péri-orbitaires et des troubles de la vision, peuvent être plus facilement confondues avec l'iritis, lorsque la lésion de la cornée n'est pas encore bien appréciable à l'observation directe. Mais le diagnostic devient facile avec l'éclairage oblique, c'est-à-dire en concentrant la lumière d'une lampe avec une lentille, sur les différentes parties de la cornée et sur la pupille où l'on constate, en cas d'iritis, soit des synéchies, soit des dépôts de pigment sur la capsule. La combinaison des deux ordres de lésion, sous forme de kérato-iritis, n'est d'ailleurs pas très rare.

Le glaucome aigu peut être confondu avec l'iritis par l'injection du globe, l'aspect terne de l'iris, les douleurs péri-orbitaires et le trouble de la vision. Le glaucome se distingue surtout par les prodromes : troubles visuels passagers avec sensations de cercles irisés autour des flammes qui existent dans beaucoup de cas, par la dureté de l'œil et la dilatation de la pupille. La surface de la cornée offre en outre un aspect chagriné et est parfois complètement insensible au toucher. Le champ visuel se rétrécit du côté nasal, et la cécité peut être complète en trois ou quatre jours. L'iritis peut d'aillenrs se compliquer de glaucome, et il faut toujours redouter cette complication quand il y a des synéchies totales et que la pupille ne subit aucune dilatation sous l'action de l'atropine.

L'iritis aiguë ne reconnaît guère que deux causes : la syphilis et le rhumatisme. L'existence de petits condylomes sur la surface de l'iris affirme nettement l'existence de la syphilis; mais, en dehors de ces cas, il faut renoncer à établir la distinction des deux variétés par les caractères mêmes de l'affection. C'est dans les antécédents, dans la coïncidence fréquente d'accidents secondaires qu'il faut rechercher l'origine de la maladie.

La confusion n'offre pas, d'ailleurs, de grands inconvénients

Digitized by Google

car le traitement de l'iritis syphilitique convient parfaitement à l'iritis rhumatismale, et, à moins d'indications spéciales, on peut employer le suivant dans les deux cas :

Eau distillée.....	10 grammes.
Sulfate d'atropine.....	0.05 centigrammes.

Une ou deux gouttes dans l'œil quatre fois par jour.

Calomel.....	1 gramme.
Sucre pulvérisé.....	5 grammes.

Divisez en vingt paquets. Prendre un paquet matin et soir, dans un peu d'eau, une heure avant le repas.

Avec ce traitement, les douleurs se calment généralement du troisième au cinquième jour, et vers le huitième la guérison est assurée. On y joindra utilement des frictions sur le front et la tempe avec l'onguent napolitain belladoné.

Quand l'iritis syphilitique s'accompagne de production de condylomes ou qu'elle est déjà ancienne, il vaut mieux recourir immédiatement aux frictions mercurielles ordinaires faites sur une assez grande étendue de la peau, qui remplaceront avantageusement le calomel. Il en sera ainsi dans quelques cas où l'iritis syphilitique se complique d'infiltration parenchymateuse de la cornée plus ou moins accusée, voire de kératite interstitielle typique qui existe parfaitement, quoi qu'on ait pu dire, dans la syphilis acquise. Ces kérato-iritis sont des manifestations plus tardives que l'iritis simple, elles sont aussi plus difficiles à guérir et nécessitent généralement l'emploi du traitement mixte.

L'iritis rhumatismale, quelquefois très bénigne, peut offrir au contraire une gravité exceptionnelle soit par l'intensité de l'inflammation, soit par les récidives fréquentes.

Quand les douleurs sont vives, ce qui est le cas le plus habituel dans l'iritis rhumatismale, le salicylate de soude à la dose de 3 à 4 grammes par jour est très utile. Il calme parfois les douleurs dès le deuxième jour, mais son action est incertaine, et lorsque, après quatre ou cinq jours il n'a pas produit d'effet, il faut y renoncer. Même dans les cas où le salicylate est efficace et produit une sédation rapide, son action dans l'iritis rhumatismale est, à mon avis, moins sûre que celle du mercure; elle est plus rapide, mais moins persistante. Il n'y a aucun inconvénient, d'ailleurs, à donner simultanément le salicylate et le calomel.

Quand l'affection récidive ou passe à l'état chronique avec petites poussées aiguës se produisant par les moindres causes, les bains de vapeur ou mieux les fumigations sèches sous forme de bains de caisse sont très utiles. Au lieu d'envoyer les malades

Digitized by Google

dans un établissement où ils sont exposés à se refroidir à la sortie et même à provoquer une nouvelle poussée inflammatoire sur l'œil, je leur conseille de prendre des fumigations chez eux à l'aide d'une couverture de laine et d'une forte lampe à alcool. Ces fumigations seront répétées deux fois par semaine. Les frictions au gant de crin, le massage, tout ce qui favorise les fonctions de la peau est également indiqué.

Je n'insisterai pas sur l'hygiène et l'alimentation, qui doit varier suivant les individus. Je ferai seulement remarquer que l'iritis et les affections rhumatismales de l'œil, en général, sont moins des manifestations du rhumatisme franc, du rhumatisme articulaire aigu, que du rhumatisme erratique, du rhumatisme des extrémités, qui, s'il est nosologiquement distinct de la goutte, se développe au moins sur le même terrain. Ce qui est certain, c'est que dans le traitement de ces récidives, qui se multiplient parfois d'une manière désespérante, la médication alcaline, si favorable à certains goutteux, peut rendre de grands services.

En dehors des indications spéciales à chaque forme d'iritis, il y en a quelques autres qui sont communes aux deux variétés.

Lorsque la douleur ne cède pas au traitement habituel, il ne faut pas hésiter à pratiquer quelques injections de morphine à la tempe sans se préoccuper de l'antagonisme physiologique avec l'atropine. Il y a des cas où, avec des douleurs vives, la pupille ne se dilate que très incomplètement malgré de fortes doses d'atropine; or, dès que l'on est parvenu à calmer les douleurs avec la morphine, la pupille se dilate et l'iritis entre franchement en voie de guérison. C'est la preuve que la douleur, lorsqu'elle est vive et persistante, devient une indication particulière et doit être traitée directement.

Les sangsues, appliquées au nombre de quatre ou cinq à la tempe, produisent quelquefois le même résultat; mais, dans d'autres cas, elles ont pour effet immédiat d'exagérer les douleurs sans modifier heureusement la marche de la maladie.

Les synéchies totales, qui se produisent parfois rapidement si l'on n'a pas eu soin d'utiliser l'atropine dès le début et qui interrompent la communication entre la chambre antérieure et la postérieure, doivent attirer spécialement l'attention du médecin. Les malades dans cet état sont toujours sous l'imminence d'une attaque glaucomateuse, et l'atropine, si utile pour l'iritis, devient dangereuse, car elle peut faire éclater le glaucome.

Il va sans dire qu'à la première apparition des symptômes glaucomateux il faut pratiquer une iridectomie qui, dans ce cas particulier, arrête à peu près sûrement le glaucome; mais il faut la pratiquer sans tarder, car quelques jours de compression intra-oculaire

Digitized by Google

peuvent altérer pour toujours la vision. L'irecdectomie est même indiquée avant qu'il y ait du glaucome, lorsque l'interruption entre la chambre postérieure et l'antérieure est complète, surtout si l'on constate le refoulement de l'iris en avant. Par contre, quand les synéchies sont seulement partielles, je ne suis pas partisan de l'iridectomie faite dans le but de prévenir les récidives.

Monoplégia anesthésique de la face. — M. ADAMKIEWICZ, professeur à la Faculté de médecine de Cracovie, a décrit deux cas d'une monoplégie de la sensibilité de la face, et qu'il appelle : *monoplégie anesthésique de la face* (*Prseglad Lekarski*, n° 3, 1890, Cracovie). Il insiste sur cette dénomination, qui exprime le mieux la paralysie exclusive des branches sensibles *des deux nerfs trijumeaux*. Le cas est le suivant.

Le capitaine F. Z..., âgé de cinquante et un ans, bivouaquait des mois entiers en plein air, jour et nuit, et pendant les grandes chaleurs avait pris l'habitude de mouiller son visage avec de l'eau froide. C'est à l'influence de l'eau froide qu'il attribue sa maladie; ainsi au printemps de 1888 le malade commença à éprouver au coin de l'œil gauche, un fourmillement avec de fortes démangeaisons qui envahirent successivement les deux yeux et toutes les parties de la mâchoire supérieure. La limite de cette anesthésie était le cuir chevelu, au-dessus de la moitié gauche du front, près de la limite postérieure de l'os frontal, et se prolongeait parallèlement à la limite de la chevelure. Du côté gauche du visage, l'anesthésie s'étendait de l'oreille au bord de la mâchoire inférieure. La partie anesthésiée était non seulement insensible au toucher, mais même aux courants électriques très forts. La *conjonctive des deux yeux*, ainsi que toute la partie gauche de la cavité de la bouche, du palais et de la langue étaient anesthésiées; quant à l'appareil visuel lui-même, il était dans l'état complètement normal. Quant aux branches situées plus profondément, et notamment les branches des mâchoires et du palais, la seconde branche du nerf trijumeau droit, ainsi que *les deux nerfs lacrymaux*, ils sont restés complètement sains.

La nature du processus morbide est, selon M. Adamkiewicz, purement inflammatoire (*la Médecine moderne*, du professeur Germain Sée, 27 mars 1890).

Digitized by Google

INDEX BIBLIOGRAPHIQUE

CHAUVEL. — Déchirure de la choroïde, choroïde musculaire (*le Mercredi médical*, n° 1, le 19 mars 1890).

COPPEZ. — Clinique ophtalmologique de l'hôpital Saint-Jean. Compte rendu annuel pour 1889 (*la Clinique, organe des hôpitaux de Bruxelles*, n° 12, 20 mars).

WALDHAUER. — Fremdekörper in der Orbita (*Deutsch. Zeitschr. für Chirurgie*, Bd XXIX, 2, 3).

DUJARDIN. — Perte successive des deux yeux, à la suite d'embolie des artères centrales de la rétine (*Journal des sciences méd. de Lille*).

BERNHARDT. — Zur Lehre von den nuclearen Augenmaskellähmungen und den recidevirenden Oculamosorum und Facialislähmungen (*Berliner klin. Wochenschrift*, p. 41).

LEPLAT. — Des blessures de l'œil (*Gaz. méd. de Liège*, n° II, p. 13).

SZADEK. — Ueber Behandlung der Syphilis mit intra muskulären Injectionen von Quecksilbersalicylate (*Wiener klin. Wochenschr.*, 27 mars 1890).

Le Gérant : FÉLIX ALCAN.

3964. — MOTTEROZ. — Imprimeries réunies, B, rue Mignon, 2.

Digitized by Google

INTERVENTION CHIRURGICALE

DANS LES CYCLITES CIRCONSCRITES

SUIVIES DE STAPHYLOME[1]

PAR

Le Docteur GALEZOWSKI

Permettez-moi aujourd'hui d'attirer votre attention sur quelques altérations particulières du cercle ciliaire ainsi que sur leur traitement chirurgical. Je veux vous parler justement des différentes variétés de cyclites, dont les unes se traduisent par un épanchement séreux sous-rétinien, avec un décollement de la rétine consécutif, et dont les autres provoquent des infiltrations séreuses des tissus internes des yeux, augmentation de la tension intra-oculaire avec excavation glaucomateuse de la papille et une distention progressive de la sclérotique dans un endroit quelconque de la coque oculaire et aboutissant finalement à un staphylome plus ou moins étendu de la sclérotique et de la choroïde avec leurs conséquences ultérieures.

Les cyclites plus ou moins étendues du globe oculaire amènent des désordres très graves et très variés dans le fond de l'œil : tantôt ce sont des choroïdites exsudatives plastiques ou séreuses; tantôt ce sont des cataractes choroïdiennes avec des atrophies choroïdiennes plus ou moins étendues dans le fond de l'œil; dans d'autres cas ces altérations amènent des désordres très variés du fond de l'œil, sans ou avec un décollement de la rétine avec atrophie ou excavation de la papille, etc.

Quel est le processus morbide qui se passe dans ces cas, où tant de désordres peuvent être observés soit à l'œil nu, soit à l'ophtalmoscope; d'où vient qu'une cyclite amène un décollement de la rétine avec ou sans atrophie choroïdienne?

1. Communication faite à la Société française d'ophtalmologie.

Digitized by Google

Ce sont des questions d'étiologie mal étudiées jusqu'à présent, et encore très mal décrites.

La distension du globe qui se produit dans un certain nombre de ces altérations entraîne, selon Leber, une déchirure de la rétine. D'après le professeur Poncet (1874), il y a des sécrétions en avant de la tunique fibreuse choroïdienne, du cercle ciliaire, macération de la couche épithéliale et sécrétion de liquide sous-choroïdien.

De nombreuses recherches anatomiques, de même que mes propres investigations ophtalmoscopiques et anatomo-pathologiques, ont démontré un fait non douteux, que dans les décollements de la rétine, en général, le cercle ciliaire est malade, qu'il y a là une sorte de cyclite, soit séreuse, soit plastique, et que sous l'influence de ces différentes altérations il se produit généralement presque dans tous les cas, des altérations plus ou moins graves du côté de la choroïde et plus particulièrement vers la région ciliaire.

Nous avons donc le droit d'appeler cette affection du nom de cyclite séreuse ou mixte, circonscrite et limitée à un point quelconque du cercle ciliaire, et donnant lieu forcément à un *décollement* de la partie correspondante de la rétine.

Avec le progrès du mal, la choroïde s'altère de plus en plus, le liquide sécrété augmente en quantité, et, à la longue, la choroïde elle-même s'atrophie par places dans le cercle ciliaire, la sclérotique se bouffit et se distend dans la partie correspondante.

Avec le développement progressif de la maladie, nous voyons deux sortes d'altérations qui se produisent dans ces yeux : il se forme parfois une iritis, une cataracte, une irido-choroïdite, avec un décollement plus on moins étendu de la rétine; dansd'autres cas les choses ne se passent pas ainsi, il y a là des altérations successives dans les différentes parties de la coque oculaire, qui obligent le chirurgien à recourir à une opération.

Ces interventions sont des plus variées, selon la période et le degré d'altération des membranes internes des yeux.

On pratique une extraction de la cataracte avec une

Digitized by Google

iridectomie, on cherche à faire adhérer la rétine par l'application des sutures en catgut, comme je le fais bien souvent. Dans d'autres cas on voit aussi se produire une distension d'une partie du cercle ciliaire, pouvant entraîner un staphylome du cercle ciliaire plus ou moins volumineux avec toutes ses conséquences.

Il faut réagir contre ces accidents, et plus particulièrement contre les progrès de la cyclite qui accompagne et qui est, on peut le dire, la cause principale de la maladie. Le but que nous devons chercher à atteindre, soit par des moyens chirurgicaux, soit par les moyens thérapeutiques, c'est de conserver le globe de l'œil, condamné autrement à disparaître et à être enlevé.

Mes recherches récentes m'ont démontré qu'on peut attaquer directement les parties du cercle ciliaire qui sont soit primitivement, soit ultérieurement atteintes, non seulement dans les parties vasculaires de l'œil, dans le cercle ciliaire, mais aussi dans les parties environnantes et surtout dans la sclérotique.

Les cyclites séreuses, lorsqu'elles surviennent dans une coque oculaire peu résistante, peuvent entraîner des altérations d'une autre nature. Le globe de l'œil devient de plus en plus dur ; par places, la sclérotique subit une distension plus grande qui cède à la pression intra-oculaire pour y former un staphylome scléro-choroïdien.

Cette dernière altération peut entraîner une perte complète de la vue par excavation papillaire et un développement progressif tellement considérable du staphylome scléro-choroïdien, qu'on se trouve en présence de la question de savoir s'il faut énucléer l'œil, et à quel moment.

Jusqu'à présent, ces cas étaient considérés incurables et on proposait habituellement l'énucléation. Mon but, en communiquant ce travail, est de vous montrer, messieurs, qu'on peut sauver l'organe en enlevant le staphylome sous forme d'un lambeau semi-elliptique d'avant en arrière, selon le procédé que je veux vous indiquer, et en réunissant par plusieurs sutures la plaie béante du globe oculaire.

Digitized by Google

Certainement l'opération paraît très hasardeuse, elle n'a jamais été pratiquée jusqu'à présent. Je l'ai faite déjà deux fois : la première fois dans un œil où la cornée et l'iris présentaient des adhérences partielles, tandis que la tumeur scléroticale était un peu éloignée du cercle ciliaire.

Dans le second cas, tout récent, que j'ai eu l'honneur de présenter ici même à quelques-uns d'entre vous, le staphylome scléro-choroïdien du cercle ciliaire était très volumineux, au point d'empêcher la fermeture des paupières (voy. fig. 1); l'iris et la cornée étaient complètement sains, la pupille complètement libre.

Mon opération a été exécutée avec la plus grande régularité, le 19 août dernier, dans la maison de santé de la rue Oudinot; aujourd'hui la plaie est en pleine voie de cicatrisation, le malade ne souffre plus; il porte encore le bandeau, mais la pupille ni la cornée n'ont pas subi la moindre altération, bien que j'aie enlevé un large lambeau de la sclérotique.

Voici cette observation :

M. L..., sujet russe, habitant Pétersbourg, âgé de vingt ans, vint me consulter vers le 15 avril dernier, se plaignant de la perte de la vue de l'œil droit; malgré les nombreuses opérations qu'on lui a pratiquées : extraction de la cataracte, la vue s'est perdue. Mais ce qui le tourmentait plus particulièrement, c'est que depuis quelque temps il s'est formé à la partie inférieure de cet œil une tumeur qui augmente de plus en plus de volume. Ce développement de la tumeur prenait successivement une telle extension, que les paupières ne pouvaient plus se fermer par-dessus, l'œil restait toujours entr'ouvert, et gênait considérablement les mouvements du globe.

Tous les traitements qu'on lui a appliqués depuis deux ans sont restés sans résultats. A Pétersbourg, à Berlin, on lui proposa l'énucléation.

Il vint me consulter, et voici ce que j'ai constaté chez lui. Les paupières étaient saines, mais l'inférieure était fortement rejetée en avant par une tumeur très saillante, formant presque deux grosseurs scléroticales staphylomateuses se confondant l'une avec l'autre et ne formant qu'une seule tumeur très

Digitized by Google

volumineuse, comme on peut en juger par la fig. 1 ci-jointe. Le reste du globe de l'œil était sain, tous les mouvements normaux. La cornée complètement transparente et l'iris conservé, avec la pupille libre.

L'examen ophtalmoscopique n'a permis de constater que la pupille était complètement transparente et que le nerf optique présentait une excavation glaucomateuse avec atrophie de la papille consécutive. La vision est perdue, comme dit

FIG. 1.

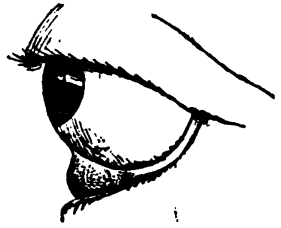

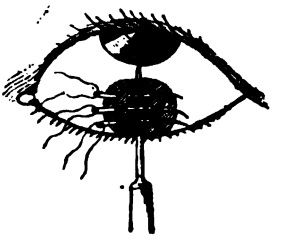

FIG. 2.

le malade, depuis deux ans. Il déclare qu'on lui a fait une extraction de la cataracte, dont il était atteint de cet œil il y a sept ans. Dans les différentes parties du fond de l'œil on aperçoit des atrophies choroïdiennes, qui sont surtout développées au voisinage de la tumeur. Dans le voisinage de cette région on trouve des plis horizontaux un peu obliques de la rétine, s'étendant surtout vers le segment postérieur du globe, et qui présentent tous les caractères d'un décollement rétinien aujourd'hui recollé et cicatrisé !

Après avoir constaté l'état sain de tout le globe oculaire, et de toute la sclérotique, sauf la tumeur staphylomateuse scléro-

Digitized by Google

choroïdienne du cercle ciliaire, j'ai proposé au malade de lui enlever la tumeur en conservant le reste du globe oculaire, ainsi que la cornée et l'iris. Le malade y consentit, et je lui ai pratiqué cette opération le 19 avril dernier avec le concours de mes aides, MM. les docteurs Wuillomenet et Ratould. Voici quel a été mon procédé opératoire : après avoir écarté les paupières à l'aide d'un blépharostat et endormi le malade, j'ai traversé la tumeur de droite à gauche par trois grosses aiguilles courbes dont je me sers pour mes opérations du décollement de la rétine : l'une près de la cornée, l'autre à quelques millimètres en arrière et la troisième encore plus en arrière, comme l'indique la fig. 2 ci-jointe. Ceci fait, j'ai saisi le centre de la tumeur avec une pince à fixer et j'ai passé le couteau de Graefe de haut en bas dans le point indiqué sur le dessin; j'ai incisé la tumeur d'avant en arrière, puis à l'aide d'une paire de ciseaux j'ai enlevé toute la tumeur qui était tenue avec mes pinces à fixer. Sans perdre de temps, j'ai tiré les aiguilles et j'ai fait passer les fils de catgut, à l'aide desquels j'ai rapproché les deux bords de la plaie, puis je les ai suturés. Il s'est écoulé pas mal du corps vitré, mais après avoir appliqué une de mes plaques de gélatine sur la plaie, j'ai fermé les paupières et j'ai appliqué un pansement compressif sur les deux yeux, bien entendu légèrement compressif sur l'œil opéré. Au bout de six jours j'ai enlevé la bande de l'œil sain, l'œil opéré reste encore comprimé, mais le malade ne souffre nullement, les mouvements du globe s'exécutent régulièrement. La pupille et la cornée restèrent transparentes, de sorte que quinze jours après, lorsque la plaie scléroticale était cicatrisée, nous avions pu donner à l'œil toutes les apparences de l'œil sain. Il n'y a que la partie inférieure de l'iris qui se trouve entraînée un peu en bas. Le malade ne souffre point; la plaie se trouve en voie de cicatrisation, et la densité de l'œil est normale et peu différente de l'œil sain. On peut le considérer dès aujourd'hui comme un œil sauvé, et par l'éclairage ophtalmoscopique on peut constater présentement une moitié du fond de l'œil clair, tandis que la partie inférieure contient une certaine quan-

Digitized by Google

tité d'épanchement de sang et de flocons. L'œil n'est point douloureux au toucher.

L'intérêt principal de cette opération réside pour moi dans ce fait, que j'ai pu enlever un large lambeau semi-elliptique de la paroi scléroticale avec la couche vasculaire sous-jacente en conservant au globe oculaire sa forme et sa vitalité.

L'heureuse issue de ce mode opératoire m'a suggéré l'idée d'employer un moyen analogue dans certaines variétés de staphylomes scléro-cornéens sans ou avec un décollement de la rétine, et je ferai bientôt connaître le résultat définitif de cette nouvelle expérience.

Dr Galezowski.

DES

TROUBLES OCULAIRES DANS LE TABES DORSAL

ET LA THÉORIE DU TABES

PAR

Le Dr E. BERGER.

(*Suite*)

Parmi les symptômes subjectifs dont se plaignaient les malades au début du tabes, j'ai rencontré deux fois l'érythropsie.

Quant aux altérations du nerf optique observées dans l'examen ophtalmoscopique, il est bon de noter qu'elles ne correspondent pas toujours à des troubles oculaires; ces derniers peuvent avoir lieu longtemps avant les altérations du fond de l'œil. Parmi les cas où j'ai rencontré les troubles oculaires, j'en ai vu où l'examen ophtalmoscopique ne m'avait nullement révélé l'atrophie du nerf optique. Je citerai enfin des observations analogues faites par M. Leber.

Sur 7 cas j'ai observé :

Digitized by Google

a. Force visuelle normale, perception des couleurs au centre normale, rétrécissement du champ visuel, 3 cas.

b. Diminution de la force visuelle, perception centrale des couleurs normale, rétrécissement du champ visuel, 3 cas.

c. Force visuelle, perception des couleurs et champ visuel normaux, rétrécissement des limites des couleurs, 1 cas.

d. Diminution de la force visuelle, achromatopsie pour le rouge et le vert, rétrécissement du champ visuel, 1 cas.

Dans les autres cas, l'atrophie du nerf optique était reconnaissable à l'examen du fond de l'œil. J'ai trouvé, dans un cas, que la force visuelle centrale était normale pendant que le champ visuel était rétréci.

Au point de vue du diagnostic différentiel, l'examen de l'œil par l'appareil de M. Chibret a une grande valeur. Quant à cet examen, je renvoie le lecteur à la communication que j'ai faite dans les *Archives de Knapp et Schweigger*.

Les divers auteurs ne sont pas d'accord sur les limites du champ visuel dans le tabes dorsal; von Graefe a trouvé dans la plupart des cas un rétrécissement nasal; M. Schweigger, un rétrécissement temporal; et M. Leber, un rétrécissement concentrique. M. Galezowski dit que surtout chez les tabétiques syphilitiques il se trouve un rétrécissement périphérique au début de l'atrophie.

Chez les tabétiques que j'ai observés, 33 yeux avaient une telle force visuelle, qu'il m'a été possible de faire l'examen du champ visuel. J'ai trouvé :

	Yeux.	
Un rétrécissement concentrique	dans 5	
— — en dedans	— 5	7
— — en dedans et en haut	— 2	
— — en haut	— 1	
— — en dehors	— 8	14
— — en dehors et en haut	— 3	
— — en dehors et en bas	— 2	
Le champ visuel est rétréci dans deux directions en haut et en dehors et en bas et en dedans; il en résultait une tente oblique du champ visuel	— 3	
Scotome central	— 2	
Hémiopie	— 2	

Digitized by Google

Il résulte de ce tableau que le rétrécissement temporal du champ visuel est le plus fréquent, mais il ne se trouve même pas dans la moitié des cas; par conséquent, il n'existe pas de champ visuel caractéristique pour l'atrophie du nerf optique dans le tabes dorsal.

La présence de l'*hémiopie* dans le tabes dorsal est très exceptionnelle, j'en connais seulement 2 cas observés par M. Gowers. La plupart des auteurs nient qu'il se trouve un scotome central dans le tabes, j'en ai observé cependant 2 cas, dont un n'était certainement pas atteint d'une amblyopie toxique. Ces deux cas sont empruntés à la clinique de M. le Dr Meyer.

Or, de ce qu'on trouve tant de variations du champ visuel dans le tabes dorsal, faut-il conclure que les fibres nerveuses du nerf optique avaient été affectées *différemment* dans les divers cas? Eh bien, non; toutes les fois qu'on a examiné le nerf optique au point de vue anatomique, et où l'atrophie commençait à se manifester, on a vu la partie périphérique du nerf optique altérée, tandis que la partie axiale était normale.

Cherchons maintenant si ces altérations anatomiques suffisent à expliquer les troubles oculaires, et surtout les diverses formes du champ visuel.

Il faut d'abord distinguer deux sortes de troubles fonctionnels dans le nerf optique : 1° ceux qui sont causés par une interruption dans le trajet des fibres nerveuses; 2° ceux qui sont la conséquence des troubles nutritifs (vasculaires) dans le nerf même ou dans ses ramifications rétiniennes.

Nous exposons ci-dessous, d'après les recherches de MM. Samelsohn, Vossius et Bunge le schéma des fibres nerveuses du nerf optique se distribuant dans la rétine.

Nous savons que les fibres situées dans la partie temporale du nerf optique se terminent dans la macula, et dans la partie de la rétine située entre le nerf optique et la macula. Les fibres entourant immédiatement les vaisseaux centraux se distribuent à la périphérie de la rétine; les fibres entourant les fibres axiales fournissent la partie équatoriale de la rétine;

Digitized by Google

les fibres du nerf optique situées à sa périphérie aboutissent à la partie postérieure de la rétine.

Si la distribution des fibres dans la rétine n'était pas celle que nous venons d'indiquer, il faudrait admettre qu'il y a eu des entre-croisements de fibres dans le nerf optique ou dans la rétine. En réalité, il n'existe aucun entre-croisement, mais les fibres des diverses parties de la rétine se superposent dans leur parcours.

Comme il n'y a pas entre-croisement des fibres dans la rétine, on est obligé d'admettre que certains secteurs du nerf

Fig. 2.

optique fournissent une certaine quantité de secteurs de la rétine.

Recherchons maintenant si les rétrécissements du champ visuel, dans le tabes, peuvent être expliqués par une interruption dans le trajet des fibres.

Nous supposons le cas très fréquent d'un rétrécissement périphérique du champ visuel avec des défectuosités en secteurs qui se dirigent vers la papille du nerf optique.

Le rétrécissement périphérique correspond à un trouble fonctionnel des fibres axiales (fig. 2 *a*), les rétrécissements en forme de secteurs correspondent aux parties (*s*) indiquées dans le dessin ci-dessus.

Personne n'a constaté, ni à l'examen ophtalmoscopique

Digitized by Google

ni à l'examen micrographique, de pareilles altérations dans le nerf optique.

D'après M. Leber, l'atrophie du nerf optique commence dans les fibres périphériques (dans une coupe transversale; il faudrait donc admettre que les parties postérieures de la rétine sont les premières à perdre leur fonction. Par conséquent, le champ visuel caractéristique du tabes est l'agran-

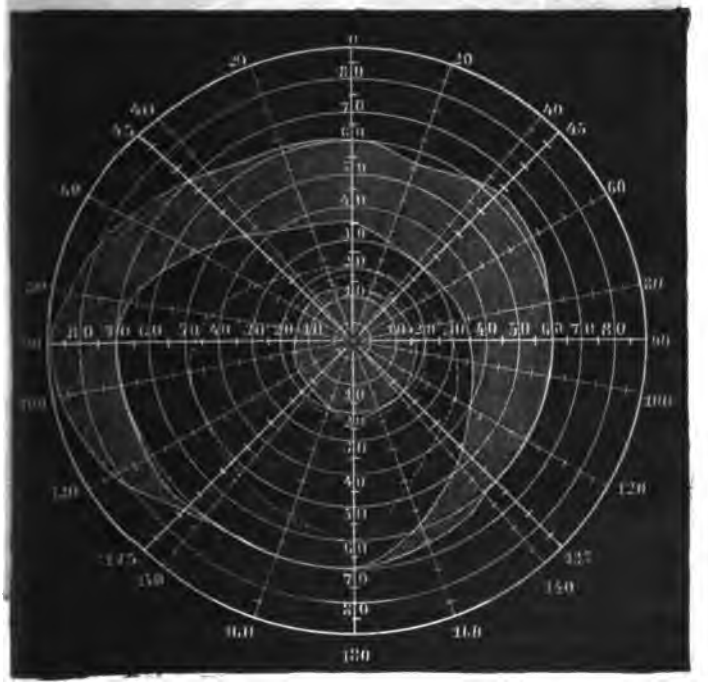

Fig. 3.

Scotome central dans un cas de tabes dorsal (champ visuel gauche).

dissement du *punctum cœcum*, la macula étant comprise dans un scotome.

Je n'ai eu l'occasion qu'une seule fois d'observer un tel cas. Le champ visuel est dessiné dans les figures 3 et 4. C'est le même cas dont j'ai parlé, en disant qu'il était possible de suspecter une complication avec une amblyopie toxique.

Digitized by Google

Certains auteurs supposent que les troubles oculaires dans le tabes sont la conséquence d'une lésion centrale; cette hypothèse est réfutée aussi bien par la forme du rétrécissement du champ visuel que par la preuve anatomique que l'atrophie du nerf optique n'est pas une atrophie secondaire

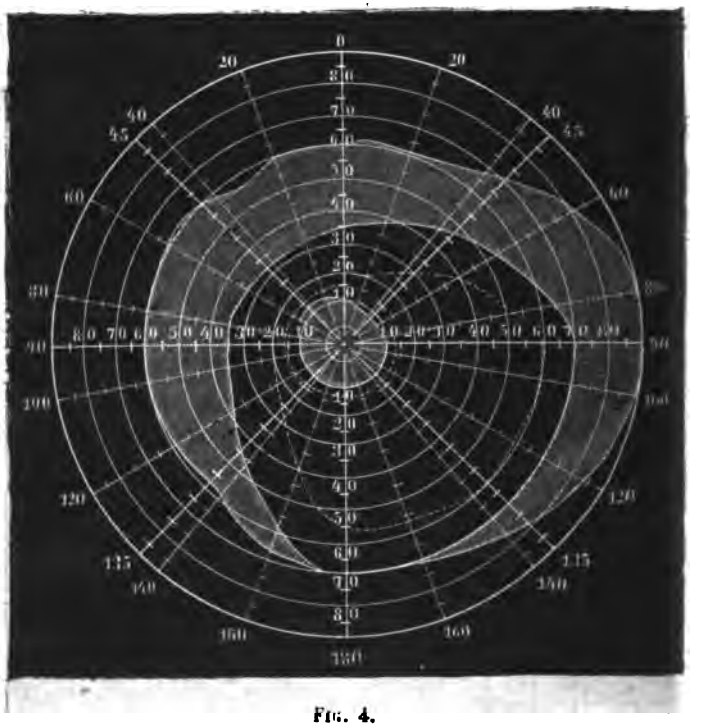

Fig. 4.

Scotome central dans un cas de tabes dorsal (cham. visuel droit).

descendante, mais au contraire qu'elle commence dans la partie rétrobulbaire du nerf optique.

On est donc obligé d'admettre que ce sont des troubles vasculaires qui occasionnent les troubles fonctionnels de la rétine; cette hypothèse est d'ailleurs confirmée par un grand nombre de faits. Vraisemblablement, certaines parties des vaisseaux rétiniens se sont rétrécies dans la région périphérique de la rétine. J'ai constaté dans une autre communica-

Digitized by Google

tion[1] que le resserrement, même peu considérable, des vaisseaux pouvait éteindre subitement la fonction de la rétine. Mais il n'est pas encore possible de faire par un simple examen ophtalmoscopique le diagnostic d'un resserrement de vaisseaux à la périphérie de la rétine.

L'existence des troubles vaso-moteurs d'origine centrale dans le tabes est démontrée par la symétrie fréquente du champ visuel des deux yeux.

Il faut constater aussi que les limites des couleurs aboutissent subitement dans les interruptions en secteur du champ visuel. Les limites des couleurs sont interrompues par des échancrures angulaires du champ visuel. On trouve le même phénomène dans l'embolie des artères périphériques de la rétine. Par conséquent, ces interruptions angulaires sont vraisemblablement la conséquence d'une altération dans la nutrition d'une partie de la rétine.

C'est une question du plus haut intérêt que celle qui se pose devant nous, à savoir si un certain rétrécissement du champ visuel a pour cause des troubles vasculaires, ou bien s'il est le résultat d'une interruption dans le trajet des fibres nerveuses; la solution de ce problème trancherait la question si controversée de la théorie de l'achromatopsie.

Si la théorie d'Helmholtz est juste, il faut que les zones achromatiques de la rétine correspondent aux zones dans lesquelles les fibres du nerf optique se distribuent: au contraire, si c'est la théorie d'Hering qui est la vraie, il faudrait admettre que ces zones achromatiques sont identiques avec les régions nutritives.

Quant aux altérations constatables à l'examen ophtalmoscopique, la plupart des auteurs, entre autres Leber, nient que l'atrophie soit précédée par une coloration rouge de la papille du nerf optique. Je n'ai eu qu'une seule fois l'occasion d'examiner un malade une quinzaine de jours après la manifestation des premiers symptômes subjectifs de l'atrophie (éclairs, brouillard). La papille du nerf optique était d'une

1. Berger und Tyrman, *Krankheiten der Keilbeinhöhle und des Siebbein labyrinthes*, Wiesbaden, 1886, p. 90.

Digitized by Google

couleur rouge homogène. Les parois vasculaires étaient reconnaissables par le contraste de couleur formé par des raies blanches bordant les filets sanguins. Les limites de la papille étaient distinctes, les vaisseaux centraux étaient normaux.

Au début de l'atrophie du nerf optique, la partie nasale de la papille, légèrement colorée en rouge à l'état normal, présente une coloration grisâtre, semblable à celle de la partie temporale; on aperçoit très distinctement la lame criblée et les petites taches lenticulaires gris foncé qui correspondent aux fibres myélines.

C'est en effet l'atrophie des fibres nerveuses, situées en avant de la lame criblée, que l'on constate à l'examen ophtalmoscopique.

De même, l'excavation du nerf optique n'est pas produite par le refoulement de la lame criblée (au contraire cette dernière devient plus résistante), mais elle n'est qu'apparente, et résulte de l'atrophie des fibres du nerf optique. Je me suis efforcé de montrer ailleurs qu'il est impossible de déterminer par l'examen ophtalmoscopique la véritable profondeur de l'excavation du nerf optique[1].

Dans cette période le nerf optique présente dans la plupart des cas une coloration bleu grisâtre; mais je n'ai jamais vu la coloration d'un bleu brillant ou verdâtre.

Plus le tissu conjonctif de la lame criblée devient serré, plus la substance moelleuse disparaît; ou, si cette dernière substance n'accompagne les fibres du nerf optique que jusqu'en arrière de la lame criblée, cette lame devenue plus compacte empêche d'observer les taches lancéolaires situées dans l'enchevêtrement fibreux. C'est la période où le nerf optique apparaît nacré (Charcot).

Quant aux vaisseaux centraux, ils subissent un certain nombre d'altérations : 1° d'abord les artères et veines sont normales; 2° ensuite les artères sont rétrécies et les veines normales; 3° les artères sont rétrécies et les veines élargies; 4° les artères et les veines sont ratatinées.

1. Berger, *Anatomie normale et pathologie de l'œil*. Paris, Doin, 1889.

Digitized by Google

Ces altérations vasculaires ont été peu remarquées ; quelques auteurs leur attribuent pour cause l'obstacle mécanique que forme la lame criblée, qui empêche l'entrée du sang dans les artères et le refoule dans les veines. Pour ma part, je l'attribue à des altérations se produisant dans les parois vasculaires, puisque le diamètre des vaisseaux est changé avant que la lame criblée s'épaississe.

Muscles de l'œil. — Je me bornerai dans ce chapitre à traiter les paralysies des muscles extérieurs de l'œil. Pour plus amples renseignements (nystagmus et ataxie des muscles de l'œil), je renvoie le lecteur à ma communication faite dans les *Archives de Knapp et Schweigger*.

J'ai observé des paralysies musculaires dans 38 p. 100 des malades (Erb, 27 p. 100; Moeli, 39.6 p. 100).

M. Gowers a constaté que, parmi ses malades, les 4/5 avaient été atteints de paralysie de muscles oculaires dans la période préataxique; ce même auteur insiste sur la prédisposition des tabétiques syphilitiques à être atteints de paralysie des muscles de l'œil.

Dans les cas que j'ai eu l'occasion d'observer, les paralysies des muscles extrinsèques de l'œil se sont produites :

	Non syphilitiques.	Syphilitiques.	Total.
Dans la période préataxique.	16 fois passagères.	11 fois passagères.	27
	2 — stables.	5 — stables.	7
	3 — récidivantes.	2 — récidivantes.	5
Dans la période ataxique...	1 — —	1 — —	2
	» — —	1 — stable.	1
Dans la période paralytique.	1 — —	1 — —	1
Sans qu'il fût possible de préciser dans quelle période les paralysies se produisent.....	8 — —	5 — —	13
	31	26	56

Par conséquent, la plupart des paralysies musculaires extérieures s'étaient produites dans la période pré ataxique (36 cas, 83 p. 100). Je ne me suis pas aperçu de la prédisposition des tabétiques syphilitiques à la paralysie musculaire de

Digitized by Google

l'œil dont parle M. Gowers. Mais *les tabétiques syphilitiques ont incontestablement une tendance plus prononcée à être atteints de paralysies stables* (6 cas) *des muscles de l'œil que les non syphilitiques.*

J'ai recherché la durée moyenne des paralysies musculaires de l'œil, et j'ai trouvé les chiffres suivants :

Chez les tabétiques non syphilitiques.....	2 mois
Chez les tabétiques syphilitiques.....	6 mois 1/2.

En moyenne, les paralysies musculaires de l'œil ont donc une durée plus longue chez les syphilitiques que chez les non syphilitiques. Quant à la durée des paralysies passagères des muscles de l'œil, elle variait de quelques heures à deux années.

Dans 24 cas, les paralysies musculaires étaient unilatérales; dans les autres cas (44 p. 100), les symptômes de paralysies musculaires s'étendaient aux deux yeux.

Dans 28 yeux examinés, la paralysie n'affectait qu'un seul muscle de l'œil, c'était chez 18 non syphilitiques et chez 10 syphilitiques. *Par conséquent les tabétiques syphilitiques sont plus exposés aux paralysies multiples des muscles de l'œil que les non syphilitiques.*

Les divers auteurs ne sont pas d'accord sur les prédispositions qu'a chaque muscle en particulier à être frappé de paralysie.

M. Erb prétend que la troisième paire est le plus fréquemment paralysée; M. Charcot est d'accord avec M. Erb; M. Woinow a observé que le droit externe est plus fréquemment atteint de paralysie que les autres muscles de l'œil, et que ce muscle est plus exposé à la paralysie du côté gauche que du côté droit.

En comptant les nerfs qui aboutissent aux muscles de l'œil, je trouve que c'est la troisième paire qui est paralysée le plus souvent (dans 24 yeux). Mais quant aux muscles de l'œil, c'est le droit externe qui est de beaucoup le plus fréquemment atteint (22 fois, dans 12 cas à gauche et dans 10 cas à droite).

Digitized by Google

M. Althaus a observé aussi que la paralysie du droit externe se rencontrait plus fréquemment du côté gauche que du côté droit. Mais je n'ai jamais vu les efforts du droit interne et de l'oblique inférieur produire des vomissements comme le prétend M. Althaus.

Parmi les muscles animés par la troisième paire, le releveur de la paupière supérieure était celui qui avait été le plus souvent atteint (dans 14 yeux).

Le muscle droit interne était paralysé dans 13 yeux. Cette assertion est en contradiction avec les résultats d'un certain nombre d'auteurs, M. de Watteville et M. Landolt, qui ont constaté que le droit interne est le plus fréquemment atteint de paralysie, surtout au début du tabes dorsal; von Graefe avait déjà remarqué que chez les tabétiques la tendance à la fusion était affaiblie, et il recherchait la cause de ce phénomène dans une altération centrale.

Le droit supérieur était paralysé dans 12 yeux, le droit inférieur dans 9, de même que l'oblique inférieur.

J'ai rencontré la paralysie du muscle oblique supérieur dans 8 yeux (dans 2 yeux ce muscle seul était paralysé).

Le muscle oblique supérieur, à l'inverse de ce qui arrive au droit externe, est le plus fréquemment paralysé du côté droit (dans 6 yeux au côté droit, dans 2 yeux au côté gauche).

Dans un seul cas tous les muscles innervés par la troisième paire étaient paralysés; c'était chez un tabétique syphilitique. Du côté gauche la paralysie avait atteint toutes les branches de la troisième paire, et, du côté droit, tous les muscles de l'œil, excepté le droit externe. Dans tous les autres cas, la paralysie de la troisième paire était incomplète; dans un seul cas, ce nerf était paralysé dans toutes ses branches, sauf dans celle du releveur de la paupière supérieure.

Dans un grand nombre de cas, les paralysies des muscles de l'œil suivaient le schéma des paralysies nucléaires indiqué par MM. Kahler et Pick. Mais l'autopsie de M. Déjerine a prouvé que ce n'est pas toujours à une lésion nucléaire qu'il faut attribuer les altérations dans le tabes dorsal. Nous som-

Digitized by Google

mes cependant à même de l'affirmer, nous sommes d'accord sur ce point avec les recherches de M. Gowers et M. Pierret, que les paralysies musculaires dans le tabes dorsal sont d'origine nucléaire et que le processus inflammatoire s'était propagé du centre aux nerfs périphériques, par une névrite descendante, pendant que le processus s'était terminé au centre.

Le fait même que quelques cas ne sont pas conformes au schéma de MM. Kahler et Pick ne doit pas être considéré comme étant en contradiction avec une altération nucléaire. L'épendymite chronique qui se développe dans le plancher du 4e ventricule et dans l'aqueduc de Sylvius est incontestablement un processus *in continuo*, mais il ne s'ensuit pas que les ravages qu'elle entraîne dans les noyaux sous-jacents se propagent dans toutes les directions à la même profondeur.

Symptômes des autres nerfs cérébraux. — Je n'ai pas été à même de faire des expériences sur l'appareil olfactif sur mes malades. Quelques autres auteurs ont observé chez les tabétiques l'anosmie, d'autres (Erb) l'hyperosmie.

Dans ces derniers temps, on a vu quelle importance l'anesthésie de quelques branches du trijumau pouvait avoir pour le diagnostic du tabes dorsal. M. Charcot a observé l'anesthésie du pharynx, M. Galezowski des anesthésies péri-orbitaires.

J'ai rencontré chez une malade syphilitique, comme un des premiers symptômes du tabes l'anesthésie à gauche de toutes les branches du trijumeau. L'acuité visuelle était 1/2, le fond de l'œil normal; rétrécissement du champ visuel et des couleurs.

M. Althaus a décrit un cas semblable où l'atrophie du nerf optique avait commencé par une hémianesthésie du trijumeau.

Dans un autre cas que j'eus l'occasion d'observer et où il s'agissait d'un tabétique syphilitique, c'était la troisième branche du trijumeau qui se trouvait paralysée dans la période préataxique.

Les *hyperesthésies* du trijumeau se rencontrent plus fré-

Digitized by Google

quemment chez les tabétiques que les *anesthésies* qui se répandent sur plusieurs branches. Chez un homme âgé de trente-neuf ans, le nerf ophtalmique de Willis et le nerf sous-orbitaire étaient douloureux à la pression. On observait très fréquemment des céphalalgies occipitales dans la période préataxique. Dans un autre cas, j'ai constaté la présence d'une névralgie de la première branche, dans un troisième la névralgie de la troisième branche du trijumeau. Ces deux malades avaient été examinés dans la période préataxique du tabes dorsal.

Il n'y a pas de neuro-pathologistes qui nient la paralysie du nerf facial dans le tabes dorsal, mais les auteurs ne sont pas d'accord sur l'étiologie de cette affection du nerf facial. Ils ne savent point si ces paralysies sont accidentelles ou si elles sont la conséquence du tabes.

M. Michel, de Würsbourg, a évidemment tort de conclure de la paralysie faciale à l'impossibilité d'une affection spinale.

M. Erb dit que le nerf facial est très rarement affecté dans le tabes dorsal et surtout dans ses branches qui servent à la mimique.

J'ai observé dans 6 cas de tabes que la paralysie s'était répandue sur toutes les branches du nerf facial. Dans un seul cas la paralysie s'était répandue sur toutes les branches du nerf facial. Dans 5 cas le côté droit, dans 1 cas le côté gauche étaient affectés ; 4 des malades étaient syphilitiques, 2 non syphilitiques. Quant à la période à laquelle se produisit la paralysie du nerf facial, dans 4 cas c'était la période paralytique, dans 1 cas les périodes préataxique et ataxique. Nous avons dit plus haut que la fermeture de la fente palpébrale est très souvent aggravée.

Depuis qu'une autopsie faite par M. Khaler a montré que le noyau du nef facial peut être affecté dans le tabes dorsal, il est impossible de nier la relation directe de la paralysie du nerf facial avec le tabes dorsal.

Un certain nombre d'auteurs ont observé des spasmes cloniques dans les muscles de la face, chez quelques tabétiques.

Digitized by Google

Il m'est arrivé d'observer le clignotement de l'œil dans quelques cas.

J'ai observé dans 2 cas des troubles de l'appareil auditif, qu'il était impossible d'expliquer par les obstacles siégeant dans l'appareil de la transmission du son.

On sait que le nerf vestibulaire est plus fréquemment atteint dans le tabes que le nerf cochléaire. MM. Walton et Marie ont constaté 17 cas de surdité sur 80 tabétiques examinés à la Salpêtrière.

Dans 5 cas j'ai observé des symptômes du côté du nerf pneumogastrique (palpitations du cœur, gastralgies).

La paralysie du nerf spinal s'est rencontrée dans un seul cas, chez une femme âgée de quarante-huit ans. La tête était tournée à droite ; le nerf spinal gauche était donc paralysé.

Je n'ai pas eu l'occasion d'observer la paralysie du nerf glossopharyngien ou du nerf grand hypoglosse chez mes malades.

Dans un cas la parole était difficile, mais il se trouvait d'autres symptômes qui dénotaient le commencement de la paralysie progressive. Dans un cas la parole était nasillante.

Dans 2 cas le malade était atteint du diabète sucré (des hommes) ; l'un de ces malades était dans la période préataxique, l'autre (3 p. 100 de sucre dans les urines) dans la période ataxique du tabes dorsal.

C'est à cette dernière grande période que M. Althaus a rencontré le plus fréquemment le diabète sucré. Dans un certain nombre de cas, les malades se plaignent de polyurie.

Résumé. — Nous avons montré qu'un grand nombre des phénomènes se produisant dans le tabes peuvent être expliqués par une lésion des noyaux de la fosse losangique et de l'aqueduc de Sylvius.

La difficulté que l'on éprouve à fermer la fente palpébrale réside vraisemblablement dans une altération de la partie supérieure du noyau du nerf facial, lequel nerf facial est intimement relié au noyau de la troisième paire (Mendel). La myose est un phénomène paralytique produit par la paralysie des vaso-constricteurs de l'iris, régularisés par l'action

Digitized by Google

de la moelle épinière. Le symptôme d'Argyll Robertson est la conséquence de la lésion des fibres nerveuses situées dans la paroi du 3e ventricule.

La diminution de la pression intra-oculaire, que l'on rencontre dans 1/3 des tabétiques, est vraisemblablement produite par la diminution de la pression pariétale dans les vaisseaux. Cette dernière diminution peut avoir pour cause la lésion de la moelle allongée.

Le larmoiement des tabétiques est une névrose des nerfs vaso-moteurs. Ce phénomène est analogue à l'hyperhydrose dont les tabétiques sont affectés.

Le grand sympathique, dont la section exécutée chez les animaux produit la myose, le ptosis et la diminution de la pression intra-oculaire, n'est pas la cause, mais la voie par laquelle certains symptômes oculaires se propagent du centre nerveux de l'œil.

(*A suivre.*) Dr BERGER.

SOCIÉTÉ FRANÇAISE D'OPHTALMOLOGIE

Huitième session tenue à Paris du 5 au 8 mai 1890[1]

M. PANAS, président de la Société, souhaite la bienvenue aux membres du Congrès et rappelle la perte sensible que l'ophtalmologie vient de faire en la personne de M. Otto Becker. Il remet ensuite la présidence du jour à l'un des membres étrangers, M. Nordenson.

Séance du 5 *mai* 1890.

PRÉSIDENCE DE M. NORDENSON.

M. VENNEMAN (de Louvain). **Traitement de la fistule lacrymale par les cautérisations à l'acide lactique.** — Je désire attirer l'attention de mes collègues sur le traitement de la fistule lacrymale par la cautérisation à l'acide lactique. Celui-ci limite son action aux tissus caducs; il détruit les bourgeons charnus, sti-

1. *Semaine médicale.*

Digitized by Google

mule la vitalité de la muqueuse lacrymale et facilite singulièrement la cicatrisation de l'orifice fistuleux. Le traitement est peu douloureux et consiste simplement en l'introduction journalière, dans la plaie, d'une mèche de gaze à l'acide lactique et en l'application d'un pansement antiseptique. Après quelques applications seulement, une croûte se forme au niveau de l'orifice fistuleux, et la guérison s'obtient dans un laps de temps qui varie d'une à cinq semaines.

M. Grandclément (de Lyon). — Il est un point assez important, je crois, que M. Venneman a oublié de traiter, je veux parler du procédé qu'il emploie pour faire pénétrer ses mèches dans le sac lacrymal. Afin de ne pas m'égarer dans le tissu cellulaire sous-cutané, j'ai l'habitude de fendre tout d'abord le point lacrymal supérieur, d'introduire ensuite une sonde de Bowmann, qui me sert de guide pour localiser l'action des agents modificateurs que j'emploie.

M. Venneman. — J'avoue que je n'ai jamais rencontré de sérieuses difficultés pour l'introduction de mes mèches, mais dans les cas difficiles la méthode de M. Grandclément me semble judicieuse.

M. Gillet de Grandmont (de Paris). **Valeur de l'élongation des points lacrymaux.** — Si je me propose de tracer une nouvelle ligne de conduite dans le traitement des larmoiements, c'est assurément que la méthode usitée de nos jours, à savoir l'incision des points et des canalicules lacrymaux, suivie de la canalisation, ne m'a point paru satisfaisante. Ce que je préfère aujourd'hui, c'est la dilatation pure et simple des points et des canalicules lacrymaux, au moyen d'un stylet conique et de sondes appropriées, lorsque l'orifice inférieur du canal nasal ne se trouve point oblitéré par le gonflement de la muqueuse du cornet inférieur. Au reste, voici la conduite que je tiens dans les différents cas qui peuvent se présenter : ai-je reconnu un rétrécissement des canalicules, je le combats par le passage méthodique de sondes. Suis-je en présence d'une suppuration du sac, je laisse de côté les sondes pour me servir exclusivement des irrigations antiseptiques. Enfin, dans le cas d'occlusion de l'orifice inférieur du canal nasal par la muqueuse hypérémiée du cornet inférieur, je rétablis le cours des larmes en traitant cette région par le galvanocautère et en retranchant dans certains cas une petite portion du cornet inférieur.

M. Armaignac (de Bordeaux). — Je suis de l'avis de M. Gillet de Grandmont; il faut mutiler le moins possible l'appareil lacrymal.

M. Galezowski (de Paris). — Je continue à appliquer à mes

Digitized by Google

malades le traitement classique de Bowmann, et je m'en trouve très bien. Je crois utile toutefois de faire remarquer que dans l'immense majorité des cas, le rétrécissement, lorsqu'il existe, siège à l'embouchure du canalicule dans le sac lacrymal, et que c'est sur cette région que doivent porter tous les efforts du praticien.

M. Suarez de Mendoza. — Il arrive pour l'incision des points lacrymaux, de même que pour toute intervention thérapeutique ou chirurgicale, qu'elle est utile quand elle est indiquée, mais inutile et même nuisible dans le cas contraire.

Lorsque le larmoiement est produit par une sténose catarrhale ou organique du canal nasal ou des canalicules lacrymaux, il n'est pas douteux que l'incision est inutile. Il suffit alors, pour livrer passage aux sondes de Bowmann, de dilater légèrement le point lacrymal avec la sonde conique.

Mais il y a des cas de larmoiement légers et cependant très gênants à cause de l'asthénopie qu'ils produisent, et dont la seule cause est la déviation du point lacrymal. Dans ce cas le débridement de ce point est le seul moyen d'obtenir la guérison. Ce débridement doit être fait avec modération : il suffit d'une petite incision d'un millimètre et demi à deux millimètres au plus. J'ai pu guérir, par cette petite intervention, bien des malades qui avaient subi ailleurs des sondages aussi répétés qu'inutiles.

Quant au larmoiement dépendant d'un rétrécissement du sac, j'ai pris l'habitude d'essayer toujours l'effet de sondes élastiques en baleine, avant d'employer la sonde métallique de Bowmann, dont l'action est toujours un peu brutale.

Souvent, dans des cas récents, j'ai obtenu la guérison sans que le malade perdît une seule goutte de sang par le nez, contrairement à ce qui arrive d'ordinaire, lorsqu'on emploie exclusivement la sonde de Bowmann.

M. Terson (de Toulouse). — J'ai employé toutes les méthodes en usage contre le larmoiement, et j'avoue franchement que j'ai guéri très peu de malades. Je serais enchanté qu'on m'indiquât quelque chose de mieux que la dilatation, l'ouverture, la canalisation des points et des canaux lacrymaux. Quant aux antiseptiques que j'ai employés en injections, le sublimé m'a paru irritant, l'acide borique insuffisant et le sulfate de zinc très incertain.

M. Vacher (d'Orléans). — Je suis absolument convaincu qu'il ne faut pas détruire les œuvres si parfaites de la nature et que la dilatation est infiniment préférable à l'incision des points et canalicules lacrymaux. Je rappelle aussi que, lorsqu'on veut pratiquer le sondage, il faut préalablement donner aux cathéters une courbure conforme à celle que présentent les voies lacrymales.

Digitized by Google

M. Abadie (de Paris). — J'ai guéri plus d'un malade au moyen de la méthode de Bowman, aussi ne suis-je point tenté de l'abandonner. En présence d'un échec, je me comporte différemment suivant l'intensité du larmoiement. Lorsque ce dernier est peu gênant, le mieux est de ne pas s'en occuper; dans le cas contraire, je suis partisan de l'ablation de la glande lacrymale. A mon avis, le meilleur liquide antiseptique à injecter dans les voies lacrymales est l'huile de vaseline iodoformée.

M. Martin (de Bordeaux). — Avant de recourir à l'ablation de la glande lacrymale, il me semble qu'on peut, sans inconvénient, avoir recours à quelques séances d'électrolyse.

M. Grandclément. **Paralysie essentielle et temporaire de la convergence chez les adolescents.** — Je viens vous faire part de trois cas de paralysies essentielles et temporaires de la convergence que j'ai observées chez des adolescents. Je tiens à vous faire remarquer que l'affection revêt d'abord les caractères d'une simple insuffisance des droits internes, puis progresse jusqu'à l'impuissance absolue de ces muscles pour la convergence seulement, attendu que l'adduction reste toujours intacte. Cette paralysie n'est du reste que temporaire et disparaît avec l'âge.

M. Parinaud (de Paris). — Je ne crois plus aujourd'hui à l'insuffisance des muscles droits internes, et je suis persuadé que tous les troubles rapportés à cette affection doivent être mis sur le compte de l'insuffisance de l'innervation de la convergence. Ce qui le prouve, c'est que les malades atteints de cette prétendue asthénopie musculaire peuvent porter leurs yeux en adduction forcée, alors qu'ils présentent tous les symptômes d'une insuffisance fonctionnelle.

M. de Wecker (de Paris). — L'existence de l'insuffisance des droits internes ne saurait être mise en doute. Pour la démontrer, il suffit de voir ce qui se passe pour les myopes dont l'axe antéro-postérieur s'est beaucoup accru.

M. Landolt (de Paris). — Je ne mets pas en doute l'existence de la paralysie essentielle de la convergence; mais, ce qui est certain, c'est qu'elle se distingue très nettement de l'insuffisance musculaire. Dans celle-ci, le champ de fixation est toujours limité; dans celle-là, le champ de fixation est absolument libre.

M. Parinaud. — Lorsqu'il y a allongement du globe, comme chez les myopes, la cause de l'insuffisance de convergence réside dans le globe et non dans le muscle. Dans le strabisme divergent, au contraire, l'étendue des mouvements est normale; mais ce qui fait défaut, c'est l'innervation de la convergence.

M. Meyer (de Paris). — Je ne conçois pas que l'on puisse

Digitized by Google

mettre en doute l'existence de l'insuffisance des muscles droits internes, et quant à l'excès momentané de convergence que M. Parinaud a rencontré chez ses malades, il ne prouve pas du tout la non-existence d'une insuffisance musculaire, pour la raison bien simple que ce surcroît d'activité fonctionnelle n'est que passager et ne saurait être soutenu.

M. Coppez (de Bruxelles), *rapporteur*. **De l'intervention chirurgicale dans les blessures de l'œil avec pénétration de corps étrangers.** — Je passe sous silence l'historique de la question; je ne fais que rappeler la fréquence des traumatismes oculaires, pour arriver à la partie vraiment intéressante du sujet, aux diagnostic, pronostic et traitement.

Pour le diagnostic, on tiendra compte des renseignements fournis par le malade au moment de l'accident; il sera bon de s'enquérir du corps vulnérant, de sa nature, de son volume, de sa composition chimique, de son état de propreté ou asepsie, dans quelle direction il a frappé l'œil et avec quelle violence.

Si la plaie est petite, linéaire, à bords bien nets et produite par un fragment de métal, on pourra être sûr que le corps étranger est dans l'œil.

A l'éclairage oblique, on pourra apercevoir les traces de son passage dans la cornée, la sclérotique, l'iris et même le cristallin.

Si le corps étranger est dans les milieux transparents, le miroir ophtalmoscopique rendra de grands services. S'ils sont troubles, on soupçonnera sa présence par la disproportion entre les traces de la blessure et les accidents inflammatoires. Le sondage de la plaie peut donner de précieux renseignements, on l'emploiera si la vision est perdue et si la cicatrisation n'est pas faite. On pourra aussi utiliser les aiguilles aimantées, les boussoles et les galvanomètres ainsi que le conseillent Thomson et Wideman.

Comme Mac Hardi, j'ai observé que l'application d'un électro-aimant provoque des douleurs quand on fait passer un courant si l'œil renferme un corps magnétique non enkysté.

Les corps étrangers logés dans la chambre antérieure de l'iris peuvent s'y enkyster et la vision rester normale. Si, par leur nature chimique ou la nature des germes septiques, ils déterminent des accidents inflammatoires, il faut alors avoir recours à l'énucléation.

En présence d'un malade ayant subi un traumatisme sur un œil avec pénétration d'un corps étranger, l'indication est formelle : il faut tâcher de le débarrasser le plus tôt possible, soit à l'aide de l'électro-aimant de Hirschberg, si le corps est métallique et libre d'adhérences, soit à l'aide de curettes ou de pinces, après avoir

Digitized by Google

agrandi la plaie, si cela est nécessaire. Souvent aussi on devra faire l'excision de la portion iridienne où se trouve logé le corps étranger.

Si le corps étranger est enkysté dans la chambre antérieure, on devra attendre pour intervenir.

Les corps métalliques peuvent pénétrer dans le cristallin, soit directement, soit par la sclérotique. S'ils sont en fer, ils donnent au cristallin une couleur de rouille qui met sur la voie du diagnostic. La cataracte qui se forme peut rester incomplète.

Si la plaie faite à la cristalloïde ne s'est pas refermée, il en résulte un gonflement des masses corticales qui peut développer des accidents glaucomateux pour lesquels une iridectomie est nécessaire.

Si l'on peut voir le malade aussitôt après l'accident, tous les efforts doivent tendre à attirer le corps étranger dans la chambre antérieure. Dans le cas contraire, surtout si le cristallin est opaque, il est préférable de faire l'extraction.

Dans plus des deux tiers des cas observés, le corps vulnérant s'était fixé dans l'humeur vitrée, la région ciliaire, deux fois entre la rétine et la choroïde et une fois dans le nerf optique et sa gaine. Suivant son volume, le lieu de pénétration, son degré de propreté, sa composition chimique, son siège, il détermine des désordres variables en intensité et en gravité.

Dans la plupart des cas, si le corps étranger est dans le vitreum, le diagnostic se fait avec l'optalmoscope. Si les milieux sont troubles, on tiendra compte de l'intensité des phénomènes inflammatoires.

Avant de poser la question du pronostic, il faut savoir s'il a pénétré vierge de tout germe, et quelle est sa composition chimique.

En matière de traitement, le premier soin doit être de soustraire l'œil blessé aux agents infectieux de l'extérieur par une antisepsie rigoureuse.

Si la plaie scléroticale est très étendue, on devra faire la suture.

Si le corps étranger a pénétré par la région ciliaire et si l'œil est menacé de panophtalmie, il faut recourir immédiatement à l'énucléation : si le traumatisme est modéré et si les milieux ont conservé leur transparence, on peut, par une incision scléroticale, saisir et amener au dehors le corps étranger.

Si les milieux sont troubles et le cristallin opaque, il vaut mieux s'abstenir, car les manœuvres incertaines non seulement sont inutiles à l'œil traumatisé, mais peuvent devenir désastreuses pour l'œil sain. La meilleure opération, dans ce cas, est l'énucléation.

Digitized by Google

Si le corps étranger est enkysté et provoque peu de réaction, le mieux est d'attendre.

Pour les partisans acharnés de l'électro-aimant, on devrait intervenir quand même, quel que soit le siège du corps étranger. Mais étant donné que les plaies de la sclérotique sont toujours dangereuses et que le plus souvent le corps étranger se trouve solidement enkysté, je ne sais s'il ne serait pas préférable de temporiser.

M. de Wecker. — L'énucléation n'est justifiée que dans le cas d'ophtalmie migratrice. Dans l'irritation sympathique, je préfère les ponctions équatoriales.

M. Abadie. — Je suis d'avis d'intervenir vite et toujours lorsqu'un œil traumatisé est le siège d'un corps étranger. Avec l'antisepsie, les recherches opératoires sont à peu près inoffensives pour l'œil, alors que le séjour dans celui-ci d'un grain de plomb ou de cuivre peut amener rapidement la perte de l'organe.

M. Parinaud. — J'interviens systématiquement, même sur un œil enflammé, lorsque le corps étranger siège dans la chambre antérieure ou dans l'iris. Si, au contraire, il se trouve derrière l'iris, je suis partisan de la temporisation.

M. Galezowki. — Tant que les phénomènes réactionnels sont peu intenses, je m'abstiens de toute intervention chirurgicale. Dans le cas contraire, je ne crains pas de faire une incision à la sclérotique et d'aller à la recherche du corps du délit.

M. Teillais (de Nantes). — J'ai entendu dire, il y a un instant par M. Parinaud et par M. Abadie, que les corps étrangers s'enkystaient rarement, j'ai cependant observé un cas où pareil phénomène s'est produit pendant vingt-huit ans.

M. Gillet de Grandmont. — Les phénomènes observés à la suite de la pénétration d'un corps étranger dans l'œil tiennent à la plus ou moins grande asepsie de ce dernier.

M. Vacher. — J'ai constaté des cas où l'introduction dans l'œil de corps étrangers très volumineux, tels que la broche d'une cartouche, avait été tolérée pendant un an.

M. Martin. — Je condamne l'emploi de la cocaïne pour la recherche des corps étrangers dans l'œil, qui, pour la circonstance, doit avoir perdu toute contracture ; je crois qu'il est indispensable d'employer le chloroforme.

M. Motais (d'Angers). — Il faut tenir grand compte de la nature du corps étranger et de son état de propreté. Quant à l'intervention, je ne la crois de rigueur que lorsque l'œil devient le siège d'une tourmente.

M. Suarez de Mendoza. — La question de l'intervention ou de la non-intervention dans les cas de corps étrangers de l'œil est si

Digitized by Google

grave et si intéressante, que je vois avec peine que, malgré le remarquable rapport de M. le Dr Coppez et la présente discussion, ce point ne sera pas grandement élucidé. Car chacun de nous, pour ou contre l'intervention, peut sûrement citer quelques cas à l'appui de son opinion.

J'ai observé, il y a deux ans, un cas de blessure de la région ciliaire avec pénétration de corps étranger. La réaction était forte, la *vision nulle* pour l'œil blessé ; l'autre présentait des symptômes d'irritation sympathique. Je conseillai fortement l'énucléation, elle ne fut pas acceptée. Je temporisai : le corps étranger s'enkysta et le malade guérit.

Il y a six mois, je viens de soigner un cas moins grave. Le corps étranger était logé dans le cristallin. La réaction fut à peine sensible. Je temporisai pendant six semaines. Alors des symptômes d'iritis sympathique apparurent, et je dus énucléer. Heureusement l'opération fut faite encore à temps, puisque le malade guérit.

Je crois donc qu'il serait utile, pour élucider la question, d'en remettre l'étude à l'année prochaine, en nous engageant tous à envoyer à M. le rapporteur les observations bien détaillées faites par chacun de nous. Le rapporteur pourra encore demander des observations aux oculistes d'Europe et du monde entier possédant un grand matériel clinique. Lorsqu'on possédera deux ou trois mille cas bien détaillés, on pourra tirer alors quelques conclusions générales qui pourront nous servir de guide dans les cas bien tranchés, et nous aider à mieux saisir l'indication dans les cas douteux où notre sagacité est souvent mise à une si rude épreuve.

M. Coppez. — Ce n'est pas par le corps étranger que l'œil est le plus souvent infecté, mais par la blessure elle-même. Je ne crois pas non plus le sublimé capable d'enrayer l'ophtalmie sympathique.

M. de Wecker. **Du spasme palpébral et de son traitement.** — Je me suis demandé si nous ne pourrions pas tirer parti, pour la thérapeutique des affections nerveuses qui intéressent notre spécialité, des méthodes mises en usage par les neurologistes. J'ai expérimenté le miroir du docteur Luys sur un jeune homme atteint du spasme palpébral et d'hémichorée et j'ai eu la satisfaction de constater la guérison après la huitième séance.

M. Gillet de Grandmont. — A mon avis, la cure obtenue par M. de Wecker est due non à l'action du miroir, mais à l'influence de la volonté de l'opérateur. C'est là encore un exemple de fascination et de suggestion.

M. Guende. — A propos des avantages que pourrait retirer la thérapeutique oculaire de l'emploi de l'hypnotisme et de la sugges-

Digitized by Google

tion, je vous demande la permission de faire connaître un cas de guérison remarquable de blépharospasme obtenue par les moyens précités. Je ne vous donnerai qu'un court aperçu de l'observation, qui doit faire l'objet d'une communication de mon maître M. Despagnet, actuellement absent, à la Société d'ophtalmologie de Paris. Il s'agit d'une jeune hystérique atteinte d'un blépharospasme de l'œil gauche, survenu à la suite d'une émotion violente. Lorsque la malade s'est présentée pour la première fois à la Clinique, l'affection remontait à deux ans et avait résisté à tous les traitements; elle persistait malgré plusieurs sections nerveuses.

Il n'existait aucune lésion de l'œil ni du voisinage dans le domaine du trijumeau. Dès la première séance de suggestion, faite en juin 1889, la guérison était presque complète; elle est devenue définitive après quelques séances; j'ai revu la malade, il y a quelques jours à peine : elle a conservé les bénéfices de la médication suggestive.

Enfin les avantages thérapeutiques dont parle M. de Wecker dans sa communication ont été entrevus depuis longtemps déjà par M. Fontan, de Toulon. Il existe de cet auteur un ouvrage, daté de 1887, dans lequel il est fait mention de guérisons nombreuses de contractures musculaires, ainsi que d'un cas d'achromatopsie chez une hystérique, traitées avec le même succès par les procédés hypnotiques.

M. Kalt (de Paris). — J'ai pratiqué sur une jeune hystérique atteinte de blépharospasme double le débridement des commissures externes des paupières et cette tentative opératoire fut suivie d'une amélioration. A la première récidive, je fis l'élongation des nerfs sus-orbitaires; même amélioration et même récidive. D'où je conclus que tout est bon pour faire disparaître le blépharospasme, mais que cette disparition n'est que temporaire.

La séance est levée.

Séance du 6 *mai* 1890.

Présidence de M. Terson.

M. Vacher. **Des principaux antiseptiques employés en chirurgie oculaire et de leur action comparative.** — Bien que l'eau distillée bouillante soit suffisante pour la plupart des opérations qu'on ne doit pratiquer que sur un terrain aseptique, je crois qu'un antiseptique très puissant est encore préférable. Ce sont encore les solutions de sublimé et celles d'iodure double de mercure et de sodium qui m'ont donné les meilleurs résultats.

J'expérimente, en ce moment, les solutions de salicylate de

Digitized by Google

mercure, mais le nombre de mes observations ne me permet pas encore de tirer des conclusions.

Beaucoup de chirurgiens possèdent, à l'heure actuelle, une étuve à air sec; je crois que l'action de faire bouillir les instruments et de les passer ensuite à l'alcool les rend suffisamment aseptiques.

M. Motais. — Les étuves sèches ont été employées en chirurgie générale, mais elles sont négligées en chirurgie spéciale. La désinfection des instruments peut se faire à la température de 140° sans subir d'altération.

M. Bettremieux. — J'emploie un crayon de sublimé inclus dans le beurre de cacao; ce moyen m'a paru supérieur à l'emploi des solutions.

M. Dufour (de Lausanne). — Chez un malade de Horner, j'ai vu se développer une kératite infectieuse à la suite d'une opération de ptérygion; la cornée portait un petit ulcère qui avait passé inaperçu.

M. Abadie. — Les solutions s'altèrent aisément, aussi je préfère la stérilisation à haute température.

M. Grandclément. — Neisser, qui a découvert le gonocoque, s'est aperçu que ce microbe n'est pas détruit par les solutions de sublimé, mais s'y dévoloppe admirablement.

E. Bettremieux. **Considérations sur le traitement de l'ulcère de la cornée à hypopion.** — Malgré le traitement classique, l'antisepsie externe de la conjonctive et des voies lacrymales jointe à l'évacuation du pus par l'opération de Sœmisch, il est fréquent de voir la suppuration se propager à tout l'organe. Dans ces cas, l'iridectomie donne de très bons résultats; elle assure l'évacuation parfaite du pus renfermé dans la chambre antérieure et permet d'obtenir une brèche optique qu'il faudrait créer dans la suite.

M. Dufour. — On sait depuis fort longtemps que l'iridectomie peut remplacer fort avantageusement l'opération de Sœmisch.

M. de Lapersonne (de Lille). **La mydriase dite essentielle.** — L'étude attentive de certains cas de mydriase qui tiennent à une irritation sympathique permet de songer à une action suspensive, à l'inhibition du sphyncter irien par les fibres gassériennes du grand sympathique.

Il n'est pas nécessaire, pour cela, de faire intervenir un muscle dilatateur dont l'existence anatomique est problématique, ce qui physiologiquement vient à l'appui de la thèse de Franck sur les mouvements de la pupille.

M. Meyer. — Dans la paralysie complète de la 3e paire, comment expliquer que la mydriase augmente encore par l'action de l'atro-

Digitized by Google

pine, puisque, étant donnée la force suspensive de l'inhibition, il ne peut y avoir effet sur le grand sympathique?

M. DE LAPERSONNE. — En clinique, les paralysies complètes de la 3e paire sont très rares.

M. PANAS. — J'ai pratiqué un certain nombre de sections intracraniennes de la 3e paire, et quand on obtient dans ces cas une dilatation avec l'atropine c'est au moyen d'une surparalysie.

M. DE WECKER. — Il faut savoir qu'il y a des cas de paralysie complète de la 3e paire où la pupille reste intacte.

M. TERSON. **Présentation d'une malade opérée depuis sept mois d'une tuberculose de l'iris.** — Cette malade présentait une petite tumeur de couleur jaunâtre dans la région scléro-cornéenne de la chambre antérieure, avec injection prononcée de la partie correspondante de la sclérotique. Le diagnostic de tuberculose de l'iris s'imposait. J'ai fait l'ablation du tubercule et de la partie attenante de l'iris. Aujourd'hui l'œil a repris son aspect ophtalmoscopique normal. L'acuité visuelle, de 1/10 qu'elle était est remontée à 1/2. La nature des tubercules a été reconnue par des inoculations et des examens histologiques. L'excision des tubercules de l'iris, lorsqu'elle peut être pratiquée en temps opportun, sera préférée à l'énucléation.

M. DE WECKER. — M. Terson a enlevé toute la partie affectée; je n'ai pu, dans un cas, chez un malade procéder de même, et n'ai fait qu'une résection partielle. Mon malade n'en est pas moins guéri.

M. COPPEZ. — J'ai vu des malades porteurs de tuberculose oculaire guérir sous l'influence d'un traitement général seul.

M. GALEZOWSKI. — Un traitement général joint à des paracenthèses répétées de la chambre antérieure m'ont permis de guérir en quelques mois un enfant porteur de tuberculose irienne. Je ne suis pas partisan de l'excision de l'iris.

M. PARINAUD. — Si l'on doit intervenir chirurgicalement dans les tubercules de l'iris, il importe de pouvoir faire un diagnostic certain, et je ne puis mieux faire que de rappeler les observations que j'ai communiquées à la Société de chirurgie.

M. TEILLAIS. **Deux cas d'ophtalmie sympathique.** — Je crois que des corps étrangers peuvent rester inoffensifs pendant de longues années dans la région ciliaire. L'ophtalmie sympathique peut fort bien se développer sous l'influence d'une contusion légère, alors qu'on ne peut invoquer la présence d'aucun agent infectieux. Il convient donc de conserver un nom à l'ophtalmie sympathique d'origine ciliaire, dont la marche, du reste, diffère de l'ophtalmie infectieuse.

Digitized by Google

M. Abadie. — On aurait tort de ne pas admettre une forme ciliaire d'ophtalmie sympathique dite irritable. C'est précisément elle qui est justiciable de l'énucléation.

M. Boucheron (de Paris). — J'ai constaté l'existence d'une névrite des nerfs ciliaires, caractérisée par une transformation spéciale des tubes nerveux, ce qui démontre l'utilité de la section des nerfs ciliaires.

De la cataracte secondaire au point de vue opératoire. — M. Dufour lit un rapport dont les conclusions sont les suivantes :

1° L'opération de la cataracte secondaire n'est justifiée que si elle est garantie absolument contre des conséquences fâcheuses;

2° Dans l'état actuel de la science, elle peut être pratiquée dans des conditions telles que toute chance d'infection est écartée. Toutefois, on prendra garde aux causes possibles d'infections internes;

3° Elle n'est indiquée que lorsque la vision est inférieure à 20/50, et s'il y a dans la pupille une pellicule susceptible d'expliquer cette diminution de vision;

4° Il faut conseiller de retarder au moins à six ou sept semaines après l'extraction le moment d'opérer la cataracte secondaire;

5° Celle-ci sera écartée par l'aiguille à arrêt si la pellicule est simple, par le couteau de Graefe s'il y a des adhérences iritiques; enfin par la pince-ciseau de Wecker pour la cataracte secondaire inodulaire;

6° Dans l'opération simple, il importe que l'aiguille à arrêt n'ait pas la forme d'une lame avec des faces latérales angulaires, mais que ses angles soient arrondis, de façon à ne pas risquer d'entraîner avec elle des lambeaux capsulaires dans la plaie commune.

M. Panas. — Lorsque la membranule est très légère et que les malades peuvent lire, il est contre-indiqué de procéder à une opération. Si on a affaire à une cataracte secondaire avec une acuité visuelle très défectueuse, accident que je ne considère pas comme plus fréquent dans la méthode d'extraction simple que dans l'extraction combinée, le mode opératoire le meilleur est l'extraction pure et simple des débris capsulaires. Je fais mon incision dans la cicatrice ancienne, et avec une pince, dont j'introduis une des branches derrière la fausse membrane, j'extrais de l'œil la cataracte secondaire. Le traitement consécutif est des plus simples et le résultat optique excellent.

Si l'on a affaire à une cataracte secondaire obstruant totalement la

Digitized by Google

pupille, l'opération de choix est certainement l'irido-capsulotomie de M. de Wecker.

M. DE WECKER. — Il ne faut pas se hâter pour pratiquer la discision ; la vision s'améliore souvent dans les semaines consécutives; il faut au moins attendre deux mois pour opérer. Je considère qu'il y a un réel danger à labourer le corps vitré avec des aiguilles à discision. A la suite de ces manœuvres s'opère un travail cicatriciel du corps vitré qui prédispose au décollement de la rétine. Comme Greem l'a indiqué, il faut faire la section de la capsulotomie perpendiculairement au sens de la traction.

M. MARTIN. — J'opère avec le couteau de Knapp, bien supérieur à l'aiguille de Bowmann et au couteau de de Graefe. J'obtiens ainsi, sans le moindre inconvénient, des acuités voisines ou égales de l'unité, chose peu surprenante quand on sait que, normalement, l'acuité est souvent supérieure à 1, après correction parfaite de l'astigmatisme.

M. SUAREZ DE MENDOZA. — Je vous prie de m'excuser si j'ose prendre la parole après les maîtres si autorisés que nous venons d'entendre. Mais je désire attirer votre attention sur un point fort important que M. le professeur Dufour, n'a pas, à mon avis, suffisamment développé dans son admirable rapport.

Il faut distinguer deux sortes de cataractes secondaires : 1° celle qui survient après l'extraction du cristallin dans un œil sain par ailleurs, et qui n'est malade que du fait de l'opération ; 2° celle qui survient après une extraction dans un œil atteint d'irido-choroïdite chronique, avec synéchie plus ou moins totale, et dans lequel, assez souvent, on a pratiqué l'iridectomie.

Pour le premier cas, je n'ajouterai qu'une remarqne à ce qui a été si bien dit par mon distingué confrère. C'est que, quoique chacun puisse obtenir des succès avec l'instrument qui lui est habituel, je crois que lorsqu'on a acquis une habitude suffisante des ciseaux de M. de Wecker, on finit par les préférer à tout autre instrument, car ils réduisent au minimum le tiraillement de l'iris qui retentit si péniblement sur la région ciliaire. Pour mon compte, n'était la plus grande dimension de la plaie, je les emploierais même dans les cas simples, au lieu de l'aiguille à discision.

Relativement au deuxième ordre de faits, je poserai d'abord en principe qu'il faut mettre tout à fait de côté cet amour-propre opératoire qui nous pousse à finir entièrement dans la même séance l'opération commencée. Il faut, dis-je, avoir le courage de le faire parfois en deux ou trois séances bien espacées, si l'on veut donner au malade toutes les chances de salut, et s'éviter à soi-même le regret de voir l'organe se perdre. En effet dans ce cas le corps vitré est liquéfié et les altérations de la région ciliaire donnent à

Digitized by Google

l'œil une grande susceptibilité de réaction contre le traumatisme pour peu qu'il soit intense.

Voici comment, pour éviter les écueils que je viens de signaler, je procède dans les cas de ce genre. Avec le couteau de de Graefe, je fais, dans le diamètre transversal de la cornée, une ponction et une contre-ponction, j'agrandis légèrement les incisions avant de retirer le couteau. Ceci me donne deux accès opposés sur le champ opératoire. Alors j'introduis par l'une des ouvertures des pinces-ciseaux de Wecker *à lame très étroite et très coupante, à pointe très aiguisée*, je fais une incision horizontale qui, si l'iris n'est pas atrophié, s'entre-bâille et donne une pupille suffisante, mais qui est en coaptation dans le cas contraire. S'il y a eu perte sensible de corps vitré, ou si le tiraillement de l'iris est tant soit peu fort, je remets la fin de l'opération à deux ou trois mois. Mais s'il ne survient qu'une perte insignifiante d'humeur vitrée et si la pression nécessaire pour transpercer l'iris et la couche exsudative sous-existante n'a pas produit une forte douleur au malade, je fais deux sections convergentes, en entrant successivement par chaque ouverture, de façon qu'elles forment, avec la première incision un triangle presque équilatéral ; et je finis l'opération en enlevant ledit triangle à l'aide des pinces de Mathieu.

J'ai guéri de cette manière cinq cas presque désespérés. Dans l'un surtout, l'œil était, malgré une iridectomie faite deux ans auparavant, dans un état si déplorable, que mon honorable confrère de Nantes, M. Dianoux, l'avait jugé inopérable et avait conseillé la non intervention. Quatre séances opératoires, faites en deux ans, me donnèrent un succès complet, c'est-à-dire une vision suffisante pour que le malade pût continuer à s'occuper de son commerce.

M. Galezowski. — Comme M. de Wecker, je suis partisan de reculer l'époque de la discision, opération qui peut toujours prédisposer au décollement de la rétine. Je regrette que M. Dufour n'ait pas mentionné, dans son rapport, l'instrument si parfait de Desmares. Je fais la discision de la cataracte secondaire à l'aide d'une longue aiguille, dont l'extrémité est courbée en serpette.

M. Motais. — Pour pratiquer l'incision dans les cataractes secondaires peu épaissies, je conseille, plusieurs jours avant l'opération, d'instiller de l'atropine, ce qui favorise la section, et ne jamais conduire le couteau au point d'union de l'iris et de la fausse membrane, mais inciser directement en pleine membrane.

M. Lasalle (de Villefranche). — Je demande quelle est la conduite à tenir dans les cas de cataracte secondaire survenant après plusieurs années.

M. de Wecker. — Je dis qu'il ne faut pas se hâter d'opérer la

Digitized by Google

discision, qui ne met nullement à l'abri des cataractes secondaires.

M. Panas. — Il faut opérer tardivement, et jamais avant six mois après l'opération.

M. Dor. — Comme M. Lassalle, je demande quelle est la meilleure technique dans les cataractes secondaires complètes qui se développent longtemps après l'extraction?

M. Dufour. — Par l'irido-capsulotomie de M. de Wecker.

M. Terson. — Il est certain que l'on voit se multiplier les cataractes secondaires avec les extractions trop hâtées; comme j'ai éprouvé quelques difficultés dans l'emploi des pinces à iridectomie pour saisir le lambeau de capsule arraché, j'en ai fait construire dont la courbure est de sens contraire.

M. Meyer. — Je regrette qu'on n'ait pas parlé du petit crochet avec lequel on peut atteindre si commodément les membranules les plus ténues. Dans les cas où l'on n'a pas fait l'iridectomie, où il n'y a aucune traction, comment fait-on pour sectionner dans le sens de la traction?

M. de Wecker. — Il est certain, dans ces cas-là, que l'incision peut être pratiquée dans l'endroit que l'on préférera.

M. Panas. — Je me sers fréquemment du petit crochet, et de préférence de celui de M. Ammon; je ferai observer à M. Meyer qu'en général l'iris est toujours attiré vers la cicatrice cornéenne.

M. Dor (de Lyon), au nom de M. Raphaël Dubois, présente des photographies et des courbes représentant l'action des lumières blanches et colorées sur un mollusque bivalve qui n'a pas d'yeux.

M. Panas. — On peut penser jusqu'à nouvel ordre que la seule partie vraiment contractile de la rétine consiste dans les cônes et les bâtonnets, segments extérieurs des cellules visuelles de Ranvier, tandis que le corps de la cellule visuelle serait une cellule nerveuse véritable.

M. Parinaud. — Je désirerais savoir si l'on a noté des différences dans les courbes avec des lumières de réfrangibilité différente.

M. Dor. — Vous pouvez vous assurer que les courbes sont absolument différentes.

La séance est levée.

Séance du 7 mai 1890.

Présidence de M. de Wecker.

M. Parinaud. **Du délire après l'opération de la cataracte.** — Je désire appeler votre attention sur le délire que l'on observe quelquefois chez les opérés de cataracte, le troisième jour qui suit

Digitized by Google

l'opération. Ce trouble cérébral, dont l'intensité varie d'une simple excitation au délire aigu, a été attribué, par les spécialistes qui en ont fait mention, à l'emploi de l'atropine ou du chloroforme. J'ai, à mon tour, recherché à quoi il était dû, quelle influence il pouvait exercer sur le résultat opératoire ; voici mes conclusions : J'attribue dans la production de ce dérangement cérébral la plus grande part à l'occlusion prolongée des yeux, sans nier toutefois l'influence de l'opération elle-même, qui procure aux malades une préoccupation excessive, et de la privation d'aliments à laquelle on les oblige.

Quant au résultat opératoire, il est généralement excellent, et la cicatrisation se fait normalement, lorsqu'on a soin de préserver l'œil opéré de toute atteinte traumatique.

L'indication capitale est d'étudier son malade avant de l'opérer et de lui épargner après l'opération une occlusion des yeux trop longue.

M. Grandclément. — Je crois que l'action de l'atropine dans la production du délire postopératoire dont parle M. Parinaud ne peut être mise en doute. J'ai pu constater que chez l'un de mes opérés chaque instillation d'atropine était suivie d'une attaque de délire assez violente pour nécessiter qu'on l'attachât.

M. Chibret (de Clermont). — Je partage parfaitement les opinions de MM. Parinaud et Grandclément, et comme eux j'ai pu observer un délire postopératoire chez les maniaques et chez des malades que j'avais atropinisés. Mais il est une autre cause que je désire signaler à mes collègues, c'est l'alcoolisme.

M. Armaignac. — A l'appui de l'opinion de M. Parinaud, je dois ajouter que, chez un de mes opérés qui n'était pas alcoolique, la suppression du bandeau a fait disparaître tous les dérangements cérébraux.

M. Galezowski. — J'attache beaucoup d'importance à la suppression de l'atropine chez les malades qui doivent subir l'opération de la cataracte ; ce médicament a une influence évidente dans l'apparition de phénomènes cérébraux ; je préfère beaucoup l'emploi de la cocaïne. Je ne suis pas non plus partisan de laisser plus de trois jours le bandeau occlusif.

M. Parinaud. — Il me semble qu'on exagère l'action de l'atropine, puisque les malades chez lesquels j'ai constaté de l'excitation maniaque, après l'opération de leur cataracte, n'avaient pas été soumis à l'influence de ce médicament. Je reconnais, ainsi que l'a avoué M. Chibret, que l'alcoolisme doit être rangé dans les causes capables de produire un délire postopératoire.

M. Galezowski. **Intervention chirurgicale dans les cyclites**

Digitized by Google

et le décollement de la rétine. — Permettez-moi d'attirer votre attention sur certaines variétés de cyclites avec épanchement séreux sous-rétinien, se compliquant, dans certains cas, d'iritis, de cataracte, voire de décollement de la rétine et, dans d'autres, d'augmentation de la tension, d'excavation de la papille et de la production de staphylomes dans la région ciliaire. Ces altérations amènent la perte de la vision et produisent la déformation du globe de l'œil.

Je me suis demandé si, dans ces cas, une opération ne serait pas capable de remédier à cette difformité. Sur un de mes malades, j'ai procédé à l'incision de la tumeur avec un couteau de de Graefe; j'ai ensuite suturé la plaie au catgut, et au bout de trois semaines la guérison était complète. J'en conclus donc que, dans un œil perdu et qui est le siège de tumeur staphylomateuse, on peut pratiquer l'ablation de la tumeur et conserver ainsi la forme du globe.

M. Abadie. **Traitement du décollement de la rétine.** — Le 3 décembre 1889, j'ai communiqué à la Société d'ophtalmologie de Paris plusieurs cas de guérison de décollement de la rétine. Depuis cette époque, j'ai obtenu de nouveaux succès, et c'est le résultat de ces dernières observations que je viens vous communiquer.

J'ai dû tout d'abord modifier mon outillage, en raison de la difficulté que j'éprouvais à faire mon injection après avoir ponctionné le globe avec le couteau de de Graefe. J'ai fait construire un couteau semblable à celui de de Graefe, mais dont la lame est plus forte et dont le dos est creusé d'une cannelure. Quant au manche, il est représenté par le corps d'une seringue de Pravaz. On peut ainsi faire l'injection sans être obligé de retirer le couteau. Pour la quantité de liquide à injecter, je me base sur le plus ou moins d'étendue du décollement.

Lorsque ce dernier est peu considérable, je n'injecte qu'une seule goutte de ma solution iodo-iodurée, qui représente le vingtième d'un gramme. Si le décollement est beaucoup plus étendu, une simple injection est insuffisante; il est nécessaire d'en faire une à chacune de ses deux extrémités. Il arrive parfois qu'à la suite d'une première injection la maladie semble s'aggraver; mais il faut bien savoir qu'une seconde injection amène presque toujours la guérison.

Depuis l'emploi de ma solution iodo-iodurée, je n'ai jamais eu d'accidents sérieux.

M. Boe (de Paris). — Je dois signaler que les injections de teinture d'iode ont déjà été employées par Schœler, sans succès; de plus, M. Dubarry a publié des observations prises dans la cli-

Digitized by Google

nique de M. Abadie, et desquelles il ressort que pareilles injections ont été suivies de l'apparition de cataracte, trouble du vitreum, irido-choroïdite et rétinite. Je reproche de plus aux observations de M. Abadie de ne pas présenter un caractère de certitude absolue, attendu qu'elles ne datent que de six mois.

M. Landolt. — Il y a lieu d'établir une distinction entre le décollement total de la rétine et le simple soulèvement par exsudat sous-rétinien. Dans le premier cas, je m'abstiens; dans le second, j'ai pu constater les bons effets d'une simple ponction scléroticale.

M. Panas. — Je ne me permettrai pas de me prononcer encore sur le traitement préconisé par M. Abadie. Je dois dire, cependant, que j'ai eu trois fois l'occasion de l'essayer et que j'ai la satisfaction de n'avoir pas nui à mes malades. Sur la dernière de mes opérées, qui était ateinte d'un décollement ni myopique ni traumatique, j'ai pu constater sinon une augmentation notable de l'acuité visuelle, du moins une extension manifeste du champ visuel. Voilà le résultat immédiat; nous verrons ce qu'il sera dans un an. J'ai cru bon de simplifier l'outillage qu'emploie M. Abadie, et je me sers d'un simple couteau de de Graefe à lame cannelée sur laquelle je fais glisser l'aiguille de ma seringue de Pravaz pour faire mon injection. Reste à savoir si la partie efficace du traitement revient à l'injection iodo-iodurée, ou à la simple ponction scléroticale.

M. Guende. — Mon maître M. Despagnet a fait quelques tentatives malheureuses de traitement des décollements rétiniens par les injections de teinture d'iode suivant le procédé de Schœler. Non seulement il n'a obtenu aucune amélioration, mais il a eu des accidents tels que cyclite, opacification du cristallin. Aussi a-t-il complètement abandonné cette méthode. Mais, poursuivant ses tentatives de traitement, il a, le 16 avril dernier, essayé d'un autre mode thérapeutique. Après avoir fait au préalable l'aspiration du liquide sous-rétinien, il a, par la même canule laissée en place, injecté dans la poche une goutte d'une solution de sublimé au 2,000e. Sans vouloir déjà préjuger des résultats de cette intervention, je crois pouvoir affirmer qu'elle n'offre aucun danger de complications. La réaction, assez vive le soir même, a conservé son intensité pendant trois jours, puis a diminué ensuite graduellement. D'ailleurs M. Despagnet s'empressera de publier les résultats obtenus. Je tenais seulement à mentionner l'emploi du sublimé en injection intra-oculaire pour le traitement des décollements rétiniens.

M. Chibret. — De même que la syphilis, le rhumatisme est capable d'engendrer le décollement de la rétine; aussi je propose

Digitized by Google

comme traitement le salicylate de soude continué pendant des mois et même des années.

Quant au traitement local, j'ai essayé une solution d'oxycyanure de mercure à 1/1500e, et je n'ai obtenu aucun résultat.

M. Dufour. — J'ai eu des cas heureux et des cas malheureux; j'ai même pu constater que les injections pouvaient, dans certains cas, donner lieu à des accidents tels que la perte du vitreum, l'apparition d'irido-choroïdite avec tourmente inflammatoire intense. Dans deux cas de cysticerques sous-rétiniens où j'avais fait la ponction de la poche, j'ai été très étonné de voir la rétine se recoller au niveau de la cicatrice; je serais donc tenté de croire qu'une simple ponction pourrait produire le même résultat dans le décollement de la rétine.

M. Galezowski. — Depuis 1886, j'ai employé les injections de teinture d'iode. Mes résultats n'ont pas été heureux; je pense toutefois qu'on peut y avoir recours, mais je conseille de pousser l'injection non dans le corps vitré, mais bien dans la poche sous-rétinienne.

M. Abadie. — Je ferai remarquer aux adversaires de la méthode, que les injections qu'ils ont expérimentées étaient composées de teinture d'iode pure; or, il y a longtemps que j'ai signalé ces injections comme dangereuses, et que j'ai conseillé de les remplacer par une solution iodo-iodurée.

On reproche à mes observations de ne pas avoir un caractère scientifique, et cependant tout le monde a pu examiner mes malades.

On accuse encore ma solution de produire la cataracte; c'est vrai, mais dans le décollement rétinien l'apparition d'une cataracte consécutive à l'injection iodo-iodurée, loin d'être à craindre, me semble être un indice certain de réussite.

Du traitement de la myopie progressive et du choix des verres correcteurs dans cette affection. — M. Bravais (de Lyon), *rapporteur*, lit un rapport dont les conclusions sont les suivantes :

Le degré seul de la réfraction ne peut suffire pour décider si une myopie restera ou non stationnaire.

L'existence même du staphylome postérieur, ou le manque de netteté de sa délimitation, ne sont des indices ni certains ni constants du caractère progressif de la myopie.

Les autres signes objectifs : flocons du corps vitré, exagération de la tension, et subjectifs : diminution de l'acuité, asthénopie, ou autres malaises douloureux, doivent servir à compléter le diagnostic.

Digitized by Google

Il faut admettre, pour la myopie, une prédisposition, et celle-ci le plus souvent est héréditaire.

Dans les familles où règne déjà la myopie, l'examen des enfants s'impose d'une manière toute particulière et de bonne heure.

Il est incontestable que la cause déterminante principale de la progression de la myopie se trouve dans l'application prolongée de la vue sur des objets rapprochés et de petite dimension.

Les facteurs mis en jeu dans ces circonstances sont l'accommodation et la convergence. Il vient s'y ajouter pour les augmenter encore l'état congestif de l'œil et la fatigue même de la rétine. Le travail imposé à l'accommodation par la vision rapprochée peut occasionner le spasme du muscle ciliaire, et, comme conséquence, soit simplement une myopie apparente et momentanée, que l'atropine fera cesser, soit plus lentement un état de myopie vraiment progressive. L'atropine se trouve donc indiquée, quelquefois dans le seul but de prendre la mesure précise de la réfraction, d'autres fois pour combattre plus longuement un spasme accommodatif, permanent et nuisible. Plus importante encore paraît être l'influence de la convergence sur la progression de la myopie, et les muscles extérieurs de l'œil, qui pressent inégalement sur le globe, sont ici les agents de la déformation fâcheuse qu'il subit. La ténotomie du muscle droit externe, qui amène la détente du globe et facilite la vision binoculaire rapprochée, doit être conseillée chez les myopes, dans beaucoup de cas d'insuffisance des droits internes. L'avancement musculaire, ou capsulaire qui produit l'effet inverse d'augmenter la force de la sangle musculaire, s'adresse au strabisme proprement dit, mais nullement à la myopie progressive. La section du muscle petit oblique, assez rationnelle, mériterait d'être à nouveau expérimentée.

Lorsque la myopie s'accompagne de scléro-chroroïdite postérieure, les troubles congestifs seront combattus par les dérivatifs, les verres teintés, et surtout par le repos de l'organe ; en général, la marche, les promenades, seront très utiles.

L'exagération de tension intra-oculaire pourra être traitée par les paracentèses, ou même la sclérotomie. L'iridectomie ne devra que bien exceptionnellement être conseillée.

Pour le choix des verres, il est difficile, vu la variété innombrable des cas, de poser des règles précises, mais l'on devra toujours avoir présente à l'esprit la loi qui domine les asthénopies.

Nos appareils organiques, qu'ils soient musculaires ou nerveux, ne fonctionnent d'une manière durable que s'ils ne dépensent, à la fois, qu'une fraction de leur force totale.

La cote disponible qu'ils doivent garder en réserve serait à peu près : un quart pour l'accommodation, deux tiers pour la conver-

Digitized by Google

gence, et un demi pour l'acuité visuelle. Telle cote peut varier avec la santé générale.

Dans les degrés faibles de myopie, de une à deux dioptries, des verres correcteurs pourront être utiles pour le travail, lorsque l'acuité sera parfaite mais la convergence paresseuse. Ils seront au moins inutiles si, avec une convergence facile, l'acuité ne se trouve pas très bonne; si l'on a en même temps acuité et convergence en déficit, les verres négatifs ne suffiront pas ou seront nuisibles, il faudra s'adresser aux verres prismatiques ou à la ténotomie.

On pratiquera l'opération si la divergence facultative dépasse un prisme abducteur de six, huit, et surtout dix degrés. Au-dessous de cette mesure de divergence, les prismes à base en dedans, variant de deux à cinq degrés, seront prescrits chez les myopes de quatre à neuf dioptries.

Quand il s'agira de la lecture, on donnera généralement, pour soulager la convergence sans fatiguer l'accommodation, des verres négatifs incomplètement correcteurs, ne transportant le *ponctum remotum* qu'à vingt-cinq ou quarante centimètre, suivant l'acuité visuelle.

Plus souvent encore, dans ces hauts degrés, la ténotomie ou les prismes auront à être discutés ou associés aux lunettes concaves. L'astigmatisme, doublement fâcheux, en troublant l'accommodation et l'acuité, sera toujours corrigé aussi complètement que possible.

Dans les cas les plus élevés, il sera préférable de ne pas remédier à la divergence, la vision monoculaire étant moins dangereuse pour le myope. Le choix du verre se bornera à porter le *remotum* à la distance qui sera la plus commode pour les occupations que l'acuité de l'œil pourra permettre.

M. Nuel (de Liège). **Diagnostic de la prédisposition à la myopie.** — Sur cinq cas de myopie forte dépassant sept dioptries, J'ai trouvé une disposition particulière de la papille optique et des vaisseaux centraux de la rétine, disposition que je n'ai rencontrée ni chez les hypermétropes ni chez les emmétropes; je pense donc qu'elle est un signe permettant de décider, dans la plupart des cas, si un œil d'enfant est disposé à acquérir une forte myopie ou non.

Dans les yeux de ce genre, les vaisseaux centraux de la rétine, au lieu de se diriger normalement en haut et en bas, prennent, dès leur émergence de la papille, une direction temporale plus ou moins prononcée. Ils se logent sur la papille dans le bord saillant d'une excavation physiologique allant jusqu'au bord temporal de la papille, qui, lui, règle générale, est suivi d'une atrophie semi-lunaire de la choroïde.

Digitized by Google

M. Motais. **Traitement de la myopie progressive par le reculement tendineux et aponévrotique.** — J'ai pratiqué sur un certain nombre de malades atteints de myopie progressive, variant de dix à vingt dioptries, le reculement tendineux et aponévrotique des muscles droits externes, et voici les constatations que j'ai faites :

1° Aucune amélioration dans le degré de la myopie;

2° Arrêt de la progression de la myopie, total chez huit malades, relatif chez quatre, nul chez deux.

Les opérations remontent de un à quatre ans;

3° Chez quatre malades l'acuité visuelle s'est relevée peu à peu de un à deux dixièmes et s'est maintenue depuis à ce chiffre. Sur six, l'acuité, très légèrement augmentée, n'a plus diminué. Sur deux, l'acuité a diminué lentement sans progression appréciable du degré de la myopie. Sur deux malades, tous les symptômes myopiques se sont aggravés rapidement sans la plus légère modification. Chez ces derniers malades, dont la marche de la myopie est restée maligne et pernicieuse, j'ai noté l'hérédité, jusqu'à la quatrième génération dans un cas, jusqu'à la troisième dans l'autre.

Dans les cas d'amélioration nette, c'est-à-dire dix fois sur quatorze, les malades ont accusé la disparition, ou une diminution notable des troubles visuels, et de la douleur obtuse si pénible chez les myopes pendant le travail.

Tous ces malades ont pu continuer un travail qui leur était indispensable; la ténotomie leur a donc rendu un service précieux.

M. Martin. — Je tiens à faire remarquer que la myopie progressive n'est pas toujours compliquée d'astigmatisme, et que dans le cas contraire, après correction parfaite de celui-ci, la marche progressive de la myopie n'en suit pas moins son cours. J'insiste sur ce fait que la progression de la myopie est intimement liée au spasme de l'accommodation. En effet, dans les myopies fortes, il faut tenir compte de deux éléments, l'état statique de l'œil et l'état dynamique qu'engendre la crampe du muscle ciliaire. C'est ainsi que, par la suggestion, je me suis rendu maître de myopies de seize à dix-huit dioptries.

M. Dor. — Dans ma pratique, j'ai l'habitude de corriger la myopie totale et de prescrire, au lieu de pince-nez, le port continuel de lunettes; les résultats obtenus par ce moyen m'ont semblé excellents, et je n'ai pas constaté de progression dans le degré de la myopie chez mes malades.

M. Nordenson. — Il me semble que Jœger, Nagel, le prince Charles, ont déjà signalé l'aspect particulier de la papille que M. Nuel dit avoir observé chez les myopes, et, d'après leurs

Digitized by Google

recherches anatomiques, ils ont démontré que les éléments propres de la rétine du côté temporal avaient disparu.

M. Javal. — Je ne suis pas de l'avis de M. Dor, je fais travailler mes malades myopes sans mettre en jeu leur accommodation; cette manière de faire, contraire à celle de notre regretté collègue Giraud-Teulon, me semble préférable.

Quant à la ténotomie des droits externes pratiquée par M. Motais, je ne pense pas qu'elle soit capable d'enrayer la marche de la myopie; j'ai plus de confiance dans le repos de l'œil et les précautions hygiéniques.

M. Vacher. — J'ai pratiqué l'extraction du cristallin chez deux malades atteints de myopie, de dix-sept dioptries l'un, et vingt-deux dioptries l'autre. Le résultat obtenu a été de leur permettre de gagner leur vie.

M. Bettremieux (de Somain). — Lorsque j'ai à prescrire des verres concaves très forts, je me sers, pour éviter l'action prismatique de la partie périphérique des verres, de montures spéciales, à charnière, qui permettent aux malades d'utiliser toujours la partie centrale des verres, quelle que soit la direction de leurs regards.

M. Parinaud. — Je désire attirer l'attention sur ce fait que la myopie progressive apparaît surtout au moment de la puberté, et que son évolution est intimement liée au développement de l'organisme.

M. Meyer. — Je me guide toujours, dans le choix des lunettes, sur deux éléments qui sont, à mon point de vue, capitaux, l'acuité visuelle et le degré de convergence. Quant à la conformation de la papille signalée par M. Nuel chez les myopes, il me semble qu'il serait bon de la rechercher non pas seulement chez ces derniers, mais encore dans les yeux non myopes.

M. Suarez de Mendoza. — Il est parfois très utile de corriger toute la myopie, d'autres fois il est préférable de suivre les vieux errements et d'ordonner des verres qui ne corrigent qu'incomplètement le défaut de réfraction.

Il faut d'abord considérer que les myopes qui viennent nous consulter se divisent en deux classes : ceux qui sont jeunes et possèdent la convergence et l'accommodation normales, et ceux qui, déjà âgés et n'ayant jamais porté de verres, n'ont plus qu'une convergence et une accommodation altérées.

Aux premiers, j'ai l'habitude de donner la correction complète de la myopie réelle, c'est-à-dire celle qui a été notée après l'atropinisation, et je les soumets à l'observation annuelle pour modifier le traitement si la myopie progresse. Chez les seconds, où l'accommodation et la convergence sont déjà plus ou moins altérées, je crois qu'il vaut mieux ne corriger que partiellement.

Digitized by Google

L'observation d'une dizaine de cas, suivis depuis bientôt huit ans, m'autorise à croire que la pilocarpine a une action très favorable dans le traitement de la myopie progressive. Cette médication remplace avec avantage la ténotomie, en tant qu'intervention prophylactique. Car si je m'en rapporte aux opérations que, imbu des idées qui avaient cours, j'ai pratiquées à mes débuts, il y a douze ans, je dois dire que leur résultat prophylactique a été nul, et qu'ainsi il est conscienceux de notre part de déconseiller semblable intervention. Il va sans dire que je ne vise pas ici les ténotomies pratiquées pour faire cesser l'asthénopie, lorsque les prismes sont insuffisants à la corriger.

M. Gillet de Grandmont. — A mon avis, on ne tient pas un compte suffisant de l'état général, comme facteur capable de produire la myopie. J'ai en effet toujours remarqué que mes jeunes myopes étaient plus ou moins entachés de lymphatisme; aussi chez eux l'emploi des toniques me paraît-il indiqué.

M. Mottais. — Je répondrai à M. Javal qu'avant de pratiquer la ténotomie des droits externes, j'ai toujours institué le traitement hygiénique qu'il conseille, et que ce traitement seul ne m'a jamais réussi.

La séance est levée.

Séance du 8 mai 1890.

Présidence de M. Liebrich.

Une nouvelle méthode pour mesurer les rayons de courbure du cristallin. — M. Tscherning donne la description d'un nouvel instrument destiné à mesurer les rayons de courbure du cristallin. L'instrument ressemble à l'ophtalmomètre de MM. Javal et Schiœtz; il porte un arc sur lequel glissent trois curseurs : un portant une forte lampe à incandescence qui donne les images cristalliniennes; un second curseur porte une longue tige perpendiculaire au plan de l'arc; cette tige est, à chaque bout, munie d'une faible lampe à incandescence; un troisième curseur porte une longue tige sur laquelle glisse une marque de fixation.

M. Javal. — Je désirerais savoir quels sont les résultats obtenus par M. Tscherning.

M. Tscherning. — Les recherches que j'ai faites m'ont laissé croire que dans l'œil astigmate, très souvent le cristallin semble avoir subi une rotation plus ou moins forte sur son axe vertical, rotation qui déterminerait un astigmatisme indépendant de l'astigmatisme cornéen.

M. Javal. — Dès 1881, lorsque je présentais mon ophtalmo-

Digitized by Google

mètre, je disais : Les mensurations d'astigmatisme portent à penser que l'astigmatisme de la cornée diffère de l'astigmatisme total; mais je ne désespère pas d'arriver à tracer des diagrammes au moyen desquels, étant donné l'astigmatisme cornéen, il serait facile de déterminer, dans l'astigmatisme total, la part qui revient au cristallin. C'est un aperçu de ce diagramme que je vous présente aujourd'hui.

M. Chibret. — Une longue pratique de l'ophtalmomètre de M. Javal m'a démontré que, dans certains cas complexes d'astigmatisme, cet instrument était insuffisant, et pour ma part je contrôle toujours les résultats qu'il donne par la skiascopie.

M. Leroy (de Paris).— Je désirerais savoir si l'astigmatisme que M. Tscherning attribue à la rotation du cristallin sur son axe vertical augmente ou corrige l'astigmatisme cornéen.

M. Tscherning.—Mon expérience n'est pas encore assez grande pour pouvoir répondre à M. Leroy; je ne crois pas cependant que l'astigmatisme cristallinien corrige l'astigmatisme de la cornée.

M. Parent (de Paris). — Je me suis servi de l'instrument de M. Tscherning, mais je me permets de poser la question suivante : les phénomènes observés sont-ils dus réellement à une rotation du cristallin sur son axe vertical, ou bien sont-ils sous la dépendance des mouvements de rotation en dedans qu'effectuent les globes pendant l'accommodation?

M. Bull (de Paris). **Remarques sur l'examen ophtalmométrique et optométrique d'un certain nombre d'yeux astigmates.** — Les résultats fournis par l'examen ophtalmométrique et l'examen subjectif de l'astigmatisme montrent des différences assez notables dont les lois et les causes ne sont pas déterminées. Dans l'examen subjectif, la différence varie en moyenne de 0.25 à 0.75 dioptries. Dans 10 p. 100 des cas, cette différence était suffisante pour changer l'astigmatisme selon la règle, en astigmatisme contraire à la règle. Dans le cas d'astigmatisme cornéen, il y avai une différence en plus dans 75 p. 100 des yeux. Chez les jeunes gens, l'astigmatisme se comporte comme chez les adultes ; rien ne justifie l'hypothèse de l'existence du spasme astigmatique. Dans le tiers des yeux examinés, j'ai trouvé entre le méridien de la plus grande courbure de la cornée et le méridien principal indiqué par l'examen subjectif un écart d'au moins 5 degrés, et dans 91 p. 100 c'est le méridien indiqué par l'examen subjectif qui se trouvait le plus près de l'horizontale. J'explique ces différences par l'obliquité du cristallin qui vient d'être constatée par M. Tscherning.

M. Martin. **Amblyopie astigmatique.** — Il existe de nom-

Digitized by Google

breux cas d'astigmatisme régulier où il est impossible d'obtenir une correction visuelle parfaite au cadran rayonné; les lignes primitivement pâles restent toujours moins foncées, l'acuité visuelle y est inférieure à celle trouvée dans le méridien perpendiculaire, bien que le verre cylindrique employé soit exactement correcteur de l'asymétrie.

L'amblyopie partielle qui résulte de cet état de choses est sous la dépendance d'une anesthésie limitée de la rétine. Pour bien voir il faut des images nettes et homocentriques; de même, pour apprendre à bien voir, il faut que la rétine soit impressionnée dans la première enfance par de semblables images. Chez les jeunes astigmates, ces images existent quand le muscle ciliaire produit un astigmatisme cristallinien exactement correcteur de l'astigmatisme préexistant. Si la correction est insuffisante, l'image est diffuse dans un sens, et, dans ce sens, apparaît une amblyopie persistante que je propose de qualifier d'astigmatique pour rappeler son origine.

La présence d'une amblyopie astigmatique explique pourquoi des cylindres exactement correcteurs n'améliorent que très faiblement la vision de certains astigmates, alors que chez d'autres les mêmes verres donnent d'excellents résultats.

La présence d'une amblyopie astigmatique indique ici qu'un certain degré d'amblyopie a précédé une déviation strabique, là qu'un astigmatisme d'un degré notable a existé avant l'apparition d'une kératite astigmatique, ou encore qu'un trouble visuel récemment constaté date déjà de loin. C'est donc un élément précieux de diagnostic rétrospectif dans diverses circonstances.

De là il résulte qu'il convient d'opérer la cataracte congénitale à l'aide du procédé qui expose le moins à un astigmatisme consécutif, car toute correction astigmatique de la part du sujet devient impossible, et l'amblyopie partielle est fatale.

M. Armaignac. — J'ai observé des cas où, par les procédés recommandés, il m'était impossible de donner à tous les méridiens une égale teinte. Je n'y suis arrivé qu'en ajoutant au verre sphérique deux cylindres à inclinaison variable.

J'ai peine à admettre la supposition de M. Martin. En effet, dans l'acuité visuelle, la macula seule est en jeu, et cette région est si petite qu'il est bien difficile de supposer, dans les éléments rétiniens, des méridiens anesthésiques et des non anesthésiques.

M. Leroy. — Je mets en doute l'existence d'une amblyopie astigmatique; le pouvoir optique de l'œil est limité comme celui de tous les appareils optiques. Je suis porté à croire que l'aberration de sphéricité n'est pas étrangère au phénomène dont parle M. Martin.

Digitized by Google

M. Javal. — Je me permets de faire des réserves sur les conclusions de M. Martin, mais un fait qui pourrait donner du poids à son dire c'est que j'ai vu cette amblyopie disparaître par l'exercice après le choix parfait de verres correcteurs.

M. Panas. **Considérations cliniques sur les abcès des sinus frontaux pouvant simuler des lésions indépendantes de la cavité orbitaire.** — Je désire appeler votre attention sur la difficulté que présente le diagnostic des abcès des sinus frontaux. Cette affection, bien qu'assez fréquente, a cependant été souvent méconnue. On fera bien de se rappeler que les affections diathésiques, tubercules, gommes, ostéites de toute sorte, ont pour siège de prédilection le rebord inféro-externe de l'orbite. Dès lors, toute suppuration ayant pour siège le voisinage du sinus frontal en haut devra immédiatement éveiller des soupçons et faire penser qu'une inflammation de ce sinus peut en être le point de départ.

J'insiste surtout sur ce fait que l'empyème du sinus frontal n'est pas nécessairement en communication avec l'orbite par un trajet fistuleux.

J'ajoute que le développement du sinus frontal varie suivant les individus, et que, souvent, la cavité de celui-ci se prolonge jusqu'à l'apophyse orbitaire externe de l'os frontal. Il en résulte qu'un abcès et une fistule peuvent occuper le milieu, voire la partie externe du rebord orbitaire supérieur.

Chez les malades que j'ai observés, il n'y avait point d'ozène, ni aucune autre affection antérieure des fosses nasales pouvant faire croire à l'envahissement possible du sinus.

Il en résulte que la présence de pareilles lésions concomitantes peut éveiller l'idée d'une suppuration du sinus frontal, mais son absence n'est pas suffisante pour faire écarter pareille supposition.

Un symptôme qui n'a jamais fait défaut, et qui souvent se prolonge beaucoup et avec grande intensité, consiste en des douleurs vives, accusées par les malades sur le trajet des nerfs sus-orbitaire et nasal. Cela tient à ce que la muqueuse du sinus est très riche en filets nerveux propres lui venant du trijumeau.

Étant donné un abcès du sinus frontal, l'indication capitale consiste à l'ouvrir, à le drainer et à y pousser des injections antiseptiques et modificatrices afin de tarir au plus tôt la purulence dont sa cavité est le siège.

Pour cela faire, le mieux sera de pratiquer une incision, immédiatement au-dessous de la queue du sourcil, et à trépaner la paroi inférieure ou orbitaire du sinus, qui constitue en même temps la partie la plus déclive et la plus large de cette cavité.

Digitized by Google

Comme une simple incision en boutonnière ne permettrait pas d'agir, on y en ajoutera une seconde perpendiculaire et médiane sur la racine du nez.

Le lambeau angulaire ainsi circonscrit comprendra le périoste, et il suffira de racler l'os pour le détacher sans léser le nerf frontal interne et la terminaison de l'artère ophtalmique qui émergent à ce niveau.

La trépanation de l'os devient facile et permet d'apercevoir l'orifice par où ce sinus communique avec le méat moyen des fosses nasales.

On peut alors, soit placer un gros drain dans l'ouverture faite par le trépan, pour donner continuellement issue au pus et pouvoir y pousser des injections détersives journalières; ou encore introduire un drain dans le sinus et le faire ressortir par le nez en suivant le canal de communication physiologique.

Pour franchir le canal en question, il faut se servir d'un instrument mousse du volume d'une petite sonde cannelée. Une fois le cathéter parvenu dans le méat moyen, son bec se trouve arrêté vers l'infundibulum par la saillie du cornet moyen, que l'on pourrait briser. Lorsque l'on sent cette résistance, il faut incliner le cathéter de façon que son bec puisse contourner la saillie du cornet et descendre en suivant la cloison jusqu'au plancher des fosses nasales. De cette disposition il résulte que l'instrument devra être rigide et offrir une courbure plus que demi-circulaire. Comme, chez les malades que j'ai traités, les injections passaient en partie dans le nez, on peut conclure que le cathétérisme est le plus souvent inutile, sinon dangereux.

Nous nous sommes servi, pour déterger journellement le sinus, de notre solution de bi-iodure d'hydrargyre à 1/20,000e. En outre, nous avons fait des injections de glycérine iodoformée.

Malgré le traitement, la guérison demande des mois.

A part des douleurs de tête ressenties par nos malades, nous n'avons jamais observé rien qui puisse nous faire supposer que l'inflammation retentît sur la paroi cranienne du sinus.

Le but de notre communication est de chercher à mettre en garde les ophtalmologistes contre les erreurs de diagnostic possibles et que nous croyons fréquentes au point de vue du retentissement orbitaire des abcès du sinus frontal; celles-ci peuvent en imposer pour des lésions indépendantes, ainsi que nous avons cherché à l'établir.

M. de Wecker. — Je crois bon d'insister sur la fréquence de la participation des deux sinus au même processus inflammatoire, par suite de la communication anatomique de ces deux cavités. Je signale aussi les accidents cérébraux qui peuvent survenir à la

Digitized by Google

suite d'injections modificatrices, et en particulier celles de teinture d'iode.

M. Armaignac. — Mon attention a été attirée sur la coïncidence fréquente des affections des voies lacrymales avec les abcès chroniques du sinus maxillaire. J'ajoute que la guérison des voies lacrymales a été suivie de celle des sinus.

M. Teillais. — Je tiens à citer l'observation d'un malade qui a présenté un kyste du sinus, avec déviation de l'œil en bas et en dehors, à la suite d'un traumatisme violent de la région fronto-orbitaire.

M. Boucheron. — Au point de vue du diagnostic, il serait très avantageux de pouvoir pratiquer le cathétérisme par la voie nasale, attendu que dans les abcès du sinus maxillaire on observe des douleurs frontales qui peuvent faire croire à des abcès du sinus frontal.

M. Kalt. — La création d'une voie d'excrétion nasale au pus renfermé dans le sinus présente beaucoup de difficultés, et, d'après mon expérience personnelle, un simple drain placé dans l'orifice de trépanation est suffisant pour amener la guérison.

M. Panas. — Je ferai remarquer à M. de Wecker que le développement des sinus est très variable, suivant les individus; que, très souvent, la cloison qui les sépare est fortement déjetée d'un côté. Cette disposition peut induire en erreur et faire croire à la participation des deux sinus lorsque la pression sur le côté sain fait sortir du pus du côté malade. Ce fait démontre que le sinus malade s'étend très loin et empiète sur le côté opposé.

Je conseille, pour déterger les sinus, non des solutions caustiques, qui peuvent déterminer des troubles cérébraux, mais des solutions antiseptiques.

M. Masselon (de Paris). **Des altérations consécutives aux hémorragies de la rétine.** — Il résulte des nombreuses observations que j'ai faites, que des hémorragies rétiniennes peuvent êtres suivies de processus de dégénérescence variables. C'est ainsi qu'elles peuvent disparaître sans laisser de traces ou seulement quelques irrégularités du côté de la couche épithéliale de la rétine; d'autres fois, il est facile de constater de véritables résidus de pigment noir, sous forme de petites taches noires arrondies ou allongées, très circonscrites.

Lorsque l'hémorragie a laissé une tache blanche, brillante, plus ou moins chatoyante, dénotant la présence d'un foyer de dégénérescence graisseuse, on peut conclure à une perturbation dans la nutrition de la rétine. Dans l'artério-sclérose, la nutrition peut

Digitized by Google

être altérée au point qu'une hémorragie provoquée par une altération vasculaire laisse après elle un foyer graisseux qui persiste indéfiniment, de sorte que la rétine tend à s'infiltrer de plaques graisseuses.

L'ischémie brusque de la rétine, qu'elle résulte de l'embolie de l'artère centrale ou d'une compression exercée sur les vaisseaux par un épanchement sanguin, favorise la dégénérescence graiseuse dans les points où le sang s'est extravasé, en particulier sur la région musculaire.

La myopie progressive peut favoriser le développement de taches graisseuses permanentes, qui apparaissent consécutivement à de petites hémorragies de la rétine, et sous l'influence des tiraillements auxquels se trouve soumise cette membrane dans la région du pôle postérieur de l'œil.

Un autre mode de terminaison des hémorragies rétiniennes se montre à la suite de vastes épanchements qui ont déchiré la rétine, pour se répandre dans la trame du corps vitré. En disparaissant, ces hémorragies laissent subsister des traînées fibreuses ramifiées et enchevêtrées, siégeant en partie dans la rétine, en partie dans le corps vitré et qui ne sont autres que des cicatrices occupant les parties dilacérées.

M. Panas. — Au sujet de la nature des plaques blanches dont parle M. Masselon, je dois dire que mes recherches histologiques m'ont appris que les unes occupent les couches superficielles de la rétine et sont dues à une altération gangliforme des fibres fibreuses; les autres siègent dans la couche des grains et sont de nature graisseuse.

M. de Wecker. — Mon expérience m'a démontré que les hémorragies très abondantes de la rétine étaient fréquemment suivies de l'atrophie de la papille optique.

M. Galezowski. — Je suis, sur ce dernier point, en opposition d'idées avec M. de Wecker. Les hémorragies de la rétine, consécutives à des altérations vasculaires, peuvent se résorber et permettre le fonctionnement de cette menbrane sans amener d'atrophie papillaire.

M. Trousseau (de Paris). **Forme insidieuse grave de l'ophtalmie blennorrhagique.** — A côté de la forme aiguë franche de l'ophtalmie blennorrhagique, il faut admettre une forme insidieuse, non moins grave, caractérisée par un gonflement peu marqué des paupières, un écoulement peu abondant, un chémosis intense et l'apparition tardive d'accidents cornéens redoutables.

Dans un cas, le seul symptôme inquiétant avait été le chémosis. La muqueuse chémotique et la cornée avaient été infectées d'em-

Digitized by Google

blée par les gonocoques qui avaient échappé aux cautérisations par leur siège sous-épithélial.

Ayant raclé le fond des ulcères cornéens, j'ai inoculé les cornées de trois lapins avec le produit de raclage et j'ai vu se produire une fonte purulente rapide de l'œil. Il résulte que le gonflement palpébral, l'abondance de l'écoulement purulent, ne sont pas toujours des facteurs de gravité de l'ophtalmie blennorrhagique et que le chémosis est plus à craindre. Quels que soient les symptômes initiaux, on doit toujours considérer comme grave une conjonctivite qui survient chez un sujet blennorrhagique.

M. Chevallereau (de Paris). **Deux cas d'hémianopsie à la suite d'hémorragies utérines.** — J'ai eu l'occasion d'observer deux cas d'hémianopsie chez des femmes, à la suite de métrorrhagies abondantes. On pourrait peut-être croire, ainsi qu'on l'a déjà avancé, que cette affection est liée le plus souvent à l'hystérie, mais je dois dire que les malades traitées par moi ne présentaient aucun stigmate de cette névrose. Je suis tenté d'attribuer ce phénomène à des troubles circulatoires cérébraux, à une ischémie par thrombose des artères ou de la partie de l'écorce cérébrale considérée comme le centre de la vision, ou des bandelettes optiques.

Sur l'existence des nerfs ciliaires antérieurs et superficiels. — M. Boucheron montre deux planches sur lesquelles il a représenté la disposition des nerfs ciliaires superficiels antérieurs. Les recherches ont été faites avec la méthode de l'or. Il démontre que les nerfs ciliaires, après avoir perforé la sclérotique, viennent former des arborescences dans la région du limbe sclérocornéen. Ces dernières sont en rapport avec d'autres petits filets nerveux qui viennent du pourtour de l'orbite et assurent la sensibilité de la cornée, lorsque les nerfs ciliaires proprement dits ont été sectionnés. Ainsi, c'est au moyen de cette sensibilité récurrente que l'opération de la névrotomie optico-ciliaire laisse intacte la vitalité de la cornée.

Contribution à l'étude des fausses perceptions sensorielles secondaires, et particulièrement des fausses sensations de couleurs associées aux perceptions objectives des sons. — M. Suarez de Mendoza lit un travail sur les phénomènes étranges décrits à diverses époques sous des noms différents d'*hyperchromatopsie*, de *pseudochromesthésie*, de *photismes* et *phonismes*, de *colourhearing* ou d'*audition colorée*, d'*association* des *sons* et des couleurs, etc.

Après avoir fait remarquer que des faits de ce genre ont été ob-

Digitized by Google

servés dans le domaine de chacun des cinq sens, l'orateur en désigne l'ensemble sous le nom de *pseudesthésie physiologique* et les cinq modalités sensorielles sous les dénominations suivantes : pseudophotesthésie pour les fausses sensations secondaires visuelles; pseudo-acousthésie, pour les acoustiques; pseudophreisisthésie, pour les olfactives; pseudogousisthésie, pour les gustatives; pseudo-apsisthésie, pour les tactiles.

Il spécifie ensuite, ainsi que le montre l'examen des faits, que la cause efficiente de ces divers phénomènes peut être une perception première objective, c'est-à-dire une excitation passant par l'un ou par l'autre sens, ou même, semble-t-il, une opération purement psychique. De là, pour chacune des cinq classes ci-dessus, six sous-classes en rapport avec les six modes d'excitation.

Ainsi, pour la pseudophotesthésie, qui fait l'objet principal de son travail, il admet qu'elle peut être d'origine optique, acoustique, olfactive, gustative, tactile ou purement psychique.

C'est la pseudophotesthésie d'origine acoustique qui a été appelée audition colorée.

Après ces détails de classification, M. Suarez de Mendoza donne l'historique très complet de la question, apporte les observations fort intéressantes de sept cas qu'il a eu occasion d'observer, analyse les cent vingt-sept faits publiés jusqu'aujourd'hui ainsi que les diverses théories émises par les auteurs, et conclut de la façon suivante : Tantôt ces phénomènes dépendent d'une association d'idées datant de la jeunesse (dans cet ordre, il place les personnes qui colorent le jour de la semaine, les périodes de l'histoire, etc.), tantôt d'un travail psychique spécial dont la nature intime nous échappe et qui aurait une certaine analogie avec l'illusion dans les cas de *pseudophotesthésie* d'origine optique, et avec l'hallucination dans les autres formes de pseudophotesthésie où la *sensation secondaire* ou *photisme* est engendrée par l'excitation normale d'un autre appareil sensoriel que l'appareil optique.

BIBLIOGRAPHIE

ET REVUE DES JOURNAUX

Lehrbuch der Augenheilkunde, Leipzig und Wien, 1889 (*Traité des maladies des yeux*), par le professeur Fuchs. — Le remarquable ouvrage du professeur Fuchs a surtout pour but d'établir des bases solides pour l'établissement du diagnostic exact des maladies des yeux.

Digitized by Google

Il attire spécialement l'attention sur les symptômes cliniques des maladies des yeux, et plus particulièrement de celles qui occupent le segment antérieur du globe oculaire. L'étude des membranes profondes de l'œil et les opérations qu'elles provoquent occupent relativement moins de place dans l'ouvrage que celles du segment antérieur du globe.

Le volume entier, qui occupe plus de 800 pages bien serrées, contient un nombre considérable de figures, bien dessinées, qui concourent à assurer la compréhension des maladies.

L'ouvrage est divisé en quatre parties. La première décrit le mode d'examen de l'œil au point de vue objectif, aussi bien que relativement à ses fonctions. Dans la deuxième partie, M. Fuchs expose les différentes maladies de l'œil dans l'ordre suivant : a) maladies de la conjonctive; b) de la cornée; c) de la sclérotique; d) de l'appareil vasculaire; e) du cristallin; f) du corps vitré; g) de l'appareil nervo-visuel; h) des paupières; i) des voies lacrymales, k) et les désordres du mouvement. Dans la troisième partie, l'auteur s'occupe des anomalies de la réfraction et de l'accommodation, et enfin dans la quatrième partie se trouvent décrites les opérations oculaires les plus usitées.

Cette classification de l'ouvrage est très pratique et bien combinée pour les élèves; elle leur permet d'approfondir dès le début et dans l'ordre pratique toutes les branches importantes d'ophtalmologie. Mais nous ne pouvons pas accepter toutes ses méthodes de traitement.

Ainsi par exemple, en parlant à la page 323 du traitement de l'*iritis syphilitique*, il dit que, dans cette affection, le meilleur traitement est celui des frictions mercurielles; et il ajoute : « Die Einreibung sollen solange fortgesetzs, werden, bès das kranke Auge volstàmdig blan gewordenist, dann lasst man als Nachcus Jodkali (bis zu trois grammo Saglich) gebrauchen. »

Or, selon moi, rien n'est plus faux que cette manière d'appréciation, car dans une iritis syphilitique on ne doit pas se baser sur ce que l'œil est devenu blanc ou non, de même qu'on ne doit pas chercher à combattre une iritis syphilitique par l'iodure de potassium, qui n'a aucune action sur cette maladie.

D'autre part, il émet une opinion erronée et très pernicieuse pour les praticiens, que « la conjonctivite croupale n'est qu'un « développement plus intense d'une conjonctivite catarrhale ».

Mais ce ne sont que des parties spéciales et isolées, que nous pouvons critiquer; dans l'ensemble, au contraire, on peut considérer cet ouvrage comme un des meilleurs, car il résume le mieux l'état actuel de la science.

Dr Galezowski.

Digitized by Google

Ophtalmie purulente, par M. Budin. — Le docteur Budin préconise dans son service de la Charité l'usage du naphtol contre l'ophtalmie purulente. Avec le naphtol, dit-il, le gonflement des paupières cède promptement; les cautérisations des paupières peuvent être plus rares, et s'il ne remplace pas le nitrate d'argent, il rend de grands services comme adjuvant dans le traitement de l'ophtalmie purulente; il est bien préférable à l'eau boriquée.

Depuis les recherches du Dr Budin, le naphtol A, qui est deux fois plus antiseptique que le naphtol B, a été préconisé; c'est ainsi que le Dr Valude et dans une thèse récente le Dr Dupont citent des observations où le naphtol A a donné d'excellents résultats.

La solution est ainsi composée :

Naphtol A.....	20 centigramme.
Eau distillée.....	1000 grammes.

(*Courrier médical*, n° 15, 1890.)

Autoplastie de la face, par M. Trélat (*Hôpital de la charité*). — Cet éminent maître, dont nous déplorons la mort, a opéré un jeune homme de dix-huit ans, dont la face présentait plusieurs cicatrices. Il a dû attendre quelque temps dans les salles, avant de subir une autoplastie qui aurait été déjà faite, si l'épidémie n'avait pas désorganisé le service.

Ce jeune homme, d'une excellente santé, n'avait pas d'autre lésion. C'est sa difformité seule qui a nécessité son entrée à l'hôpital. Cette difformité a été attribuée, au moment de sa naissance, à un enroulement du cordon. On a fait intervenir l'existence des brides placentaires pour expliquer les cicatrices que le nouveau-né portait à la face. Cette hypothèse bizarre se trouve démentie par la réalité des faits.

La mère de cet enfant se trouvant enceinte, dans des conditions particulièrement délicates, se prêta à des manœuvres abortives. Une sage-femme se livra avec des ciseaux à une série de tentatives qui atteignirent le fœtus à une époque déjà avancée de la grossesse. Ces manœuvres ne réussirent pas à provoquer l'avortement. Mais le fœtus reçut deux coups de ciseaux qui lui crevèrent un œil et déterminèrent deux plaies de la face. Les deux cicatrices déformaient le visage de cet enfant. Il y a seize ans, M. Cusco lui fit une opération. Ce chirurgien chercha à réparer la face de son mieux. Il aurait peut-être réussi, si une fièvre éruptive n'était survenue peu après l'opération. Il est probable que la plaie créée par le chirurgien suppura, sous l'influence du mauvais état général de l'enfant. Quoi qu'il en soit, deux mois après son entrée à l'hôpital, l'enfant quittait les salles de M. Cusco.

Digitized by Google

En examinant ce jeune garçon, on était frappé par la difformité de son visage. Il semblait que la narine gauche eût été sectionnée par deux coups de ciseaux, l'un donné à la pointe du nez, l'autre appliqué à la base du nez. Cette double incision avait déterminé une perte de substance de l'aile du nez. Cette brèche faite à l'aile du nez frappait tout d'abord le regard. Deux lignes cicatricielles partaient de là, se dirigeant en haut. Une d'elles remontait jusqu'à l'œil. Il était facile de constater que le globe oculaire n'existait pas de ce côté. La paupière inférieure correspondante est en ectropion.

On pouvait remarquer une particularité que rendent assez bien les photographies de ce jeune homme. Ce qui reste de l'aile du nez, ce lambeau de la narine a subi une ascension dans la direction de l'œil crevé.

Le premier but du professeur était de combler cette perte de substance de la narine.

Une autre indication s'imposait aussi. L'œil était crevé et vidé, et il existait un ectropion. Il devait reformer le contour palpébral de façon que, plus tard, on pût mettre à ce jeune homme un œil de verre.

Avant de faire une autoplastie, il faut examiner dans quel état se trouvent les lambeaux dont on doit se servir pour combler les pertes de substance. Or, tout ce lambeau compris entre la narine et l'œil crevé était riche, mobile et bien étoffé. S'il a subi une ascension, il ne fallait pas en chercher la cause dans la rétraction cicatricielle. La rougeole avait modifié défavorablement l'état de la plaie, et il est probable que la suppuration n'avait pas été étrangère à la production du résultat incomplet obtenu par M. Cusco. Le lambeau en question était incontestablement riche. C'était là une bonne condition pour la réussite de l'opération.

On se proposait de faire une incision verticale, en suivant la ligne cicatricielle. Le long de la corde cicatrielle, parallèle à la précédente, on pratiquerait aussi une incision permettant même d'enlever le tissu rétractile. On aurait donc un lambeau délimité sur les parties latérales par ces deux incisions verticales et correspondant en bas à la perte de substance de la narine et répondant en haut à la racine du nez.

La racine du nez de ce jeune homme était très large. Il est probable que, lors des manœuvres abortives, on a sectionné les os propres du nez, au niveau de leur articulation avec le maxillaire supérieur. Cela contribue à augmenter la difformité.

On était donc obligé de libérer le lambeau et de mobiliser l'os propre du nez. « Il me suffira, disait Trélat, de rompre ses attaches avec le maxillaire supérieur et frontal, soit avec des cisailles, soit avec le ciseau de Mac Even. Le lambeau comprendra toute l'épaisseur

Digitized by Google

de la narine. Après avoir avivé ce qui restera de la narine, on fera descendre le lambeau et on l'arrangera le mieux possible pour obtenir la restitution de la forme nasale.

« La paupière inférieure est en ectropion. Il faut la libérer, la disséquer, la relever, suturer la paupière supérieure avec la paupière inférieure. De cette façon, la paupière inférieure sera fixée dans une bonne position et n'aura aucune tendance à revenir en ectropion. Il restera un triangle cruenté qu'il faudra combler.

Pour faire cette autoplastie, on pourrait employer l'une des méthodes de transplantation des lambeaux.

« On peut prendre, disait le professeur, un lambeau cutané complet, le détacher complètement et l'apporter sur la perte de subtance. C'est un procédé qui n'est employé que dans des cas exceptionnels. Il vaut mieux se servir du lambeau dermo-épidermique. C'est le lambeau de Tirsch-Ollier qui semble préférable dans le cas actuel. »

(*Gazette des hôpitaux.*)

Le chancre syphilitique de la conjonctive, par le Dr Touchaleaume. — Cet auteur vient de publier dans sa thèse inaugurale de doctorat de Paris, en 1889, une étude très intéressante sur le chancre syphilitique de la conjonctive, qu'il a eu l'occasion d'observer pendant ses études à Nantes. En parcourant la bibliographie de différentes affections syphilitiques oculaires, il a pu recueillir dix-huit observations de même nature. En général, il faut dire que le chancre syphilitique est une maladie relativement rare; on l'a observé rarement chez les médecins et les sages-femmes, par le manque de propreté. Mais, le plus souvent ce chancre est provoqué par un baiser impur, comme dit l'auteur, et il se place habituellement à l'un des angles de l'œil. Les caractères principaux du mal sont : une ulcération à forme érosive, et quelquefois avec des bords taillés à pic; de plus on trouve une induration interstitielle et une adénite préauriculaire. D'après M. Touchaleaume, on peut confondre le chancre conjonctival avec un cancer ou une gomme-ulcère; mais le cancer a une évolution beaucoup plus lente, il dure des années, sa coloration est rouge-vineux, et une surface irrégulière qui saigne facilement. Les douleurs sont par moment très violentes, et souvent il n'existe point une adénite préauriculaire.

Quant à la gomme syphilitique des paupières, elle est très rare en général dans la région préorbitaire, surtout sous forme d'une gomme-ulcère; souvent elle est accompagnée d'une inflammation de l'iris ou d'autres membranes internes des yeux.

Dr Galezowski.

Digitized by Google

Le délire alcoolique et ses modalités réactionnelles, par le Dr Paul Garnier (*France médicale*, 9 *mai* 1890). — Le délire alcoolique, on ne saurait trop le répéter, n'est qu'un épisode aigu au cours d'une intoxication habituelle et plus ou moins prolongée.

Le délire alcoolique — fébrile ou non fébrile — se montre comme un événement qu'il était possible d'escompter, puisqu'il n'est que l'échéance de désordres cérébraux lentement amassés. Arrivé à un point suffisant d'imprégnation toxique ou de saturation alcoolique, le délire peut surgir à l'occasion de la moindre cause. Une perturbation organique quelconque — maladie fébrile, traumatisme physique ou traumatisme moral réalisé par une émotion vive, l'annonce d'une nouvelle grave, un sentiment violent, etc. — sont des motifs susceptibles de provoquer l'explosion de la psychose alcoolique. Un accès de délire éclate à la faveur d'une imprégnation toxique préalable, après s'être annoncé par de l'insomnie. Il consiste essentiellement en des troubles hallucinatoires multiples, mobiles, pénibles, commandant des réactions motrices immédiates, s'accompagne de tremblement plus ou moins généralisé et de secousses musculaires, avec exacerbation nocturne de l'agitation anxieuse.

Les phénomènes hallucinatoires, qui mettent surtout en cause le sens de la vue, sont ici le symptôme tellement nécessaire qu'on peut dire qu'il n'y a pas de délire alcoolique sans troubles sensoriels. Ce sont ces phénomènes hallucinatoires si mouvementés qui communiquent à cette forme d'aliénation mentale ses allures vraiment spéciales, car ils dominent absolument toute la scène pathologique.

Dr Galezowski.

A case of opthalmic migraine, par Chalmers Da Costa (*The Journal of Nervous and mental Disease*, et *Journal des connaissances médicales* de Cornil, 8 mai 1890. — L'auteur, après avoir rappelé les observations de Latham, d'Abercrombie, de Gowers, de Da Costa, de Prony et Féré, de Charcot, Weir Mitchell et de Laundly, dans lesquelles les attaques de migraine étaient accompagnées de symptômes variés oculaires et de paralysies avec troubles de la sensibilité, l'auteur rapporte un cas qui lui est personnel. On y trouvait une aphasie transitoire, de l'hémianopsie, de l'engourdissement avec anesthésie et parésie du bras droit. Une violente douleur des nerfs appartenant à l'œil marquait le début de l'attaque avec scotome scintillant et vomissements. Le sujet atteint de cette migraine était une femme nerveuse, d'âge moyen et dans une condition de santé précaire.

Digitized by Google

Cette observation est suivie d'hypothèses sur la cause de ce symptôme.

L'auteur, qui a communiqué ces observations à la Société de neurologie de Philadelphie, se demande quel pronostic il faut porter, car Charcot a signalé ces attaques de migraine comme prodromes de la paralysie générale, Duchenne comme avant-coureurs de quelques cas de tabes, et enfin Austie pense qu'une paralysie peut suivre des accès répétés de migraine ophtalmique.

Ce qui nous surprend dans cette observation, c'est que l'auteur ne cherche pas par un traitement approprié, je veux dire le bromure de potassium, à enrayer, ce qui réussit souvent, l'évolution de la maladie, probablement ici une paralysie dont la migraine n'est qu'un symptôme précurseur.

Dr Galezowki.

Divergence des opinions médicales. — On lit dans le *Médical Record* de New-York, du 22 février 1890 : Nous avons reçu du Dr Chisolm un article sur *les Céphalalgies persistantes* et leur traitement. D'après l'auteur, la céphalalgie reconnaît généralement pour cause les vices de réfraction de l'œil, et plus particulièrement l'astigmatisme. Le traitement principal des céphalalgies consiste dans le port de verres correcteurs. Il considère même les plus légers degrés d'astigmatisme comme ayant une grande importance et recommande fortement de prescrire des verres cylindriques même faibles, dont l'utilité est incontestable.

Nous avons aussi reçu un article du Dr Woodward sur *la Fatigue oculaire et les affections nerveuses fonctionnelles*. L'auteur rapporte 150 cas consécutifs de fatigue oculaire, dont le traitement en vue de soulager certaines céphalalgies a été suivi de guérison dans 85 p. 100 des cas. Dans cet article, la fatigue oculaire causée par *l'action imparfaite des muscles oculaires* acquiert aux yeux de l'auteur une grande importance, et malgré les excellents résultats obtenus, il ne faut pas du tout conclure que l'astigmatisme est le facteur principal dans l'étiologie de la céphalalgie.

Un troisième écrivain affirme que « *l'hypéropie latente* » est une cause extrêmement commune de céphalalgie, et que l'*ésophorie* et l'*hyperphorie* ne sont pas rares. Le Dr Ranney trouve que dans les névralgies l'astigmatisme existe seulement dans 20 p. 100 des cas, tandis qu'on rencontre des troubles musculaires dans presque tous les cas.

De son côté, le praticien qui fait la médecine générale traite la plupart des cas de céphalalgie d'après les principes généraux et s'occupe surtout des altérations du sang, des troubles digestifs et de la dépression nerveuse. Dr Belliard.

Digitized by Google

Accidents peu connus du phimosis congénital, par le Dr Berger. — Cette analyse de la thèse très intéressante du Dr Berger vient d'être publiée dans le n° du mois de mai 1890, du *Journal de médecine et de chirurgie*, par Lucas Championière, d'une manière très précise et très détaillée. Nous y trouvons les faits suivants, qui peuvent intéresser les ophtalmologistes. L'association du phimosis avec la hernie a été observée 10 fois sur 26 cas. Avec cela on rencontre l'hydrocèle. Les cris fréquents, les efforts répétés, la contraction des muscles abdominaux ou du diaphragme, poussent la masse intestinale contre les vaisseaux spermatiques, qui peuvent être ainsi comprimés à l'orifice du canal inguinal. Il en résulte très souvent des accidents locaux et généraux réflexes. Au nombre des troubles réflexes généraux que peut produire l'irritation due au phimosis, on a signalé des troubles très variés du côté des facultés intellectuelles, notamment l'impossibilité de travailler et une fatigue extrême à la moindre tension d'esprit ou d'application des yeux. L'enfant devient paresseux, inattentif, perd la mémoire, il devient mélancolique et hypochondre par moment. Par moment on a observé, d'après Berger, des troubles nerveux réflexes sous forme de parésies, donnant lieu à une faiblesse musculaire dans telle ou telle autre partie du corps; des hémiplégies, des paraplégies.

On a signalé aussi, *du côté de la vision*, certains troubles, tels que le *strabisme*, *l'amaurose*, *l'amblyopie*, à des degrés plus ou moins variés et intenses. M. Berger conclut qu'au milieu de tous ces faits relevés à la charge de l'irritation glando-préputiale, c'est l'état nerveux créé peu à peu et à la longue par le phimosis congénital négligé qui est la cause de tous ces accidents réflexes, et qui auraient pu être évités si on donnait à l'enfant les soins de propreté et de facilité d'évacuation des secrétions normales des parties.

Dr Galezowski.

Transactions of the American ophtalmological Society. Compte rendu de la vingt-cinquième réunion annuelle, publié par la société à Hatford, Etats-Unis, New-London, Conn. 1889. — Ce fascicule contient plusieurs communications importantes. La première est celle du Dr Bull sur les effets de l'iridectomie dans quatre-vingt-dix cas de glaucome chronique simple. L'étude de ces observations montre que si l'iridectomie peut être entreprise parfois avec succès dans les dernières périodes du glaucome, les résultats qu'elle donne ne sont généralement pas encourageants et qu'elle donne plutôt de bons effets dans les premières périodes. Le Dr Gruening discute également la question de l'iridectomie dans le glaucome et fait une communication sur l'usage de la cu-

Digitized by Google

rette dans le traitement du pannus invétéré. Le Dr Knapp fait une communication sur les caries et nécroses des parois de l'orbite, et le Dr Bull en fait une sur les tumeurs de l'orbite et des cavités voisines. Le Dr Standish communique une note sur les ténotomies partielles dans les cas de neurasthénie avec insuffisance des muscles oculaires. Le Dr Edward Jackson, de Philadelphie, s'occupe de la décentration des verres agissant comme prismes et donne des tableaux utiles à consulter sur les effets de la décentration et des angles de réfraction. Le Dr Kipp donne quelques nouvelles observations de kératite paludéenne.

Dr Belliard.

NÉCROLOGIE

La mort frappe à coups redoublés parmi les collaborateurs du *Recueil*. Hier, c'était la disparition de Cuignet que nous annonçions, aujourd'hui c'est celle du professeur Trélat qu'il nous faut enregistrer.

D'une intelligence remarquable, Trélat conquit rapidement tous les grades universitaires, et à trente et un ans il était chirurgien des hôpitaux. C'était en 1860. Douze ans après il prenait possession d'une des chaires de chirurgie de la Faculté de médecine. Il était membre de l'Académie de médecine et de la Société de chirurgie, dont il avait été le président. Orateur incomparable, il a, depuis trente ans, pris la plus large part à toutes les grandes discussions chirurgicales qui ont été soulevées, et il a contribué à tous les progrès réalisés.

D'une conception d'esprit vraiment supérieure, U. Trélat, qui, le plus souvent, se trouvait à la tête du mouvement progressiste, savait admirablement maîtriser parfois l'ardeur de confrères trop enthousiastes et leur éviter de douloureux mécomptes.

Clinicien exceptionnel, opérateur modèle, la presse médicale a été unanime à constater la perte irréparable que venait de faire en lui la chirurgie française.

Nous sera-t-il permis, à notre tour, de rappeler que pendant des années, avant d'arriver à la Charité, il s'occupa, sinon spécialement, du moins avec une satisfaction non dissimulée des maladies des yeux? Volontiers il voulait être un chirurgien pour qui notre spécialité n'avait pas de secrets, et ses triomphes étaient dans ses opérations difficiles, longues, d'autoplastie de la face et des paupières.

Digitized by Google

Sous un dehors bourru, Trélat avait une nature des plus affectueuses.

Il n'a pas fait de nombreux élèves, mais ceux qu'il a formés avaient pour lui un véritable culte. Aussi le lendemain de sa mort n'avons-nous pas été étonné d'entendre l'un d'eux, qu'il affectionna le plus, dire « que si, pour le sauver, il lui avait fallu donner une bonne partie de lui-même, c'est avec bonheur qu'il en eût fait le sacrifice ».

Trélat est resté l'homme supérieur jusqu'à la dernière minute. Sentant la mort venir, c'est avec le plus grand stoïcisme qu'il l'attendait, n'ayant qu'une préoccupation, celle de calmer la douleur des siens en les trompant sur sa fin prochaine.

F. Despagnet.

NOUVELLES

La Pratique Médicale de Baroloux donne des renseignements très intéressants au sujet de l'enseignement d'ophtalmologie aux États-Unis et au Canada, que nous rapportons ici :

Massachussetts charitable Eye and Ear Infirmary. Pendant l'année scolaire 1885-86, 3,261 malades ont été traités à la consultation externe, pour les maladies des yeux et des oreilles. A *Boston Dispensery*, le docteur Morse est attaché au Massachussetts Eye and Ear Dispensary.

A l'*Université Laval*, le docteur Foucher s'occupe en même temps des yeux et des oreilles. Il a sa clinique à l'hôpital Notre-Dame. Ses cours ont lieu trois fois par semaine.

A l'*Université Mc. Gill*, le docteur Bufler, professeur d'ophtalmologie et d'otologie, fait un cours théorique et clinique à l'hôpital général, où quelques lits sont à sa disposition.

A l'*Université Bishop*, le professeur Proudfool enseigne l'ophtalmologie et l'otologie au dispensaire de Montréal et à Western hospital.

Québec. A l'Université Laval le professeur Simard enseigne l'otologie et l'ophtalmologie.

A Toronto, le professeur Dr Reeve, enseigne à l'University of Toronto, medical College, l'ophtalmologie et l'otologie. Il existe là aussi une institution provinciale, *The Mercer Eye and Ear Infirmery*, qui contient 45 lits.

Digitized by Google

A Toronto City Dispensary, le traitement des affections des yeux est placé sous la direction du docteur Burnham.

A Trinity medical School, le docteur Ryerson est lecteur d'otologie, de laryngologie et d'ophtalmologie.

A Women's medical College, c'est le docteur Reeve qui est lecteur d'otologie et d'ophtalmologie.

CLINIQUE OPHTALMOLOGIQUE DES QUINZE-VINGTS

Le concours pour cinq places d'aides de clinique s'est terminé par la nomination de MM. Martigny, Desbrières, Gendron, de Bourgon et Bonnet. MM. Chantelot et Bérard ont été nommés aides de clinique provisoires.

Le jury était composé de MM. Cusco, membre de l'Académie de médecine, président; Trousseau et Chevallereau médecins de la clinique; Valude et Kolt, médecins adjoints.

Les questions posées ont été : pour la première épreuve : Manifestations oculaires, secondaires et tertiaires de la syphilis acquise; et pour la seconde épreuve : conjonctivite granuleuse, symptômes, complications et traitement.

DIXIÈME CONGRÈS MÉDICAL INTERNATIONAL.

BERLIN 1890.

Invitation à participer aux travaux de la section d'Ophtalmologie. — Conformément à la décision prise à Washington par le neuvième Congrès, c'est à Berlin qu'aura lieu, du 4 au 9 août de cette année, le dixième Congrès médical international. Les soussignés ont été désignés par les délégués des Facultés de médecine et des principales Sociétés médicales de l'empire allemand, comme membres d'un comité d'organisation pour la section. C'est en cette qualité que nous avons l'honneur de vous inviter à bien vouloir prendre part aux travaux de notre section. Ce sera pour nous un plaisir et un honneur tout particulier de pouvoir saluer chez nous en aussi grand nombre que possible nos honorés confrères. Nous vous communiquons ci-contre le programme provisoirement fixé des travaux de la section, et nous vous prions de nous informer le plus tôt possible des propositions, communications ou démonstrations que vous désirez faire.

Comptant sur un travail fructueux et profitable à notre science, nous vous adressons un salut confraternel et vous prions de recevoir l'assurance de notre parfaite considération.

Digitized by Google

Le Comité d'organisation de la section d'Ophtalmologie.

EVERSBUSCH, Erlangen; VON HIPPEL, Giessen; HIRSCHBERG, Berlin; LEBER, Gottingen; MICHEL, Würzburg; SCHMIDT, RIMPLER, Marburg; SCHWEIGGER, Berlin; VON ZEHENDER, Rostock.

On est prié de s'adresser au docteur Schweigger, membre-gérant, Berlin NW., Roonstr. 6, pour tout ce qui concerne spécialement la section; et au bureau du docteur Lassar, secrétaire général, Berlin NW., Karlstr. 19, pour ce qui concerne le Congrès en général.

Programme provisoire de la section d'Ophtalmologie :

1° L'ophtalmie sympathique; 2° Le trachoma; 3° L'influence de la lumière électrique sur l'œil.

Extrait des statuts et du programme général du Congrès.

ART. IX. — Dans les séances des sections on discute les questions et les matières présentées par le comité d'organisation de la section. Les thèses des rapporteurs choisis par le comité, ainsi que les autres communications et propositions inscrites concernant le sujet traité, servent de base à la discussion. Si le temps le permet, d'autres communications et d'autres sujets proposés par des membres et acceptés par le comité de la section peuvent être discutés. Le bureau de chaque section décide de l'acceptation de semblables matières et de l'ordre dans lequel elles doivent être discutées, lorsque cela n'a pas été décidé en séance par la section elle-même.

ART. X. — Les rapporteurs chargés d'ouvrir la discussion dans les sections auront 20 minutes pour faire leurs discours; dans le cours de la discussion on ne pourra dépasser 10 minutes.

ART. XI. — Les manuscrits des discours et communications, tant pour les séances générales que pour celles des sections, doivent être remis aux secrétaires avant la fin de chaque séance. Le comité de rédaction décidera si ces manuscrits doivent être publiés dans le compte rendu des travaux du congrès, et dans quelles limites.

Les membres qui ont pris part aux discussions sont priés de remettre aux secrétaires, avant la fin de chaque séance, une note écrite des observations qu'ils auront faites dans la séance.

ART. XII. — Les langues officielles pour toutes les sections sont l'allemand, l'anglais et le français.

Les statuts, programmes et ordres du jour seront imprimés dans les trois langues.

Toutefois, les membres seront autorisés à se servir d'une autre

Digitized by Google

langue, mais pour de très courtes observations seulement, et s'il se trouve dans la séance un membre qui se charge de reproduire ces observations dans une des langues officielles.

La cotisation des membres est fixée à 20 marks payables au moment de l'inscription. Elle donne droit à un exemplaire des comptes rendus du Congrès, qui sera adressé à chaque membre aussitôt après sa publication. Les inscriptions se feront à l'ouverture du Congrès. Toutefois, les membres qui désirent se faire inscrire avant pourront faire parvenir au trésorier le montant de la cotisation en y joignant leurs noms et leur adresse exacte[1].

INDEX BIBLIOGRAPHIQUE

Alt. — Chronic and recurrent hyperaemia of the bulbar conjunctiva due to syphilis (*Amer. Journ. of Ophtalm.*, déc. 1889).

Bronner. — Diseases of the nose and eye (some relations between the — *Prov. Med. Journ.* febr. 1, 1890).

Taylor. — Importance on the of securing coaptation of the lids certains diseases of the eye (*The Lancet*, feb. 8, 1890).

Christovisch. — Traitement médico-chirurgical, dans quelques affections oculaires (*Bulletin gén. de Therapeutique*, 30 janvier 1890).

White. — Bodily temperature in lesions of the corpus striatum and optic thalamus, etc. (*Journal Physiology*, jan. 1890).

Burnett. — Blindness from baby's sore eyes (*Medical Record*, febr. 22, 1890).

Oesterreicher. — Beitrag, zur meningitis diffusa basillaris, syphilitica, paradoxe Pupillen reaction (*Berliner Klinische Wochenschrift*, 18 febr. 1890).

Burnett. — Regular astigmatism following cataract (*American Journ. of Ophtalmologie*, déc. 1889).

1. Veuillez adresser : Docteur M. Martels, Berlin SW., 75 Leipziger Strasse, et joignez une carte de visite s. v. p.

Le Gérant : Félix Alcan.

3978. — Motteroz. — Imprimeries réunies, B, rue Mignon, 2.

Digitized by Google

CÉCITÉ AMENÉE PAR LA QUININE

OU

AMAUROSE QUINIQUE

PAR

Le Docteur FLAVEL B. TIFFANY

Professeur d'ophtalmologie et d'otologie à l'Université de Kansas-City (États-Unis).

Le 18 février 1890, je fus appelé pour examiner M. Wilhem V. Chiles, qui, au dire de son frère, était devenu aveugle pendant la nuit précédente. Voici le récit qui me fut fait de l'accident : M. Chiles, qui est magistrat, est âgé de trente-quatre ans, et sa santé, généralement excellente, n'avait subi qu'une légère atteinte, par suite de la grippe, quelques jours auparavant. M. Chiles mène une vie très régulière, il ne fume que modérément, trois cigares par jour environ ; il ne boit ni alcools ni liqueurs d'aucune sorte.

Il avait pris l'habitude de faire usage de la quinine, mais en petite quantité, car il avait toujours remarqué que ce médicament agissait sur lui très promptement et lui occasionnait des bourdonnements d'oreilles et des étourdissements. Le 17 février 1890, le Dr W... lui avait fait l'ordonnance suivante :

Sulfate de quinine.....	2 gr. 60 centigr.
Ipeca comp.....	60 —

M. F. n° 8 capsules.

Donnez deux capsules toutes les 3 heures.

Il dit avoir pris une capsule à 8 heures du soir de ce même jour (17 février 1890) deux capsules à 11 heures, une à 1 heure du matin et deux à 4 du matin. « Après avoir avalé la sixième capsule, dit-il, je regardai ma montre, et je vis qu'il était 4 h. 30. Je ne remarquai rien d'anormal dans ma vue, je voyais aussi bien que d'habitude. Je fus pris à ce moment-là d'une grande envie de dormir, et je dormis en effet jusqu'au matin. Quand je m'éveillai, il me sembla qu'il

Digitized by Google

faisait très sombre, et je ne pus distinguer aucun objet. Je me dirigeai tant bien que mal vers la fenêtre, que j'ouvris, ainsi que les volets, et je m'aperçus alors que j'étais complètement aveugle. Je me rendis, à tâtons, dans la chambre de mon frère, où j'appris qu'il était 8 h. 1/2 et que la matinée était radieuse, et moi je ne pouvais distinguer le jour de la nuit; tout me paraissait noir comme de l'encre, tandis que quelques heures seulement auparavant je voyais parfaitement! A cette heure-ci (10 h. 30 du matin), je n'aperçois qu'une pâle clarté, ayant, au centre, une tache brillante de la grandeur d'une monnaie d'argent, d'une pièce de dix sous. » L'examen me révéla une pupille dilatée *ad maximum*, ne se contractant pas sous l'influence de la lumière, bref, une cécité complète, le malade ne pouvant même pas percevoit un fort jet de lumière projeté sur les yeux à l'aide de l'ophtalmoscope.

Le nerf optique et la rétine sont blancs et anémiques. Le nerf optique apparaît gonflé et en partie atrophié.

Mon diagnostic fut : Amaurose par la quinine. J'ordonnai une eau minérale purgative à prendre immédiatement, et pour le soir un autre drastique, et une solution d'ésérine au 1/2 p. 100 à instiller dans les yeux toutes les quatre heures. Le lendemain soir, je trouvai la pupille contractée sensiblement, mais pas une parcelle de vision, ni dans l'un ni dans l'autre œil. J'autorisai le malade à porter un bandage sur les yeux, car il prétendait se trouver mieux avec ce bandage; le lendemain matin, je commençai à faire usage de l'éther sulfurique par inhalation et je fis garder au malade la position horizontale. Les pupilles avaient repris leur grandeur normale, mais restaient insensibles à l'action de la lumière, et la tension du globe était encore au-dessus de la normale.

J'ordonnai d'instiller l'ésérine deux fois par jour, et de laisser le malade, rigoureusement, dans la position horizontale. Le jour suivant, c'est-à-dire le 20 février, je télégraphiai le cas au Dr John Grenn, de Saint-Louis, qui me répondit par dépêche, en me conseillant d'ajouter, à ce que

Digitized by Google

j'avais fait jusqu'alors, l'emploi du nitrate d'amyl, à la dose d'une goutte, et par voie d'inhalation.

Ceci fut commencé le jour suivant (21 février) et l'amyl remplaça l'éther. Le malade avait déjà remarqué qu'il pouvait distinguer la lumière d'un bec de gaz, lorsque les rayons lui en étaient soudainement projetés sur le visage.

Ce même matin, j'examinai le fond de l'œil, et le trouvai à peu près dans le même état que lors de mon premier examen, excepté que la papille a une teinte plus bleuâtre, avec un croissant verdâtre du côté temporal de chaque œil. La rétine est encore anémique, les veines fortement engorgées et tortueuses. Dans la matinée du 23, le malade commence à distinguer le contour des objets lumineux, il ne voit ces objets que pendant une seconde environ, puis ces images pâlissent graduellement, et tout retombe bientôt dans l'obscurité. Cependant, vers le soir il commence à discerner les objets ; il peut compter les doigts lorsqu'ils sont bien éclairés, et distingue les intervalles qui se trouvent entre les feuilles des jalousies. L'ésérine fut continuée une à deux fois par jour, et le nitrate d'amyl une fois toutes les heures, durant la journée, en maintenant toujours le malade dans la position horizontale, les yeux fermés et bandés. Le jour suivant (24 février) le patient y voyait assez pour reconnaître ses amis, mais il lui semblait, disait-il, les voir à travers un brouillard de Londres. Un nouvel examen du fond de l'œil, fait le 26 février, me révèle la même situation qu'à l'examen précédent. Les veines sont encore tortueuses et engorgées, avec ralentissement de la circulation ; la rétine est toujours pâle, et le nerf optique gonflé, et présentant la même couleur gris bleu.

Aujourd'hui, le 28 février, M. Chiles peut déchiffrer les en-tête des articles des journaux, mais chaque chose lui apparaît comme un camée. Tout les objets plats, et les tableaux sur les murs, lui semblent être saillants et épais ; chaque chose, dit-il, a pour lui l'apparence d'un objet vu dans un puits profond ou dans une cave légèrement éclairée par une faible lumière. Les objets qu'il a en face de lui, directement,

Digitized by Google

ont l'air de surgir de plus en plus distinctement à mesure qu'il les regarde, tandis que les objets qui l'entourent disparaissent lentement.

Le 1er mars, les objets sont de mieux en mieux distingués, mais sont encore vagues, ils vont et viennent, pour ainsi dire. La rétine a retrouvé, sur une certaine étendue, sa couleur normale, mais elle est encore blanchâtre, et le disque optique est encore anémique.

Le 3 mars, le malade dit que sa vue est meilleure à la tombée du jour que le matin, mais les yeux ne sont pas encore sensibles à la grande lumière. Il peut supporter une vive lumière de gaz sans en être incommodé, et lorsqu'il regarde dans la rue ce matin (la matinée est claire et très ensoleillée), chaque chose, chaque personne lui apparaît comme s'il regardait à travers un verre fumé, très sombre; il lui semble que les objets qui l'entourent sont aussi distincts que ceux qu'il a en face de lui, ou, autrement dit, il croit que son champ visuel n'est pas diminué, mais que chaque chose lui paraît sombre (*hazy*) ou comme éclairée par la clarté de la lune ou par le crépuscule.

Les pupilles continuent à se contracter, bien que les myotiques ne soient pas employés même une fois par jour, et la tension est au-dessus de la normale. Il n'y a pas de douleurs le matin, mais si l'ésérine n'est pas instillée, il y en a plus ou moins, vers la fin de la journée.

Le 5 mars, M. Chiles peut, avec des efforts, lire l'imprimé ordinaire des journaux, mais, comme il lisait dans un demi-jour, il se prit à dire que la confusion que lui avait produite le quinine dans la tête n'avait pas disparu, pas plus que les autres effets de ce médicament.

Le 8 mars, la vision n'est pas meilleure qu'à la visite que je lui avais faite le 4 courant, et la seule différence qu'il y ait, c'est que les yeux sont un peu plus sensibles à la lumière. De façon que, pour lire, un flot de lumière est nécessaire; sans cela il lui semble qu'il lit dans un demi-jour.

Les expériences faites par les autorités médicales ont démontré que, bien que les cas en soient rares, les malheureux

Digitized by Google

malades atteints d'*amaurose quinique* sont condamnés à une cécité complète et irrémédiable. Cependant, plusieurs de ces malades recouvrent la vision centrale, avec plus ou moins de rétraction du champ périphérique.

Dr Flavel B. Tiffany.

UNE OBSERVATION CLINIQUE

DE NÉOPLASME CHOROIDIEN

DÉVELOPPÉ CHEZ UNE FEMME ATTEINTE DE CANCER DU SEIN[1]

Par le Dr Ch. GUENDE

Mme X..., âgée de cinquante-quatre ans, employée à l'Opéra-Comique, se présente, le 14 novembre 1889, à la clinique de mon maître, M. Despagnet. Elle se plaint de troubles visuels survenus dans l'œil droit à la suite d'un traumatisme (coup de parapluie). L'accident remonte à neuf mois. Depuis six mois environ l'organe blessé aurait été à plusieurs reprises le siège de phénomènes inflammatoires s'accompagnant de douleur périorbitaire et de larmoiement. Leur récente réapparition a décidé la malade à venir consulter.

A son arrivée, nous constatons des symptômes de cyclite, léger œdème palpébral, injection périkératique intense. La tonicité du globe est diminuée. L'examen ophtalmoscopique permet de découvrir une saillie de + 6 dioptries, sans limites précises, occupant toute la partie supérieure de la rétine. Dans toute cette masse, la membrane rétinienne présente une teinte grisâtre rappelant celle de la rétinite séreuse. La papille, dont les limites sont diffuses, apparaît enfoncée et fortement en retrait par son bord supérieur contigu à la masse rétinienne. Le bord inférieur se continue avec la rétine saine.

1. Mémoire présenté à la Société d'ophtalmologie de Paris.

Digitized by Google

Etat général défectueux, aspect cachectique.

Dans les antécédents personnels de la malade nous relevons les faits suivants. Il y a neuf ans, son attention fut attirée par la présence d'une petite tumeur de consistance dure, située à la partie inférieure du sein droit, que l'on traita par la *méthode Raspail*, ce qui ne l'empêcha pas de s'accroître dans des proportions considérables et finalement de s'ulcérer. En dernier lieu, précédant de quatre à cinq mois le traumatisme oculaire, apparurent un certain nombre de tumeurs craniennes à peu près indolores, du moins au début.

Il existe des antécédents maternels fort précis : amaigrissement, tumeurs multiples du ventre, affection de l'estomac donnant lieu à des vomissements fréquents et mettant obstacle au passage des aliments, au point, disait-on, que la malade en mourrait de faim. Ajoutons à cela une maladie du foie avec ictère, que l'on pourrait peut-être rattacher à ce qui précède.

Etat actuel (fin février). Très amaigrie et émaciée, la malade cesse de venir à la clinique. Elle garde la chambre et demeure alitée la majeure partie de la journée.

L'œil, de nouveau enflammé, sous l'influence d'une récente poussée de cyclite à répétition, est mou et douloureux à la pression. La région temporale droite est sillonnée d'un lacis de veines noirâtres superficielles, dû peut-être au voisinage de l'une des tumeurs craniennes. Du côté opposé cependant l'engorgement veineux est moindre, quoique les tumeurs y soient en plus grand nombre.

A l'examen ophtalmoscopique la topographie des lésions profondes a subi de notables changements. Dans la partie supérieure de la rétine, l'infiltration est bien diminuée, la saillie moins prononcée, et au lieu du soulèvement uniforme, de couleur grisâtre, mentionné au début de l'observation, nous trouvons, partant de la papille et s'étendant vers la partie supérieure, une forte masse en saillie présentant disséminées des taches de teinte tantôt noire, tantôt jaunâtre. Il ne s'y manifeste aucun signe de flottaison, quels que soient les mouvements imprimés à l'œil. Celle-ci existe au contraire

Digitized by Google

dans la partie inférieure de la rétine, où s'est fait un large décollement. Les vaisseaux veineux sont variqueux et augmentés de volume, les limites papillaires diffuses. Absence du ganglion préauriculaire.

L'acuité visuelle égale 1/16 difficilement. L'étendue du champ visuel est : pour le méridien vertical, de 30° en haut, 12° en bas; pour le méridien horizontal, de 55° en dehors, 38° en dedans; pour les méridiens obliques, de 28° en haut et en dedans, 40° en haut et en dehors, 25° en bas et en dedans, 10° en bas et en dehors.

Aucune lésion de l'œil gauche, dont l'acuité est égale à 1.

Si nous procédons maintenant à l'examen général de la malade, nous découvrons, disséminées dans les divers points de l'économie, les traces non douteuses d'un véritable envahissement néoplasique. Les manifestations du côté du squelette attirent tout d'abord l'attention. Ce sont des tumeurs dures, de consistance osseuse, qui atteignent sur le crâne, à la surface des pariétaux notamment, le volume d'une noix. Deux petites, plus récentes, siègent, l'une au niveau, l'autre en dehors de la bosse frontale gauche. Sur toute l'étendue du sternum, des clavicules, ainsi que sur quelques-unes des côtes supérieures, le doigt rencontre une multitude de bosselures de volume variable, douloureuses à la pression. Pas d'extension au squelette des membres.

Le sein droit, siège probable de la tumeur primitive, est entièrement envahi par une masse dure, bosselée, dépassant le volume du poing, ulcérée dans sa partie inférieure et adhérente par sa base au grand pectoral. La peau, épaissie et déchiquetée au niveau de l'ulcération, fait corps avec le néoplasme. Le sein gauche porte une tumeur de volume moindre. De chaque côté la propagation s'est faite aux ganglions axillaires, qui atteignent un développement énorme.

Parmi les organes des grandes cavités splanchniques, le foie, qui joue un rôle si important dans la dissémination des éléments néoplasiques, est douloureux et augmenté de

Digitized by Google

volume, sans toutefois qu'il soit possible d'y découvrir la moindre déformation. La malade n'a jamais eu d'ictère. Elle se plaint seulement de douleurs lombaires, dont elle fait remonter le début à une époque très éloignée. Pas de tumeur abdominale, à l'exception d'une seule située en arrière et un peu au-dessus de la symphyse pubienne et paraissant dépendre de l'un des organes du petit bassin. Les fonctions digestives sont altérées : il y a de l'inappétence, du dégoût pour la viande cuite. A noter quelques vomissements, la plupart du temps alimentaires, et survenant le plus souvent après des efforts de toux.

Aux poumons, signes de congestion légère des deux côtés. Au sommet droit, l'oreille perçoit un foyer de gros râles humides avec un souffle intense. Quintes de toux fréquentes, dyspnée avec exacerbation vespérale. Double chaîne de ganglions cervicaux volumineux émergeant de la cavité thoracique.

Au cœur, léger souffle d'insuffisance mitrale ; l'affection remonte à de nombreuses années.

Enfin du côté du système nerveux les douleurs générales à forme paroxystique dominent la scène ; elles acquièrent parfois, à l'approche de la nuit, une intensité extrême.

Chaque soir la malade est prise de poussées fébriles peu intenses.

Désireux de joindre à mon observation l'analyse histologique de la tumeur du sein, j'en détachai un fragment, dont l'examen ne donna malheureusement aucun résultat : il était entièrement constitué par un amas de bourgeons charnus superficiels et ne contenait aucun des éléments caractéristiques du néoplasme. Malgré cette lacune, j'ai pensé que les faits cliniques recueillis auprès de la malade présentaient par eux-mêmes un assez grand intérêt; leur importance m'est apparue d'une façon plus évidente encore après la lecture des principaux passages de la remarquable monographie de Fuchs sur les sarcomes du tractus uvéal (*Das Sarcom des Uvealtractus*, 1882), que mon excellent confrère et ami le

Digitized by Google

Dr Lafosse, de Bruxelles, a bien voulu me traduire. D'après l'auteur précité, si les néoplasmes choroïdiens sont loin d'être des affections communes, plus rares encore sont certaines formes cliniques qui s'accompagnent d'un appareil symptomatologique spécial, et dans lesquelles le 2e stade, stade de réaction inflammatoire, est caractérisé non plus par l'apparition de phénomènes glaucomateux, mais au contraire par des poussées de cyclite avec diminution progressive de la tonicité du globe oculaire. Tel est le cas que j'ai l'honneur de vous présenter. Si nous nous reportons à l'observation, nous trouvons que la première atteinte de cyclite remonte à six mois. Depuis cette époque, de nombreuses poussées se sont produites, à des intervalles de temps variables. L'œil, dont j'ai pu suivre constamment l'évolution, est actuellement mou et dépressible. S'appuyant sur un petit nombre de cas semblables, Fuchs propose de substituer à la dénomination de « période glaucomateuse », adoptée par les auteurs, celle plus rationnelle de période simplement « inflammatoire ».

Mais l'observation que vous venez d'entendre tire son principal intérêt des conditions toutes particulières dans lesquelles s'est développé le néoplasme choroïdien, en un mot, de sa relation avec les diverses productions néoplasiques dont nous avons parcouru plus haut la série. Il y a neuf mois, à la suite d'un traumatisme, la malade, voulant s'assurer si son œil droit n'a pas subi de contre-coup, constate une diminution de l'acuité visuelle. Ce trouble fonctionnel, que le traumatisme a fait découvrir, pouvait bien, peut-être, exister antérieurement. Mais déjà avant cette découverte toute une série de productions métastatiques était apparue, et enfin la malade, si nous appelons son attention sur la tumeur du sein droit, nous apprend qu'elle a remarqué sa présence pour la première fois il y a neuf ans. Ainsi donc, nous trouvons à l'origine de toutes ces métastases, précédant de plus de huit années les premières manifestations du côté de l'œil, nous trouvons, dis-je, une tumeur du sein qui se propage aux ganglions axillaires et revêt l'aspect extérieur d'un véri-

Digitized by Google

table cancer. C'est là un fait remarquable et qu'il est bon de rapprocher du passage du fascicule de Fuchs où cet auteur aborde la question du mélano-sarcome secondaire de la choroïde. Il ne connaît, dit-il, aucun cas de sarcome oculaire métastatique. Il ne nie pas qu'il en puisse exister, mais il n'a pu en rencontrer un seul exemple parmi les 259 observations qu'il a réunies. D'ailleurs, ajoute-t-il à titre d'explication, les organes qui montrent une prédisposition aux néoformations protopathiques ne se prêtent pas facilement aux métastases.

Et maintenant, quelle conclusion tirer de ce qui précède? Nous nous trouvons en présence de deux tumeurs dont l'une, celle du sein, semble appartenir au groupe des tumeurs dites cancéreuses ; quant à l'autre, ses caractères ophtalmoscopiques peuvent la faire classer parmi les mélano-sarcomes choroïdiens. La première paraît avoir précédé l'autre de plus de huit années : les souvenirs de la malade sont très précis à cet endroit. Laissez-moi vous dire, messieurs, que je comptais vous soumettre simplement un ensemble de faits observés, sans essayer de les interpréter. Néanmoins, j'ai peine à croire qu'il n'existe entre les deux affections néoplasiques qu'une simple coïncidence.

Enfin la question de l'intervention mériterait quelque développement. Il est admis que, dans les cas pareils à celui qui nous occupe, l'énucléation peut être tentée dans le but de débarrasser les malades des douleurs souvent intolérables qu'ils éprouvent. Sollicité par la patiente, M. Despagnet fut un moment sur le point de la pratiquer. D'ailleurs, en agissant ainsi il pouvait peut-être mettre les centres nerveux à l'abri d'un envahissement rapide. Malheureusement l'état de cachexie avancée dans lequel se trouvait la malade n'autorisait guère une pareille tentative. Privé du complément d'intérêt qu'eût apporté à ma communication l'examen anatomique de l'œil malade, je n'ai pas moins pensé qu'il était intéressant de vous présenter un fait dont l'histoire clinique est encore imparfaitement connue.

Dr Ch. Guende.

Digitized by Google

DES
TROUBLES OCULAIRES DANS LE TABES DORSAL
ET LA THÉORIE DU TABES [1]

PAR
Le Dr E. BERGER.

(*Suite et fin*)

Nous avons mentionné qu'un certain nombre des nerfs cérébraux dont les noyaux se trouvent dans la moelle allongée peuvent être atteints d'un processus inflammatoire. Ce sont le trijumeau, le nerf facial (surtout dans ses branches inférieures), le nerf auditif, le nerf pneumo-gastrique, et très rarement le nerf spinal. D'après d'autres auteurs le nerf glosso-pharyngien et le grand hypoglosse peuvent aussi être atteints.

En général, dans le tabes dorsal, les nerfs dont les noyaux sont situés près de la ligne médiane sont plus fréquemment atteints que ceux dont les noyaux sont latéraux ; de même, les nerfs des noyaux de l'aqueduc de Sylvius et de la partie supérieure de la fosse losangique sont plus fréquemment affectés que les nerfs de la partie inférieure de la moelle allongée.

On peut encore expliquer le diabète sucré (comparez les expériences de Claude Bernard) et la polyurie qui apparaissent dans le tabes dorsal, fièvre constatée par une altération de la moelle allongée.

Peut être peut-on aussi expliquer de cette manière la présence de la fièvre dans le tabes dorsal, fièvre constatée par un certain nombre d'auteurs (Rosenthal). Depuis les expériences faites par Tschischichin on sait que la moelle épinière affecte certaines relations avec la régularité de la chaleur. M. Tschischichin a constaté une augmentation très

1. Voir le numéro de mai.

Digitized by Google

considérable de chaleur après la coupe de la moelle épinière au niveau du pont.

Nous avons vu plus haut ce qu'il fallait penser de l'explication des paralysies des muscles de l'œil par une altération de ses noyaux situés dans la moelle allongée. Dans quelques cas les paralysies musculaires, surtout dans les cas de courte durée, peuvent être la conséquenee des hémorragies dans les noyaux des nerfs qui innervent le muscle de l'œil (Michel).

Mais l'altération de la moelle allongée peut expliquer aussi les autres altérations qui se rencontrent dans le tabes dorsal.

M. Adamkiewicz a démontré, par des expériences faites sur des lapins, que la compression d'un hémisphère du cerveau peut entraîner l'hypotonie, l'hyperémie de la conjonctive et du tractus uvéal et qu'il peut revêtir ensuite l'apparence d'un exsudat plastique.

Par l'altération de la paroi vasculaire, le calibre des vaisseaux se rétrécit. Les expériences si intéressantes de M. Spronck[1] ont montré qu'une diminution de la quantité de sang qui parcourt les vaisseaux de la moelle épinière entraîne l'atrophie des cellules ganglionnaires et de leurs prolongements ; en même temps il a observé l'hypertrophie dans la névroglie (la présence de la karyokinèse dans les cellules du tissu conjonctif de la moelle épinière).

Il s'ensuit que les altérations dans les vaisseaux peuvent expliquer les altérations dans le tissu de la moelle épinière observées dans le tabes dorsal.

De même que les altérations de la moelle épinière suivent le parcours des vaisseaux (Adamkiewicz, Magnan) et nous indiquent le rôle important que ceux-ci jouent dans le désordre qui accompagne le tabes dorsal, nous avons constaté, au point de vue clinique, que les troubles fonctionnels du *nerf optique* ne peuvent être expliqués que comme conséquences de troubles vasculaires.

1. *Archives de physiologie*, 1888.

Digitized by Google

Les altérations des vaisseaux centraux de la rétine sont déjà depuis longtemps connues par l'examen ophtalmoscopique. Mais l'examen anatomique semble confirmer aussi le rôle qu'ils jouent dans la production des altérations du nerf optique et de la rétine. M. Leber dit qu'il se trouvait quelquefois de ces petites cellules lymphatiques étroitement accumulées autour de quelques vaisseaux, passant de la gaine interne dans le nerf optique.

Dans quelle partie de la moelle allongée faut-il rechercher les origines des nerfs vaso-moteurs du nerf optique? — On sait que, parmi les maladies de la moelle épinière, c'est le tabes dorsal où se trouve le plus fréquemment la complication de l'atrophie du nerf optique; que, de plus, cette dernière maladie se rencontre dans la paralysie glosso-labio-laryngée, dans la myélite aiguë et dans les suites des traumatismes de la moelle épinière.

M. Adamkiewicz a montré que dans les maladies de la moelle épinière, surtout et spécialement dans le tabes dorsal, le processus maladif suit le trajet des vaisseaux.

Nous avons déjà mentionné qu'un trajet de fibres nerveuses, contenant les fibres vaso-motrices, joint la moelle allongée à la moelle épinière et qu'il se trouve affecté dans le tabes.

M. Magnan avait déjà constaté en 1874, à l'autopsie d'un tabétique, que les altérations pathologiques suivent le parcours des vaisseaux. M. Ordonnez constatait que les vaisseaux sont le point de départ de la dégénérescence de la moelle épinière dans le tabes dorsal.

En effet, les vaisseaux même se trouvent altérés dans le tabes dorsal. Mais est-il juste de déclarer ces altérations des vaisseaux comme étant la conséquence d'une affection des nerfs vaso-moteurs et de leur origine dans la moelle allongée? Les altérations des vaisseaux peuvent-elles entraîner les altérations dans le tissu de la moelle épinière des tabétiques?

Avant de répondre à ces questions, discutons les altérations vasculaires dans le tabes.

Digitized by Google

Les vaisseaux se trouvent au début élargis (Buzzard); plus tard il se développe une sclérose, et le calibre des vaisseaux se resserre (Erb, Rumpf, Strümpell, Kraus), quelquefois ces deux formes d'altérations coexistent dans la même préparation (Bevan Lewis). Quant aux détails, ces altérations ont la plus grande ressemblance avec l'artérite ou l'endartérite oblitérante.

Pour savoir si les altérations des parties du centre du système nerveux peuvent entraîner des altérations dans les vaisseaux, il suffit de mentionner les travaux micrographiques exécutés au laboratoire de M. Klebs[1]. Ces travaux ont montré que chez les malades atteints de la paralysie générale, on trouve dans le cerveau des phénomènes vasculaires remarquables; le trajet vasculaire, excité par les nerfs vaso-moteurs, peut être affecté par altération des centres de leur innervation (certainement encore inconnus); dans les parois vasculaires elles-mêmes on peut trouver des altérations de la moelle épinière. Dans la paralysie bulbaire progressive et dans l'athétose, l'atrophie du nerf optique est accompagnée de la paralysie du nerf facial et de la sixième paire. C'est avec raison que M. Michel dit que les troubles oculaires peuvent apparaître d'autant plus vite que la lésion est située plus haut, dans la moelle épinière.

Pour trancher la question, il faut rechercher approximativement le siège central des nerfs vaso-moteurs du nerf optique; j'ai recueilli les cas de paralysies de nerfs cérébraux chez des tabétiques atteints d'atrophie du nerf optique, et les cas de paralysies des nerfs cérébraux chez ceux qui *n'étaient pas* atteints d'atrophie du nerf optique.

Si la lésion d'une certaine partie de la fosse losangique est la cause de l'atrophie du nerf optique, les noyaux environnant cette partie se trouveront plus souvent affectés que dans les cas où l'atrophie du nerf optique fait défaut.

Mes observations ont prouvé les paralysies suivantes :

1. Prager, *Vierteljahrschrift für Heilkunde*, 1875, p. 67.

Digitized by Google

	Paralysies avec atrophie du nerf optique.		Paralysies sans atrophie du nerf optique.	
	Droit.	Gauche.	Droit.	Gauche.
Muscle ciliaire	(?) 7	(?) 6	20	21
Sphincter de l'iris	19	18	14	13
Muscle droit interne	5	3	2	3
Muscle droit supérieur	5	5	1	1
— élévateur de la paupière supérieure	4	4	5	1
— droit inférieur	4	4	1	0
— oblique inférieur	4	4	1	0
— — supérieur	2	1	4	1
— droit externe	6	5	4	7
Trijumeau 1re branche	0	1	0	0
— 2e branche	0	1	0	0
— 3e branche	0	2	0	0
Nerf auditif	2	2	2	2
— facial	3	1	2	0
— pneumo-gastrique	2	2	2	2
— spinal	0	0	1	0
— grand hypoglosse	0	0	0	0

Comme dans mes observations, le nombre des cas où le tabes était compliqué de l'atrophie du nerf optique était plus faible que celui des cas où cette complication n'existe pas ; le même nombre de paralysies indique qu'elle est plus fréquente dans les cas de l'atrophie du nerf optique que dans les cas sans atrophie; c'est ce qui arrive par exemple dans les cas de paralysie de la sixième paire.

Il résulte de cette statistique que les paralysies des muscles de l'œil dont les noyaux sont situés dans la partie postérieure du noyau de la troisième paire sont plus fréquentes dans les cas du tabes compliqué d'atrophie du nerf optique que dans les cas qui en sont exempts.

Or, le lien du noyau du nerf facial et de la sixième paire étant la limite inférieure du champ de l'atrophie du nerf optique dans les altérations de la moelle allongée, on conçoit comment le champ des expériences faites en vue de localiser la partie de la moelle allongée qui a une certaine influence sur les vaisseaux du nerf optique était très petit. Dans les parties latérales, l'affection peu fréquente de la première branche du trijumeau montre que ces parties de la moelle allongée ne sont pas en relation avec le point en question.

Digitized by Google

RECHERCHES EXPÉRIMENTALES

I. — Lapin blanc. Cautérisation de la portion la plus supérieure de la fosse losangique avec teinture de cantharides. Le lapin se tourne quelquefois sur la terre. Après cela il devient calme. Nystagmus horizontal. Dilatation des pupilles. Le lapin continue à vivre trois semaines. La marche était incontestablement troublée.

II. — Lapin noir. Destruction exécutée dans la partie la plus supérieure de la fosse losangique. Immédiatement après le lapin se roule quelquefois par terre, puis redevient calme. La tête est légèrement tournée à gauche. Les pupilles sont dilatées. Après l'opération, nystagmus transitoire. Marche en manège à droite. En marchant il paraît que les mouvements des extrémités postérieures sont altérés, le lapin traîne plutôt ces extrémités qu'il ne les remue.

Les lapins I et II moururent trois semaines après l'expérience. Mais, n'ayant pas été averti de cette mort, je n'ai pu exécuter l'autopsie de ces animaux.

III. — Grand chien. Destruction de la partie inférieure de l'aqueduc de Sylvius et de la fosse losangique. Prostration après l'opération ; le chien se rétablit dans la suite. Mydriase. Nystagmus rotatoire.

Une demi-heure après l'opération, le nystagmus change de direction et devient horizontal.

Une heure après l'opération, le chien se roule par terre, tantôt de gauche à droite, tantôt dans un sens opposé.

Le lendemain (dix-neuf heures après l'opération), nystagmus horizontal. Mydriase à gauche, *myosis* à droite. La pupille a une forme ovalaire, dont le grand diamètre a une direction de bas en haut et de dedans en dehors. Grande faiblesse.

Vingt-trois heures après l'opération, même état. Blépharospasme du côté gauche.

Le troisième jour, le chien est toujours placé sur le flanc gauche. Les pattes antérieures sont étendues en avant, les

Digitized by Google

pattes postérieures sont raides et pliées vers le tronc. Nystagmus rotatoire dans la direction du muscle oblique supérieur droit. Si on le déplace, il reprend immédiatement son ancienne attitude.

L'après-midi, mydriase de deux côtés. Le chien voit et entend bien. Nystagmus horizontal qui augmente, si on s'approche du chien et qu'on le menace avec une canne.

Expériences sur l'irritabilité par courants électriques. Distance du traîneau de Dubois = 15 millimètres : légers mouvements de la patte postérieure gauche après l'irritation. Distance = 5; mêmes mouvements semblables dans la patte antérieure gauche; les pattes droites se remuent en même temps un peu, mais elles n'exécutent aucun mouvement si on les irrite directement.

Le tronc est également sensible de deux côtés.

L'œil droit ne peut pas être fermé; à droite on observe des spasmes cloniques dans les muscles innervés par les branches inférieures du nerf facial.

Les trois jours suivants l'état du chien est le même. Pas de nystagmus. Abcès de la cornée de l'œil droit.

Le chien fut sacrifié; à l'autopsie j'ai trouvé des hémorragies peu remarquables sur la surface inférieure de la protubérance de la moelle allongée et de la moelle épinière cervicale.

La moelle épinière fut conservée dans le liquide de Müller et, après durcissement, elle fut examinée au microscope.

La cavité subdurale correspondant aux cordons antérieurs et latéraux était presque normale; mais la surface externe des cordons postérieurs était recouverte de caillots sanguins très répandus qui se propageaient jusque dans une partie considérable de la moelle épinière dorsale. Le tissu nerveux de la moelle était normal.

L'œil droit était détruit par une panophtalmie.

Dans l'œil gauche l'examen micrographique dévoilait la présence d'hémorragies très faibles et peu considérables dans la rétine.

L'examen de la moelle allongée montrait les lésions indiquées ci-dessous.

Digitized by Google

La lésion avait atteint la partie supérieure droite de la fosse losangique et se propageait un peu en dehors de la ligne médiane à gauche. Ont été lésés : quelques parties du noyau de la quatrième paire (spasmes cloniques dans la direction du muscle oblique supérieur), le noyau droit de la sixième paire (déviation spasmodique des yeux à droite), le noyau du nerf facial droit, surtout dans sa partie supérieure (paralysie du muscle orbiculaire palpébral, mouvements cloniques dans les branches inférieures du nerf facial produits par l'irritation de la partie inférieure de son noyau).

La lésion expérimentale était dans ce cas très irrégulière; peut-être des hémorragies abondantes formèrent-elles quelque obstacle à l'exécution précise de l'opération.

IV. — Lapin brun. Lésion de la partie la plus supérieure de la fosse losangique.

Immédiatement après l'opération, collapsus, rétablissement des forces quelques instants après. Opisthotonos. Dilatation des pupilles. Mouvement des extrémités.

Cinq minutes après, contractions rythmiques dans les muscles innervés par les branches inférieures du nerf facial. La fente palpébrale gauche est peu ouverte. La pupille gauche est resserrée, la pupille droite un peu plus large que la pupille gauche, ovalaire, ayant une direction oblique. Le nerf facial gauche est paralysé dans ses branches inférieures.

Mouvements cloniques des pattes droites, si le lapin est placé sur le côté gauche; ces mouvements n'existent pas si le lapin est placé sur le flanc droit.

Vingt minutes après, les pupilles sont dilatées. La moitié droite de la tête est hyperesthésiée; dans la moitié gauche la sensibilité se trouve diminuée. Les réflexes sont normaux. Dans l'examen ophtalmoscopique, la pupille semblait d'une couleur un peu rouge.

Vingt-quatre heures après la lésion, le lapin est placé continuellement du côté gauche et exécute des mouvements cloniques des extrémités. La pupille droite est élargie; opacité de la cornée gauche.

L'œil droit est rempli de larmes.

Digitized by Google

A l'autopsie on découvre des hémorragies très répandues sur les parties inférieure et latérale de la protubérance et de la moelle allongée. On en rencontrait aussi sur les méninges de la partie inférieure du lobe pariétal. Dans la moelle épinière, les hémorragies se trouvent entre la dure-mère et la pie-mère, sur la surface externe des cordons antérieurs et latéraux. Les hémorragies se trouvent les plus prononcées sur les cordons latéraux, où des caillots de sang recouvraient la gaine. Sur les cordons postérieurs je n'ai pas observé d'épanchements sanguins.

Dans la rétine il ne se trouvait pas d'hémorragies.

Des hémorragies subpleurales dans les poumons et des hémorragies subpéritonéales dans le foie[1].

L'examen micrographique de la moelle allongée a constaté les lésions indiquées ci-dessous.

Le vermis inférieur du cervelet était atteint du traumatisme (troubles de l'équilibre). L'instrument tranchant s'était enfoncé du côté droit près de l'aqueduc de Sylvius et avait divisé dans la ligne médiane jusqu'au noyau du nerf facial et de la sixième paire.

La partie la plus supérieure droite de la fosse losangique était blessée.

En faisant la comparaison de ces deux autopsies, on devrait supposer que la partie de la moelle allongée qui régularise les vaisseaux des cordons postérieurs est située dans la fosse losangique un peu plus haut que la partie qui régularise les vaisseaux des cordons antérieurs et latéraux. Mais je n'ose me prononcer sur cette question.

Mes expériences ont donc démontré que des lésions de la moelle allongée peuvent avoir pour suite :

1° Du nystagmus;

2° La mydriase ou la myose (avec une pupille ovalaire);

3° Des hémorragies dans certaines parties de la moelle épinière (dans l'expérience III surtout sur la surface des cor-

1. M. Brown-Sequard a le premier constaté, par expérimentation, que des lésions de l'encéphale donnent souvent lieu à des hémorragies viscérales; MM. Charcot et Vulpian l'ont observé chez l'homme.

Digitized by Google

dons postérieurs, dans l'expérience IV surtout sur la surface des cordons antérieurs et latéraux);

4° Qu'il se peut établir des altérations dans les vaisseaux de la rétine (petites hémorragies dans l'expérience III).

Je n'ose pas considérer ces expériences comme incontestables de mon explication unique du complexus symptomatique dans le tabes, mais je crois qu'elles peuvent être mentionnées comme un appui de la théorie que nous venons de traiter.

J'espère que des expérimentateurs plus habiles continueront des recherches sur la question de l'influence de la moelle allongée sur les vaisseaux de la moelle épinière et de la rétine.

Dr BERGER.

SOCIÉTÉ D'OPHTALMOLOGIE DE PARIS

Séance du 3 juin 1890

PRÉSIDENCE DE M. PARINAUD.

M. DESPAGNET, secrétaire, lit le procès-verbal de la précédente séance. Adopté.

M. le PRÉSIDENT donne lecture d'une lettre de M. CHAUVEL qui demande un congé de trois mois. Renvoyé à la commission compétente.

M. GORECKI. — **Rapport sur divers instruments présentés par le docteur SAAD-SAMEH (d'Alexandrie) à l'appui de sa candidature au titre de membre correspondant étranger.**

Messieurs,

Le docteur Saad-Sameh d'Alexandrie n'est pas un inconnu pour la plupart d'entre nous puisque depuis bientôt quatre ans il parcourt nos hôpitaux et nos cliniques pour se perfectionner dans l'étude de l'ophtalmologie et rapporter dans sa patrie les dernières acquisitions de la science et de la pratique. Les instruments qu'il nous présente aujourd'hui sont :

1° Un kératoscoptomètre.

Digitized by Google

2° Des pinces de Snellen modifiées.

3° Une plaque avec pince fixatrice pour les opérations à pratiquer sur les paupières.

1° Sous le nom de *kératoscoptomètre* notre confrère comprend une sorte de disque optométrique destiné non seulement à remplacer la suite de verres pour les examens subjectifs, mais surtout à faciliter la kératoscopie par la méthode de Cuignet.

Cet instrument se compose de deux plaques métalliques de 18 centim. de longueur sur 10 de largeur, arrondies en demi-cercle à chaque extrémité.

Entre ces deux plaques circulent seize verres sphériques, huit concaves et huit convexes, numérotés : $0^d 50$, 1 dioptrie, $1^d 50$, 2, $2^d 50$, 3, 4 et 5 dioptries. Chaque verre passe tour à tour au niveau d'un trou viseur placé en haut et sur le côté de l'instrument. Ces verres sont entraînés par un plateau intérieur échancré convenablement et mis en mouvement par un disque extérieur.

Une petite roue située au-dessus de ce disque indique si l'on a affaire à la série concave ou convexe.

Sur chaque face de l'instrument sont deux porte-verres munis l'un d'un verre convexe, l'autre d'un verre concave n° 11 dioptries.

En combinant les verres convexes avec le verre concave 11 dioptries on a les numéros depuis — 5 dioptries à — $10^d 5$; en combinant ce même verre concave avec la série de verres concaves on a les numéros de la série concave depuis $11^d 5$ jusqu'à — 16 dioptries.

De même, la combinaison du verre convexe 11 dioptries avec l'une ou l'autre série donnera les numéros depuis + $5^d 50$ jusqu'à + 16 dioptries.

L'avantage de cet instrument, d'après M. Saad-Sameh, est de dispenser d'avoir recours à un aide pour placer les verres de la boîte d'essai devant l'œil examiné, le disque qui commande la manœuvre des verres pouvant être mis en mouvement par le doigt du malade lui-même et le temps d'arrêt du verre étant indiqué par le claquement d'un petit ressort tombant dans une des encoches. La position du trou viseur étant fixe, l'œil n'a pas à se déplacer, il en est de même de la main qui tient l'instrument.

Nous n'avons manié l'instrument de notre confrère que pendant trop peu de temps pour pouvoir porter sur lui un jugement définitif. Il nous semble cependant qu'il ne faut pas se faire beaucoup d'illusions sur la possibilité de faire manœuvrer un instrument par les malades eux-mêmes. Quelle que soit la facilité de cette manœuvre, elle demande un apprentissage de quelques minutes, et

Digitized by Google

il est plus simple de la confier à un aide. Dans ces conditions, le kératoscoptomètre de M. Saad-Sameh nous paraît fort commode. Si son prix d'établissement est modéré, il pourra contribuer à la vulgarisation d'une méthode d'exploration qui se généralise à bon droit de plus en plus.

2° Les *pinces* de M. Saad-Sameh sont une modification de celles de Snellen et de Knapp. Leur avantage est de laisser libre tout le bord de la paupière, aussi bien à la partie externe qu'à la partie interne.

Leur construction est des plus simples; elles consistent en un ressort dont les branches sont formées, l'une par une plaque de nickel pur rectangulaire, à angles arrondis, l'autre par une tige d'acier recourbée en U, large de 3 millimètres et comprimant la paupière entre elle et la plaque précédente. Au lieu de tenir la pince verticalement, on la place horizontalement, ce qui a encore l'avantage de permettre au chirurgien de prendre son point d'appui sur la joue de l'opéré.

Il y a une pince pour l'œil droit et une pour l'œil gauche.

3° La *plaque avec pince fixatrice* est un instrument ingénieux, facilement démontable, destiné à faciliter les opérations sur les bords palpébraux. Il se compose d'une plaque en buffle de 13 centimètres de longueur dont les extrémités convenablement arrondies et dressées sont inégales, l'une servant pour les adultes, l'autre pour les enfants. Sur cette plaque se trouve une rainure permettant de fixer la 2e partie de l'instrument.

Cette deuxième partie comprend la pince proprement dite, formée d'une lamelle d'acier plate sur laquelle s'articule par une charnière mobile une pince à verrou terminée par un mors développé en forme de T recourbé et destiné à servir le bord palpébral. Cette pince est amovible, grâce à sa charnière spéciale, et peut être remplacée par une branche à mors simple.

Toutes les pièces de l'appareil se démontent, ce qui en rend le nettoyage facile et permet de l'appliquer à un grand nombre d'usages.

4° M. Saad-Sameh a fait aussi construire un ophtalmoscope présentant des avantages spéciaux, mais dont il se propose d'envoyer la description dans la séance prochaine.

M. Parinaud présente un malade atteint de **Lèpre anesthésique de l'œil.** — Les lésions oculaires de la lèpre, que nous se connaissions guère que par les descriptions faites en Norvège et en Italie, ont été observées récemment en France par M. Panas et par M. Meyer qui, vous vous en souvenez, nous en a communiqué une observation intéressante. L'affection oculaire du malade que je vous présente

Digitized by Google

ne ressemble en rien aux descriptions de nos confrères. Il s'agit pourtant de la même maladie, mais d'une forme différente, de la forme anesthésique, qui, d'après M. Charcot, est rare, du moins dans son type parfait, car on voit souvent les symptômes anesthésiques se conbiner avec les productions tuberculeuses qui caractérisent plus spécialement cette affection.

Le malade est un homme de cinquante-trois ans, qui a habité Cuba pendant vingt-trois ans. Il est de retour en Europe depuis douze ans. Pour lui, l'affection générale ne remonte qu'à huit ans et s'est manifestée par des taches de la peau qui ont disparu spontanément, et, plus tard, par la déformation des mains. On n'a jamais remarqué de tumeurs, ni de boutons, sur aucune partie du corps.

Actuellement, on ne trouve chez ce malade que des plaques d'anesthésie cutanée et de l'atrophie des muscles. L'atrophie musculaire est surtout prononcée aux membres. Celle des jambes occasionne une gêne assez grande de la marche. Aux mains, avec l'effacement des éminences thénar et hypothénar, on constate une déformation en griffe qui, sans être spéciale à cette affection, est cependant assez caractéristique. Les doigts ne sont pas déformés par le sphacèle, comme on l'observe quelquefois.

Les troubles oculaires ont commencé à se manifester il y a deux ans environ. Aujourd'hui l'on constate :

1° Un double *lagophtalmos* avec anesthésie de la peau des paupières. La paupière inférieure où le trouble est plus prononcé est le siège d'un ectropion beaucoup plus accusé que dans les paralysies faciales les plus complètes. Quand on sollicite l'occlusion des yeux, les globes oculaires restent incomplètement recouverts et l'œil se porte fortement en haut sous la paupière supérieure. Le relâchement des paupières est évidemment dû à l'atrophie de l'orbiculaire.

2° Outre une injection un peu spéciale de la conjonctive, il existe une *kératite vasculaire* occupant les moitiés inférieures des deux cornées. Cette kératite, qui coïncide avec une anesthésie assez prononcée de la cornée et qui siège sur les parties de cette membrane non protégées par les paupières, semble comparable aux kératites neuroparalytiques. Sur l'œil droit, la desquamation de l'épithélium est limitée par une ligne courbe à concavité inférieure qui circonscrit très nettement la lésion.

3° Une *iritis* ou iridochoroïdite double a déterminé sur les deux yeux des synéchies totales. On ne constate sur l'iris aucune production néoplasique. L'iritis paraît s'être développée sans aucune réaction inflammatoire.

Ces synéchies ont occasionné à gauche un *glaucome aigu*, qui

Digitized by Google

s'est déclaré brusquement il y a trois mois. Le malade a eu pendant une dizaine de jours des douleurs intenses accompagnées d'une perte rapide et définitive de la vision. Actuellement l'œil est très dur mais n'occasionne plus de douleurs.

C'est la perte de l'œil gauche qui a déterminé ce malade à venir chercher des soins à Paris. Je lui ai pratiqué sur l'œil droit une iridectomie dans le but de prévenir le glaucome qui a causé la perte de l'œil gauche. L'opération a été très bien supportée et a amélioré sensiblement la vision. Je me propose de lui faire encore une double tarsoraphie indiquée par le lagophtalmos et la kératite et que nos confrères norvégiens ont d'ailleurs pratiquée utilement en pareille circonstance.

La lèpre anesthésique semble particulièrement bénigne, surtout lorsqu'elle se développe sous un climat autre que celui où elle a pris naissance. J'ai donc lieu d'espérer que mon malade retirera un bénéfice sérieux de cette double intervention chirurgicale.

M. Meyer. — Le malade qui vient de nous être présenté par M. Parinaud est sans doute atteint de lèpre anesthésique. Généralement, la manifestation oculaire de cette maladie se montre bien moins sous forme de tubercules dans les membranes de l'œil que sous une forme qui donne à la cornée l'aspect d'un pannus : opacification grisâtre et vascularisation. Le caractère distinctif de cette affection lépreuse consiste alors dans la présence d'une quantité innombrable de tout petits points et stries grisâtres qui produisent l'opacité et précèdent la tuméfaction envahissant de toutes parts la périphérie de la cornée et s'avançant lentement vers le centre, qui conserve parfois bien longtemps sa transparence et son niveau ; le centre de la cornée apparaît alors comme enfoncé dans un vallon grisâtre teinté de rouge par la vascularisation. J'en ai vu de nombreux exemples dans les léproseries de la Norvège. — Dans le cas que nous venons d'examiner, je n'ai pu reconnaître aucun de ces symptômes caractéristiques, mais seulement les altérations superficielles de la cornée qui accompagnent un lagophtalmos. — Quant à l'iritis, elle ne peut être considérée, au point de vue clinique, de nature lépreuse que lorsqu'on y trouve chez un lépreux un tubercule en formation ; sans cela elle n'a que les caractères ordinaires de toute iritis, quelle que soit son origine. Lorsqu'elle produit une synéchie postérieure totale, le glaucome peut survenir d'une façon secondaire, comme chez le malade d'ailleurs fort intéressant que M. Parinaud vient de nous présenter.

M. Belliard. — Le malade que nous a présenté M. Parinaud présente des phénomènes glaucomateux ; or, ces phénomènes sont rares, autant du moins que je puis m'en rapporter au travail que le docteur Lopez, de la Havane, nous a envoyé. Dans la lèpre, l'iris

Digitized by Google

peut présenter des *tubercules* qui siègent de préférence dans le grand cercle artériel de l'iris et se compliquent presque toujours d'iritis. L'*iritis lépreuse* suit une marche insidieuse, essentiellement chronique, et rarement on l'observe comme première manifestation oculaire de la lèpre; c'est une iritis à rechutes avec périodes de repos interrompues par des attaques qui durent un ou plusieurs mois. Cette iritis s'accompagne de peu de phénomènes inflammatoires, parfois une injection circumconique des vaissaux sous-conjonctivaux. Mais dans tous les cas la pupille présente un myosis plus ou moins prononcé. Plusieurs malades présentent des synéchies postérieures sur l'un ou les deux yeux sans traces d'inflammation lorsqu'on les examine dans les périodes de repos. La cornée peut être atteinte de kératite accompagnant un tubercule, ou bien présenter une kératite lépreuse isolée. C'est d'abord une tache blanche diffuse, d'apparence leucomateuse, sans complications inflammatoires de la part de la cornée, de l'iris et de la conjonctivite. Le diagnostic d'avec le leucome, en dehors des troubles généraux produits par la lèpre, se fait par la marche envahissante de la maladie, qui se termine toujours par staphylome et atrophie de la cornée. En somme, d'après l'examen superficiel que nous avons pu faire, si le malade que nous a présenté M. le président n'était pas nettement lépreux, nous ne trouverions rien de caractéristique dans l'affection qu'il présente.

M. Parinaud. — J'ai dit au début de ma communication, que M. Meyer n'a pas entendue, que les troubles oculaires de mon malade différaient de ceux que l'on observe habituellement dans la lèpre, et c'est précisément ce qui en fait l'intérêt. Si le malade ne m'était arrivé avec un diagnostic de M. Charcot, j'aurais peut-être méconnu la nature de l'affection. Il n'est pas douteux que le lagophtalmos avec anesthésie de la peau des paupières, soit de même nature que les anesthésies avec atrophie musculaire des autres parties du corps et, par conséquent, relève directement de la maladie générale. Quant à la kératite, je reconnais qu'elle n'a en elle-même rien de bien spécial et je l'ai comparée aux kératites neuro-paralytiques. Elle se rattache cependant directement à la lèpre par l'anesthésie de la cornée. Je réponds à M. Belliard que l'iritis n'offre pas non plus de caractère particulier, car il n'y a pas de tubercules sur l'iris, mais il est bien probable cependant que cette iritis double n'est pas une simple coïncidence et qu'elle relève de l'état général. Quant au glaucome de l'œil gauche il n'a avec la lèpre que des rapports indirects; il a été déterminé par les synéchies qui interceptent la communication entre la chambre antérieure et la postérieure. Ces synéchies sont une cause fréquente de glaucome quelle que soit leur origine.

Digitized by Google

M. Jocqs. — Rapport sur un travail de M. le docteur Guende, intitulé : **Une observation clinique de néoplasme choroïdien développé chez une femme atteinte de cancer du sein.** — Le travail de M. Guende, dont j'ai l'honneur de vous présenter le rapport, se base sur une observation dont voici le résumé.

Le 14 novembre 1889, une femme de cinquante-quatre ans se présente à la clinique de M. Despagnet. Il y a neuf mois, à la suite d'un traumatisme sur l'œil droit, elle s'aperçoit qu'elle y voit mal de cet œil. Depuis six mois il a été le siège de plusieurs poussées inflammatoires et douloureuses.

Dès le premier examen, on constate des symptômes de cyclite et une diminution de la tonicité. A l'ophtalmoscope, on trouve un soulèvement de 6 dioptries de la partie supérieure de la rétine d'une teinte grisâtre rappelant celle de la rétinite séreuse.

Trois mois et demi plus tard, après de nouvelles poussées de cyclite, l'aspect du fond de l'œil a changé. Dans la partie supérieure de la rétine, l'infiltration est bien diminuée, la saillie moins prononcée et, au lieu du soulèvement uniforme de couleur grisâtre mentionné au début, on trouve, partant de la papille et s'étendant vers la partie supérieure, une forte masse en saillie présentant disséminées des taches tantôt noires tantôt jaunâtres. Pas de signes de flottaison. Celle-ci existe, au contraire, à la partie inférieure de la rétine, où s'est fait un léger décollement. Les veines sont variqueuses et augmentées de volume; les limites papillaires diffuses. Absence de ganglions préauriculaires.

L'acuité visuelle est descendue à 1/16. Le champ visuel est très réduit.

L'œil gauche est intact.

Les commémoratifs, les antécédents et l'état général de la malade sont de la plus haute importance au point de vue particulier que veut faire ressortir cette observation.

Depuis neuf ans, cette femme porte au sein droit une tumeur volumineuse maintenant ulcérée. Cette tumeur est dure et bosselée adhérente au grand pectoral. La peau, épaisse et déchiquetée au niveau de l'ulcération, fait corps avec le néoplasme. Le sein gauche est également le siège d'une tumeur plus petite non ulcérée.

Sur le crâne, le sternum, les clavicules et quelques côtes, on trouve des nodosités osseuses douloureuses à la pression, dont quelques-unes atteignent la grosseur d'une noix. Ces tumeurs secondaires ont apparu quatre ou cinq mois avant l'affection oculaire.

Le foie est sensible et augmenté de volume mais non bosselé.

Au-dessus de la symphyse pubienne, on sent par la palpation une tumeur paraissant appartenir à l'un des viscères intra-pelviens.

Digitized by Google

Fonctions digestives altérées; quelques vomissements alimentaires; dégoût pour la viande.

Signes douteux du côté des poumons. Au sommet droit, surtout, foyer de gros râles humides et souffle intense.

Double chaîne de ganglions cervicaux volumineux émergeant de la cage thoracique. Enormes ganglions axillaires.

Les antécédents maternels sont assez nets. D'après les renseignements, la mère paraît avoir succombé à un cancer de l'estomac.

Tel est le résumé aussi complet que possible de cette intéressante observation. Malheureusement, l'état cachectique de la malade ayant fait juger toute opération inutile, l'impossibilité d'examiner le néoplasme de l'œil constitue une lacune comblée d'ailleurs par la netteté des faits, qui ne laissent aucun doute sur leur exactitude. Ajoutons que la malade est morte et qu'il n'a pas été possible d'en faire l'examen anatomique.

M. Guende, après avoir étudié le travail de M. Fuchs sur le sarcome du tractus uvéal, fait suivre son observation de quelques réflexions intéressantes qui portent surtout sur la pathogénie.

Comme nous le dit bien M. Guende, le principal intérêt de ce cas réside dans ce fait que la néoplasie de l'œil est incontestablement postérieure en date à celle qui a envahi le sein et même une grande partie de l'organisme.

L'observation comporte, il est vrai, d'autres points intéressants, mais mieux connus, discutés déjà dans les ouvrages classiques; aussi jugeons-nous inutile de les aborder, pour nous en tenir au sujet principal : la relation qu'il peut y avoir entre le cancer du sein et le néoplasme oculaire.

M. Fuchs, dans sa remarquable monographie sur les sarcomes du tractus uvéal, après avoir compulsé 259 observations, n'a pas observé un seul cas d'envahissement métastatique de l'œil. Or, dans l'observation présente, le néoplasme oculaire a été précédé de neuf ans par le néoplasme mammaire. Cette période de neuf ans est suffisante, je crois, pour faire écarter l'objection que l'affection oculaire aurait pu rester latente et passer inaperçue.

S'ensuit-il que nous devions enregistrer cette observation comme un exemple de métastase du sein à l'œil, comme nous voyons fréquemment se produire celle de l'œil au foie par exemple? Je ne le crois pas. Le mot « métastase » a un sens trop précis pour que nous puissions l'employer dans ce cas. Il implique, en effet, le transport direct des éléments infectieux d'un organe à un autre par des voies connues. Le mot « généralisation » est ici préférable, car il implique plutôt une infection générale de l'économie qu'un transport direct d'organe à organe.

Digitized by Google

Incontestablement, il est fâcheux que l'examen histologique n'ait pas été fait; mais quels renseignements importants aurait-il pu nous donner? Admettons ici le diagnostic de cancer du sein indiscutable; il est vrai que le microscope aurait pu nous renseigner sur l'espèce du cancer; que la présence d'éléments mélaniques, d'ailleurs fort rares dans le cancer de la mamelle, eût favorisé l'hypothèse de métastase; mais, je le répète, nous n'avons pas absolument besoin de la métastase; la généralisation, plus commode, nous suffit, et nous savons que chaque organe fait le cancer à sa façon suivant sa morphologie propre; c'est pour cela que le cancer de la choroïde prend si facilement le caractère mélanique.

D'un autre côté, ces nodosités du crâne, du sternum, des côtes et des clavicules; ces signes douteux du côté des poumons avec ganglions thoraciques, forment un assemblage qui ne laisse guère douteuse la généralisation à ces organes.

Cependant, il faut bien le dire, à l'époque actuelle, la différence entre ces deux termes, métastase et généralisation, tend à disparaître. Nous n'aimons plus à nous payer de mots. Nous comprenons bien la métastase qui implique la migration de germes ou d'éléments morbides accessibles à nos sens.

La généralisation, comme la diathèse cancéreuse, n'implique rien d'assez précis pour nos esprits avides de preuves. Il est probable que la généralisation n'est qu'une immense métastase dont, bientôt peut-être, se fera juge la bactériologie.

De là à conclure que, dans le cas que nous examinons, l'œil a été infecté par le cancer primitif du sein, il n'y a qu'un pas, et si, avec l'auteur, nous devons hésiter à l'affirmer, c'est uniquement à cause de la rareté du fait.

J'ajoute, en terminant, que c'est précisément sa rareté et le soin avec lequel elle a été prise qui donnent une grande valeur à cette observation dont nous devons remercier M. Guende.

Ed. Meyer. — On ne peut qu'approuver les réserves du rapporteur au sujet du caractère métastatique du sarcome dont il nous a fait part. Il s'agit évidemment d'un cas de sarcome généralisé. Une observation de véritable métastase est celle publiée par Gayet dans les *Archives d'ophtalmologie*. Les préparations microscopiques que j'avais eu l'occasion d'examiner à Lyon montraient dans la choroïde avec les éléments de sarcome des glandes tubuliformes absolument étrangères à la structure de l'œil et dont il était impossible d'expliquer la présence. Le malade étant mort quelque temps après, on trouvait à l'autopsie un cancer de l'estomac, et c'est de là qu'étaient partis et avaient été transportés dans l'œil, avec les germes de la tumeur, ceux de ces glandes extraordinaires dont la provenance avait paru inexplicable.

Digitized by Google

M. Jocqs. — Je n'ai pas parlé du cas de M. Gayet parce que je l'ai considéré comme un cas d'une nature toute particulière qui ne me paraissait pas avoir de rapport avec celui qui fait le sujet de mon analyse et qui est, à mon avis, un cas de généralisation telle que nous avons l'habitude de l'observer dans d'autres organes.

M. Trousseau. **Irido-choroïdite cataméniale.** — Le travail si intéressant et si complet de Cohn (*Uterus and Auge*, Bergmann, Wiesbaden, 1890) a donné une nouvelle actualité à l'étude des troubles oculaires dépendant des fonctions utérines. En relisant les nombreuses observations publiées sur la matière, il m'a semblé que les faits cités manquaient parfois de netteté, quant à leur origine, ou de cette précision clinique que nous devons si rigoureusement rechercher. Les auteurs ont souvent fait application de l'insidieux axiome *post hoc, ergo propter hoc* et ont classé parmi les phénomènes oculaires d'origine menstruelle bien des troubles qui pourraient être aussi logiquement attribués à l'hystérie ou à toute autre affection générale. Du reste, j'ai l'intime persuasion que si l'utérus est souvent coupable, il ne l'est presque jamais sans la complicité de quelque autre altération de l'organisme; en d'autres termes, je pense qu'un trouble menstruel survenant chez une femme en pleine santé, indemne de toute tare, ne peut que bien rarement amener des phénomènes oculaires dignes d'être mentionnés.

Je suis en possession d'une observation ornée de toute la rigueur, de toute la précision désirables; aussi ai-je cru utile de la communiquer à notre Société. La malade qui me l'a fournie a été suivie par moi pendant presque une année; j'ai pu vérifier ses assertions et contrôler la véracité du récit un peu extraordinaire qu'elle m'avait fait la première fois qu'elle vint me consulter à la clinique des Quinze-Vingts.

Madeleine E... âgée de trente-cinq ans, avait joui d'une bonne santé jusqu'à la fin de 1886, époque à laquelle elle subit une violente attaque de rhumatisme articulaire aigu qui l'immobilisa huit à neuf mois environ. Elle ne présente les traces d'aucune autre affection, le cœur même paraît indemne. Elle a toujours eu des règles régulières et peu accidentées malgré une endométrite qui détermina de l'écoulement catarrhal.

Il y a trois ans, n'ayant jamais souffert des yeux antérieurement, elle fut prise à gauche d'une iritis assez violente mais très fugace qui apparut deux ou trois jours avant les règles et disparut au bout de cinq à six jours avant l'hémorragie menstruelle. A cette époque, le diagnostic d'irido-choroïdite avec hypopyon fut porté par un oculiste parisien qui prescrivit l'atropine et le salicylate de

Digitized by Google

soude, soupçonnant sans doute quelque diathèse rhumatismale.

Depuis ce moment, tous les mois, pendant vingt-huit mois, la malade a été atteinte de la même affection, soit un peu avant, presque toujours pendant, le plus rarement après l'état cataménial. Quand la maladie a éclaté après les règles (deux fois seulement au dire de la patiente), l'œil a été simplement rouge sans la petite tache blanche (*hypopyon*) habituelle et a dérougi après quarante-huit heures et deux instillations d'atropine.

Quoique obsédée par le retour des crises, Madeleine E... en avait presque pris son parti, lorsque celles-ci cessèrent subitement, je dirai à quelle occasion.

Je vis la malade pour la première fois le 13 juin 1889. L'œil gauche était rouge, injecté, à peine larmoyant, l'iris légèrement changé de couleur et tomenteux; la pupille à demi dilatée par l'atropine était irrégulière et laissait voir sur la cristalloïde un léger piqueté, trace de synéchies rompues; dans le corps vitré un peu trouble nageaient quelques fins flocons.

Le cinquième inférieur de la chambre antérieure était occupé par un hypopyon très liquide se déplaçant au moindre mouvement de la tête. Il n'y avait ni douleur, ni photophobie; la torpidité avait toujours été et était cette fois encore un des caractères de l'affection.

Interrogée, la patiente me raconta son histoire transcrite plus haut et se montra tout à fait désolée. En effet, elle se croyait à jamais débarrassée de sa maladie, qui n'avait pas reparu depuis huit mois, *époque où elle était devenue enceinte* avec suppression des menstrues et qui revenait avec ses caractères habituels exactement à la date où elle eût attendu ses règles si l'ovule n'avait pas été fécondé.

Je ne pus qu'ordonner l'atropine; cinq jours après, l'œil avait repris son aspect normal, l'hypopyon s'était résorbé.

Le mois suivant la malade accoucha à terme et fut soumise par l'accoucheur à une sérieuse désinfection locale. Les suites de couches furent excellentes, son retour de couches s'effectua sans incident, mais un jour avant l'apparition des deuxièmes règles l'iritis revint avec le même hypopyon. Cette fois je pratiquai une ponction de la cornée et fis examiner le liquide, qui n'offrit que les caractères morphologiques et bactériologiques du pus ordinaire; les inoculations d'essai ne purent lui faire attribuer un cachet septique particulier, ayant été suivies d'accidents bénins.

Le quatrième jour l'œil avait repris son aspect accoutumé. J'engageai la malade à suivre un traitement préventif et lui prescrivis de légers purgatifs, du naphtol et du sulfate de quinine à l'intérieur, des injections vaginales phéniquées. Je ne pus obtenir qu'elle allât

Digitized by Google

subir un traitement ou un simple examen chez un gynécologiste, qui eût modifié son endométrite ou tout au moins en eût précisé les caractères.

Le mois suivant, le deuxième jour survint une légère injection de l'œil bien vite disparue sans traitement. Mais les quatrièmes règles depuis l'accouchement ramenèrent les phénomènes déjà observés, qui depuis ont reparu tous les mois sans qu'un traitement antirhumatismal (salicylate de soude) substitué au traitement antiseptique eût plus d'action que celui-ci. Le mois dernier je n'ai pas vu la patiente, qui semble s'être lassée de mes soins comme de ceux de mes prédécesseurs.

Noterai-je que les voies lacrymo-nasales, les paupières, la conjonctive, la cornée, étaient aussi saines que possible?

Il s'agit donc bien ici d'un accident d'origine interne lié à la menstruation, à propos duquel les relations de cause à effet sont merveilleusement établies. J'insiste sur ce fait curieux et caractéristique : la maladie oculaire disparaissant avec la suppression des règles au début de la grossesse. L'iritis a bien reparu pendant la gestation, mais vers la fin de cet état et à une date où les règles auraient dû se montrer.

L'irido-choroïdite est évidemment d'origine infectieuse, l'hypopion le démontre. Il est rationnel de placer dans la cavité utérine le point de départ de l'infection qu'explique l'endométrite. Si je ne m'étais heurté à une résistance acharnée de la malade, j'aurais pratiqué quelques recherches bactériologiques sur l'écoulement catarrhal et j'aurais pu préciser ses caractères au moment des périodes menstruelles. L'apparition des accidents oculaires était-elle régie par des modifications dans la nature de l'écoulement ou simplement par l'état particulier de la circulation locale et générale pendant les règles? Les phénomènes épithéliaux et vasculaires qui se passent à ce moment dans l'utérus favorisent-ils l'absorption des produits septiques donnant lieu à une infection minima?

Cohn a cité des cas d'irido-choroïdite purulente grave survenant dans la période puerpérale, c'est à rapprocher de mon observation, toute proportion gardée.

On pourrait objecter, contre la théorie que j'ai ébauchée, l'intégrité de l'œil durant les jours qui suivirent l'accouchement dans un moment où l'infection a beau jeu, mais ce fait serait plutôt confirmatif de mon hypothèse, la malade ayant été soumise alors à de puissantes irrigations antiseptiques.

L'explosion des phénomènes oculaires a été aussi favorisée par l'état rhumatismal de la patiente; c'est peu de temps avant son attaque de rhumatisme articulaire aigu qu'elle a eu sa première

Digitized by Google

atteinte d'iritis, alors que la diathèse encore latente allait se manifester bruyamment.

C'est l'existence de cette diathèse qui nous permet de comprendre pourquoi le système irido-choroïdien a été le lieu d'élection des accidents infectieux; n'est-il pas un point faible chez les rhumatisants?

M. Gorecki. — Il est d'observation constante que lorsqu'une femme doit être atteinte d'une maladie, c'est de préférence au moment de l'époque menstruelle.

En 1870, dans le service de varioleux de l'hôpital annexe de la Charité, où j'étais l'interne de M. Descroizilles, j'ai constaté que neuf fois sur dix c'était au moment des règles que se déclarait la variole.

J'ai eu l'occasion de soigner une dame qui régulièrement avait un érésipèle tous les deux mois, ce qui la désespérait. Ayant reconnu que le point de départ de cet érésipèle était une plaque d'eczéma située derrière l'oreille, je la guéris facilement au moyen de la solution de Lowland, qui contient du sublimé. Nous nous félicitions de cet heureux résultat. lorsque trois mois après le dernier érésipèle et toujours au moment des menstrues se déclara une attaque de rhumatisme articulaire aigu. Ce fut heureusement la seule, les précautions hygiéniques que je fis prendre contribuèrent probablement à une guérison définitive.

Il n'y a donc rien d'étonnant à ce que les rechutes de l'iritis à répétition se montrent aux époques cataméniales, sans qu'on ait besoin d'invoquer le transport à distance des bacilles de l'endométrite. Ils peuvent se tenir en réserve beaucoup plus près.

J'ai eu l'occasion de soigner à plusieurs reprises une femme primitivement atteinte d'ulcère à hypopyon. Sous l'influence d'un premier traitement elle guérit complètement, sauf la cicatrice cornéenne. Huit ou neuf mois après elle revint avec une iritis à hypopyon sans le moindre accident cornéen; l'atropine et les frictions mercurielles en eurent raison en quelques jours, mais ce fut à recommencer encore quelques mois après, bien que dans les intervalles la guérison parût absolument complète.

M. Duboys de Lavigerie. — Je voudrais rapprocher du cas de M. Trousseau le cas d'une jeune femme à laquelle je donne mes soins en ce moment et qui a eu il y a deux ans une endométrite dont elle a guéri. Depuis dix-huit mois elle est atteinte à chaque époque cataméniale d'épisclérite, affection essentiellement rhumatismale, ou de catarrhe conjonctival avec ou sans sécrétion.

M. Kalt. — La très intéressante observation de M. Trousseau me remet en mémoire l'histoire d'une jeune fille âgée de treize à quatorze ans, non réglée. Un jour elle fut prise de rougeur de l'œil droit, photophobie, et je constatai l'existence d'une infiltration

Digitized by Google

interstitielle de la cornée, limitée à la moitié inférieure, avec complication d'iritis. J'annonçai une kératite interstitielle au début. Deux jours après les règles apparaissaient et tous les phénomènes oculaires disparurent rapidement.

Aux règles suivantes il y eut une rechute légère qui ne s'est pas renouvelée depuis.

J'ai soigné aussi pendant deux ans à l'Hôtel-Dieu un jeune homme de dix-huit ans, atteint d'irido-choroïdite à répétition avec hémorragies dans le corps vitré au début, plus tard avec hypopyon. Cet homme est actuellement aveugle, malgré les traitements les plus énergiques : mercure, etc. — Or, chez cet homme, les accès revenaient avec une certaine périodicité, et s'il s'était agi d'une femme, il est fort probable qu'ils auraient coïncidé avec les règles. On n'aurait pas manqué d'invoquer alors le molimen menstruel comme cause déterminante, alors qu'en réalité il n'était qu'un adjuvant. On sait que nombre d'affections s'aggravent ou se réveillent au moment des règles.

Je ne saurais donc admettre sans réserve une infection oculaire ayant directement son point de départ dans l'utérus pendant la période menstruelle, même dans le cas où la menstruation aurait quelques caractères pathologiques.

M. Despagnet. — Je crois que nous devons remercier M. Trousseau de son intéressante communication, qui attire notre attention sur des faits qui sont bien moins rares qu'on ne semble le croire. Si, en effet, les observations sont peu nombreuses sur ce sujet, cela tient à ce que les malades ne sont jamais longtemps observées par le même médecin. Jamais guéries par les traitements les plus régulièrement suivis, elles courent de clinique en clinique, espérant toujours trouver une guérison qui ne vient pas. Les accidents menstruels du côté des yeux sont très variables. J'ai eu l'occasion d'observer des cas d'épisclérite comme celui que signalait tout à l'heure M. Duboys, et en ce moment j'observe une malade qui présente des phénomènes communs à ceux que M. Trousseau nous décrivait dans son observation, à tel point que j'ai cru qu'il s'agissait d'une seule et même personne, d'autant plus que ma malade a reçu pendant un certain temps les soins de M. Trousseau aux Quinze-Vingts. Cependant il y a une différence : tous les mois ma malade, au moment des règles, est prise d'iritis des deux yeux, mais elle n'a jamais présenté d'hypopyon.

Enfin, puisque, généralisant la question, on a parlé des affections pouvant survenir pendant la grossesse, je vous demande la permission de vous signaler un fait dont je n'ai pas trouvé d'exemple dans le travail pourtant si complet publié récemment sur ce sujet par Cohn. Il s'agit d'une femme que j'ai en observation et qui,

Digitized by Google

au septième mois de sa grossesse, a été prise simultanément d'un décollement rétinien dans les deux yeux, décollement très large, il occupe des deux côtés tout le segment inférieur et est accompagné de larges exsudations fibrineuses du corps vitré.

M. VALUDE. **Observation relative au délire survenant à la suite d'opérations oculaires.** — Un fait m'est revenu à la suite de la récente discussion du congrès d'ophtalmologie à laquelle, étant absent, je n'ai pu prendre part. Ce fait aurait, je pense, éclairé la discussion. On sait que, pour expliquer le délire qui survient parfois après l'opération de la cataracte, certains auteurs ont invoqué l'influence de l'atropine, d'autres un état latent d'alcoolisme.

M. Parinaud a pensé que l'occlusion des deux yeux par le pansement pouvait être la raison de l'apparition des accidents, et notre observation rend cette opinion vraisemblable, à l'exclusion des autres.

Il s'agit d'une dame âgée de soixante-cinq ans environ, d'essence très bourgeoise et très innocente d'alcoolisme, que j'ai opérée il y a trois ans à l'Hôtel-Dieu d'une double iridectomie simultanée pour un glaucome subaigu. Cette dernière considération établit que la malade n'a été soumise à l'atropine ni avant ni après l'opération.

Or, cette malade, les deux yeux bandés, mais nullement atropinisés, a été prise aussitôt après l'opération d'un délire furieux et qui dura quarante-huit heures sans interruption. Elle sortait de son lit, se roulait par terre, et cela avec de tels cris qu'on dut l'éloigner et l'isoler des autres malades.

L'opération avait eu lieu un samedi ; je ne revins à l'Hôtel-Dieu que le lundi, et pendant ces deux jours l'interne de service n'avait pas voulu défaire le pansement, qu'il avait au contraire consolidé à plusieurs reprises. La malade était durant ce temps demeurée dans le même état sans écouter aucune objurgation; elle ne reconnaissait pas la voix de ses parents.

Je trouvai donc cette malade après quarante-huit heures dans un accès de manie tellement aigu, que l'emploi des moyens coercitifs avait été nécessaire pour l'empêcher d'arracher les pièces de son pansement et d'ouvrir la fenêtre pour se précipiter au dehors.

L'enlèvement du pansement fit immédiatement cesser tous ces phénomènes, qui n'ont plus reparu depuis.

J'ai revu la malade souvent et longtemps depuis. Cette phase passagère de son existence reste pour elle ou pour ses proches un événement inexpliqué. Jamais elle n'avait présenté rien de similaire auparavant, et jamais rien de pareil depuis ne s'est produit.

L'alcoolisme ni l'atropine n'étant en cause ici, je ne vois que

Digitized by Google

l'occlusion des deux yeux par le pansement qui puisse rendre compte de la production de pareils phénomènes d'excitation nerveuse.

M. Gillet de Grandmont. — Aux causes qui ont été signalées comme pouvant déterminer l'apparition du délire après les opérations sur les yeux, il faut en ajouter d'autres. En voici la preuve :

Me trouvant à Vichy pour y faire une cure régulière, je fus prié par le Dr Cyr, alors médecin inspecteur adjoint, de pratiquer une extraction de cataracte chez une diabétique qui était conduite tous les ans à la station et qui depuis longtemps demandait à être affranchie de l'obligation d'être conduite par la main.

Cette diabétique avait encore 50 et quelques grammes de glycose par vingt-quatre heures.

Quoi qu'il en soit, je l'opérai avec tous les soins antiseptiques les plus minutieux. L'extraction fut simple, le résultat immédiat excellent; mais le soir on vint me chercher, disant que la malade avait un délire violent, qu'elle ne reconnaissait qui que ce fût et qu'elle ne voulait obéir à personne.

Je trouvai en effet la malade agitée au dernier point; mais comme je recherchais quelle pouvait être la cause de ce délire, je songeai à demander ce que la malade avait bu ou mangé dans la journée; j'appris alors qu'elle avait été soumise à une diète absolue depuis la veille. J'ordonnai un potage copieux, un bon verre de vin coupé de moitié d'eau, estimant que la faim chez cette diabétique pouvait être l'origine de tous ces troubles cérébraux.

La confirmation de cette opinion ne se fit pas attendre : la malade se calma peu à peu, passa une nuit excellente et guérit par première intention.

Ce délire pourrait être désigné sous le nom de délire famélique.

M. Vignes. — On sait que certains babys ont des convulsions pour des riens, une épingle qui les pique, etc., de même quelques personnes délirent avec une extrême facilité, alors même qu'elles ne sont nullement alcooliques.

Il n'est donc pas surprenant d'avoir à observer après les opérations oculaires semblables accidents, dont l'éclosion est certainement favorisée par l'ensemble des conditions spéciales dans lesquelles se trouve le malade.

M. Gorecki. — J'ai eu l'occasion d'observer le délire atropinique et le délire post-opératoire, qui ont un certain nombre de points communs quoique formant deux entités distinctes. — J'ai vu entre autres survenir le délire post-opératoire chez une femme non alcoolique, opérée de la cataracte, alors que l'occlusion des deux yeux n'avait pas été faite un seul instant. Ce délire avait nettement le caractère de celui de la persécution, avec perte de la notion

Digitized by Google

de temps et de lieu. La malade, soignée par sa fille, ne se rappelait plus du tout qu'elle avait été opérée, elle prétendait avoir été martyrisée, on l'avait rouée de coups, on la retenait prisonnière, etc. L'appétit était conservé, pas de fièvre, aucune souffrance. Afin d'empêcher la malade d'arracher son bandeau et de s'estropier, on dut la faire veiller constamment par deux personnes. Alors même qu'elle eut été transportée chez elle, le délire continua en diminuant toutefois; il se prolongea pendant six semaines.

Chose singulière, dans tous les cas de délire atropinique, alcoolique ou post-opératoire que j'ai observés, la guérison de l'œil opéré s'est effectuée d'une façon normale.

M. Parinaud. — Dans les trois cas de délire post-opératoire que j'ai cités, l'atropine et l'alcoolisme n'étaient nullement en cause. Le fait de M. Valude est une nouvelle preuve que cet accident peut se développer par d'autres influences. Le principal facteur du délire maniaque survenant à la suite des opérations oculaires est la prédisposition du sujet, qui chez un de mes malades s'est accusée par ce fait que le délire s'est reproduit après l'opération de chaque œil. L'opération en elle-même peut intervenir par l'occlusion des yeux et par la préoccupation qu'elle cause. J'ai remarqué, comme M. Gillet de Grandmont, que la diète peut aussi avoir une certaine influence, surtout dans les cas de délire léger, qu'il n'est pas très rare d'observer vers le troisième jour.

Tous les accidents nerveux qui surviennent après les opérations oculaires n'ont pas d'ailleurs nécessairement la même origine, et je viens d'observer, il y a une huitaine de jours, un fait particulièrement étrange que je crois utile de vous signaler. Il s'agit d'une femme de soixante-seize ans que j'ai opérée de la cataracte. On a instillé avant l'opération trois gouttes de cocaïne; l'atropine n'a été employée ni avant ni après. Pendant l'opération la malade a été assez indocile, mais sans présenter de troubles cérébraux caractérisés. Après l'opération, elle est descendue elle-même du fauteuil et s'est rendue jusqu'à son lit. Quelques instants après on a remarqué qu'elle avait de l'aphasie. Elle ne put donner ni son nom ni son adresse. Le lendemain, je constatai une hémiplégie droite incomplète que la surveillante avait déjà remarquée la veille, peu de temps après l'opération. La paralysie intéresse surtout le bras; la face est un peu déviée à gauche. La sensibilité est conservée et paraît même un peu exaltée dans le côté droit. Les pupilles sont normales. Le troisième et le quatrième jour, accélération du pouls, qui s'est élevé jusqu'à 120 pulsations.

On voit que cette malade a les symptômes d'une lésion en foyer, mais je dois faire remarquer qu'elle n'a pas eu d'ictus apoplectique. Sa vie me paraissant en danger, je l'ai fait transporter à

Digitized by Google

l'hôpital. Si elle succombe, je ferai connaître les résultats de l'autopsie[1].

La cicatrisation de l'œil s'est d'ailleurs opérée régulièrement avec très peu de réaction inflammatoire.

M. NIMIER. — **Extraits de l'Instruction sur l'aptitude physique au service militaire** (Paris, le 17 mars 1890, in *Bull. offic. du Min. de la G.*, Part. réglem., n° 18, p. 563, 1890).

ORGANES DE LA VISION.

I. — MALADIES, INFIRMITÉS OU VICES DE CONFORMATION QUI RENDENT IMPROPRES AU SERVICE MILITAIRE.

85. *Acuité visuelle et champ visuel.* — Tout vice ou toute lésion des organes de la vision qui réduit l'*acuité visuelle à distance* au-dessous de 1/2 pour l'un des yeux et de 1/10 pour l'autre œil, ou qui rétrécit le champ visuel binoculaire du côté des tempes de plus de la moitié, entraîne l'*exemption*, à moins que ce vice ou cette lésion ne puisse être corrigé par des verres. La réforme sera prononcée dans les mêmes conditions si la diminution de l'*acuité* et du *champ visuel* est due à une maladie incurable.

86. *Myopie.* — La *myopie* entraîne l'*exemption* et la *réforme :* 1° quand elle est supérieure à 4 dioptries; 2° quand *l'acuité visuelle* n'est pas ramenée par des verres correcteurs au moins à 1/2 pour un œil et 1/10 pour l'autre; 3° quand les altérations de la *choroïde* sont assez étendues et assez profondes pour indiquer une *myopie progressive;* 4° enfin quand il existe une *asthénopie musculaire* prononcée ou un *strabisme* divergent accompagnés d'une diminution de l'acuité visuelle dans les limites précitées.

87. *Hypermétropie, astigmatisme et anisométropie.* — L'*hypermétropie*, l'*astigmatisme et* l'*anisométropie* entraînent l'*exemption* et la *réforme* lorsqu'ils déterminent un abaissement de l'*acuité visuelle à distance* au-dessous des limites fixées pour chacun des yeux. La kératoscopie permet d'apprécier rapidement ces états amétropiques et dirige les vérifications optométriques.

1. La malade a en effet succombé dans le service de M. le Dr Moizard. L'autopsie a révélé les lésions suivantes dans le cerveau : « Athérome prononcé des artères cérébrales. Hémorragie ventriculaire abondante. *Côté droit*, sain, *Côté gauche*, foyer hémorragique récent ayant détruit le segment antérieur du genou et ayant envahi le tiers antérieur du segment postérieur de la capsule interne. »

Digitized by Google

88. *Amblyopie.* — Il existe un certain nombre de cas dans lesquels la diminution de l'acuité visuelle ne répond à aucune altération appréciable de l'œil. Si la pupille est moyennement dilatée, peu sensible aux projections lumineuses directes, et au contraire sensible aux excitations de la rétine de l'autre œil; s'il y a déviation en dehors de l'œil affaibli, si l'examen fait constater un léger degré d'hypermétropie, les allégations du sujet peuvent être regardées comme vraisemblables.

La *simulation* de l'amblyopie unilatérale est fréquente; les procédés qui permettent de la déjouer sont de deux ordres. Les premiers font constater l'exagération et la mauvaise foi du sujet, mais sans préciser le degré d'acuité visuelle que possède en réalité l'œil prétendu affaibli; les seconds au contraire permettent de déterminer exactement l'état de la vision de l'œil dit amblyope et de prendre immédiatement une décision formelle.

Aux procédés de la première catégorie appartiennent :

1° La production de la diplopie par interposition d'un prisme devant l'œil sain;

2° Le procédé de Graefe;

3° Le procédé de Fleers et ses dérivés.

A la deuxième catégorie appartiennent :

1° Le procédé de Chauvel, dont la boîte est garnie de verres translucides portant les caractères du n° 1 au n° 10 de l'échelle typographique de Perrin, à l'aide desquels on peut obtenir la mesure de l'acuité visuelle de l'œil prétendu affaibli en même temps que la preuve de la simulation. Deux diaphragmes dont cet appareil est muni permettent en outre de donner à volonté des images directes et des images croisées;

2° Le procédé de Javal, Cuignet, qui consiste à interposer, sur le trajet des rayons lumineux allant des yeux à l'objet mis en vue, un corps opaque, tel que crayon, porte-plume, règle, doigt, de façon à cacher une partie de l'objet. Si l'on veut obtenir exactement le degré de l'acuité visuelle, il faut encore substituer à l'objet des points ou des caractères typographiques de grandeur déterminée en rapport avec la distance d'observation;

3° Le procédé de Stilling, dans lequel on place le sujet à la distance de 5 mètres devant un carton portant une échelle typographique de couleur rouge ou verte sur fond noir; on fait alors lire les deux yeux largement ouverts, de façon à déterminer l'acuité. On interpose ensuite devant l'œil sain une lame de verres d'une couleur complémentaire de celle du tableau typographique et on fait lire de nouveau, les deux yeux bien ouverts, comme précédemment, la vision de l'œil sain se trouvant ainsi annihilée, celle

Digitized by Google

de l'œil prétendu affaibli subsiste seule et l'épreuve donne immédiatement la mesure de son acuité visuelle;

4° Le procédé de Michaud, lequel repose encore sur ce principe que des traits au crayon rouge sur papier blanc cessent d'être visibles à travers une lame de verre rouge. Un mot étant tracé en noir avec des caractères typographiques d'un numéro déterminé, on transforme ces lettres au crayon rouge en leur ajoutant certains jambages de manière à faire, par exemple, un F d'un I, un E d'un L ou un O d'un C et à obtenir un mot d'une signification différente; si l'on place le verre rouge devant l'œil sain, les traits noirs resteront visibles, mais les traits rouges ne seront plus visibles que pour l'œil supposé affaibli, et si l'on invite le sujet à lire rapidement les deux yeux largement ouverts, on aura facilement la preuve de la simulation et en même temps une mesure de l'acuité visuelle;

5° Une épreuve consistant à faire lire par l'examiné des échelles typographiques ordinaires, après avoir placé un verre de vitre devant l'œil prétendu affaibli et un verre (concave) de 4 dioptries devant l'œil sain; ce dernier est de la sorte annulé pour la vision à distance, et il devient facile de prendre la mesure de l'acuité de l'autre œil tout en faisant la preuve de la simulation.

89. — *Affections des paupières.* — Entraînent l'exemption : la *destruction*, la *division étendue*, les *cicatrices vicieuses*, l'*ankyloblépharon* et les *symblépharon* étendus et gênants, l'*entropion* et l'*ectropion* prononcés, les *tumeurs volumineuses* ou de mauvaise nature, la *blépharite ciliaire* ancienne et déformante, le *trichiasis* avec *pannus* de la cornée, le *ptosis* congénital et paralytique, le *blépharo-spasme* invétéré.

La *réforme* ne sera prononcée pour ces affections que si elles ont résisté à un traitement rationnel.

La *blépharite* peut être *provoquée* par des cautérisations répétées; l'acuité des phénomènes, la limitation des lésions, leur aspect spécial attireront l'attention. Plus simple encore est le diagnostic du *blépharospasme provoqué* par l'introduction d'un corps étranger sous les paupières, par une éraflure de la cornée; si le blépharospasme accompagne un tic prononcé de la face, il y a lieu de recourir à une enquête sur l'état antérieur du sujet.

90. *Affections des voies lacrymales.* — Rendent impropre au service : les *tumeurs* de la glande lacrymale, l'*épiphora* chronique et prononcé, la *dacryocystite* chronique et suppurée, la *fistule lacrymale.*

L'incurabilité dans les mêmes affections entraîne seule la *réforme.*

91. *Affections de la conjonctive.* — Les *conjonctivites chroniques*, en particulier la *conjonctivite granuleuse*, le *ptérygion*

Digitized by Google

atteignant le centre de la cornée, les *tumeurs* volumineuses ou malignes de la conjonctive et de la caroncule lacrymale entraînent l'*exemption* et peuvent, si elles sont rebelles au traitement, nécessiter la *réforme*.

92. *Affections de la cornée.* — Les *kératites* anciennes, spécialement les *kératites vasculaires panniformes* étendues, les *abcès* et les *ulcérations* profondes des cornées, les *staphylomes* transparents et opaques, les *taies* ou *opacités* invétérées qui déterminent une diminution de l'acuité visuelle à distance ou du champ visuel binoculaire dépassant les limites fixées, nécessitent l'*exemption* et la *réforme* si elles sont incurables.

93. *Affections de la sclérotique et de l'iris.* — Entraînent l'exemption : le *staphylome* antérieur de la sclérotique, la *sclérite* et l'*épisclérite* anciennes, les *vices de conformation de l'iris* qui diminuent l'acuité visuelle au-dessous des limites fixées, les *synéchies* antérieures ou postérieures avec atrésie ou occlusion de la pupille, la *mydriase paralytique*, l'*iritis chronique*, les *tumeurs de l'iris* de nature maligne ou envahissante. La *réforme* ne sera prononcée qu'en cas d'incurabilité.

La *mydriase* peut être aisément provoquée, et la paralysie artificielle ne se distingue pas facilement d'une paralysie morbide. Le degré de dilatation plus considérable de la pupille, son insensibilité absolue à la lumière, ne constituent pas des signes suffisants pour admettre une simulation. En l'absence des données étiologiques acceptables, il y a lieu de prononcer l'admission dans l'armée, un examen sérieux et prolongé dans un hôpital étant nécessaire pour déjouer la supercherie.

94. *Affections du cristallin.* — Les *déplacements*, l'*opacité du cristallin* et de sa *capsule*, l'*absence* de la lentille, si elles réduisent l'acuité au-dessous des limites fixées, entraînent l'*exemption* et la *réforme*.

95. *Affections du corps vitré.* — Les *opacités du corps vitré* sont dans le même cas.

96. *Affections de la choroïde.* — Le *coloboma* étendu, l'*absence de pigment* (albinisme), les *tumeurs* de la choroïde à marche progressive, les *choroïdites*, le *glaucome*, entraînent l'*exemption* et nécessitent la *réforme* après un traitement infructueux.

97. *Affections de la rétine et du nerf optique.* — Les diverses variétés de la *rétinite*, le *décollement* de la rétine, la *neuro-rétinite* et la *névrite optique*, l'*atrophie* des nerfs optiques quel qu'en soit le degré, nécessitent l'*exemption*, et la *réforme* quand elles sont reconnues incurables.

98. *Affections du globe oculaire.* — Entraînent l'*exemption* et la *réforme* :

Digitized by Google

La *perte* ou la *désorganisation* de l'œil ou des deux yeux, les *tumeurs intra-oculaires*, l'*exophtalmie*.

99. *Affections des muscles de l'œil.* — Le *strabisme fonctionnel*, lorsqu'il détermine un abaissement de l'acuité visuelle ou du champ visuel binoculaire du côté des tempes au-dessous des limites admises, et la *paralysie* de l'un ou de plusieurs muscles de l'œil nécessitent l'*exemption*. La *réforme* ne sera prononcée qu'après l'échec du traitement rationnel.

Le *nystagmus* entraîne les mêmes conclusions sous les mêmes conditions.

100. *Affections de l'orbite.* — Les *tumeurs progressives* ou *malignes* de la cavité orbitaire, les *ostéites* chroniques, avec déformations prononcées, adhérences étendues et gênantes, nécessitent l'*exemption*, et la *réforme* si elles sont incurables.

II. — APTITUDE AU SERVICE AUXILIAIRE.

7. Le *symblépharon* qui sans amener une grande gêne dans le mouvement des paupières n'est pas un obstacle à la fonction visuelle.

8. La *blépharite ciliaire* ancienne sans renversement des paupières.

9. Les *opacités de la cornée*. les *exsudats de la pupille* et toute cause de diminution de l'acuité visuelle entre 1/2 et 1/4 de l'un des yeux à condition que l'acuité de l'autre œil ne soit pas inférieure à 1/10.

10. La *myopie* de 4 à 7 dioptries, à condition que l'acuité soit ramenée par les verres correcteurs au moins à 1/2 pour l'un des deux yeux, et qu'il n'y ait pas de lésions choroïdiennes étendues.

11. L'*hypermétropie*, l'*astigmatisme* et l'*anisométropie* jusqu'à 4 dioptries, à condition que l'acuité soit ramenée au moins à 1/2 par les verres correcteurs pour l'un des deux yeux.

12. Le *strabisme* à un degré incompatible avec le service armé, lorsque la vision de l'œil non dévié n'est pas sensiblement altérée.

III. — APTITUDE PARTICULIÈRE AUX DIFFÉRENTES ARMES.

Infanterie. — L'aptitude à l'infanterie comporte :

1°...

2°...

3° L'aptitude au tir à longue portée, qui n'est possible qu'à la condition de posséder une *acuité visuelle normale*, au moins pour l'un des deux yeux, le tir pouvant s'effectuer, par l'habitude, avec autant de précision de l'œil gauche que de l'œil droit.

Digitized by Google

Cavalerie. — L'aptitude à la cavalerie comporte :

1°...

2° L'aptitude au service d'exploration, qui exige une *acuité visuelle normale*, sinon des deux yeux, du moins de l'un d'eux, et un *champ de vision binoculaire bilatéral* supérieur à 1/2.

Il faut ajouter que les hommes employés comme télégraphistes doivent pouvoir distinguer nettement le *vert* du *rouge*.

Artillerie. — L'aptitude à l'artillerie comporte :

1°...

2°...

3° L'aptitude au pointage des pièces pour le tir à longue portée, qui exige une *acuité visuelle normale*, au moins pour l'un des deux yeux.

Les pontonniers doivent, en outre, pouvoir distinguer le *vert* du *rouge*.

Ces aptitudes ne sont pas indispensables à l'*officier de l'arme*, même celles qui sont relatives au *tir*, attendu qu'il peut, à l'aide d'une lunette de campagne, donner satisfaction aux besoins de ce service.

Génie et sapeurs-pompiers. — L'aptitude au service du génie comporte :

1°...

2°...

3° *Les perfections de la vue* sont moins indispensables que dans l'*infanterie*, le tir à longue portée n'étant qu'accidentel pour l'arme du génie, où les aptitudes professionnelles deviennent particulièrement prépondérantes; mais les hommes des régiments de chemins de fer doivent pouvoir distinguer nettement le *vert* du *rouge*.

Train des équipages, artificiers, ouvriers d'artillerie et d'administration, infirmiers militaires. — Les hommes dont la vision n'est pas irréprochable peuvent être reçus dans ces corps.

Écoles militaires. — En s'engageant, conformément au titre II du même décret, les jeunes gens reçus aux écoles militaires, à l'exception de l'École spéciale militaire, de l'École militaire d'infanterie et de l'École d'application de cavalerie, ainsi que ceux reçus aux écoles mentionnées sous l'article 28 de la loi sur le recrutement (Écoles polytechnique, forestière, centrale des arts et manufactures) peuvent être admis dans l'armée avec une tolérance pour la myopie jusqu'à 7 dioptries, à la condition que les lunettes qu'ils portent habituellement ramènent au moins à 1/2 l'acuité visuelle à distance pour l'un des yeux et à 1/10e pour l'autre.

En aucun cas, l'engagé entré dans l'armée à la faveur des tolérances ne sera admis à faire valoir ultérieurement les défectuosités

Digitized by Google

de la vision pour obtenir une réforme, à moins qu'il ne soit dûment constaté qu'il a cessé d'être dans la limite de ces tolérances.

Les candidats à l'École spéciale militaire, à l'École militaire d'infanterie et à l'École d'application de cavalerie, doivent présenter les conditions de vue telles qu'elles sont définies pour les hommes des troupe, *mais sous la réserve absolue que l'acuité visuelle pourra être ramenée à la normale par l'usage des verres, au moins pour l'un des deux yeux.*

La séance est levée.

BIBLIOGRAPHIE

ET REVUE DES JOURNAUX

Relation existant entre l'irritation périphérique, principalement la fatigue oculaire, et les phénomènes nerveux. *The relation between peripheral irritation and nervous phenomena with special reference to eye-strain*, par STARR, de New-York (*Medical Record*, 4 janvier 1890). — Après discussion de la question l'auteur conclut que la fatigue oculaire (*eye-strain*) ou toute autre irritation périphérique peuvent donner lieu à des manifestations nerveuses telles que malaises, céphalalgies, nervosités, peut-être même à des contractions locales des yeux ou du cou. Elles sont rarement cause d'affections nerveuses et les symptômes qu'elles peuvent produire ne sont pas comparables aux affections nerveuses sérieuses telles que l'épilepsie et la chorée. Je mettrais la fatigue oculaire due soit à l'insuffisance musculaire, soit aux vices de réfraction, au même niveau que toutes les autres sortes d'irritation périphérique. Elle n'est ni plus fréquente ni plus importante. Je considère qu'il est nécessaire, dans tous les cas d'affection nerveuse, de s'assurer s'il existe de l'irritation périphérique sous l'une de ses formes. Mais, à moins que cette irritation ne soit sérieuse et ne soit cause d'un malaise signalé spontanément par le malade, je n'y attache pas une grande importance comme facteur étiologique. Je n'y prête une attention sérieuse que dans le cas où les manifestations nerveuses, en raison de leurs caractères et de leur mode de développement, me paraissent avoir une origine périphérique. Je ne crois pas que l'épilepsie vraie ou la chorée puissent être produites par la fatigue oculaire ou guéries par le traitement de cette dernière. Je vois constamment des cas dans lesquels un tel traitement a été pour-

Digitized by Google

suivi avec pleine confiance et n'a abouti qu'à des échecs. Et je pense que la recommandation générale qui veut que le traitement s'adresse dans tous les cas à la fatigue oculaire (*eye-strain*), cause supposée de ces affections, ne tardera pas à être considérée à juste titre comme mauvaise en pratique.

Dr Belliard.

Relations des vices de réfraction et de l'insuffisance des muscles oculaires avec les affections fonctionnelles du système nerveux. *The relation of errors of refraction and insufficiency of the ocular muscles to functional diseases of the nervous system*, par Roosa, de New-York (*Medical Record*, 19 avril 1890). — Avant Donders on cherchait la cause de l'asthénopie dans les contractions spasmodiques des muscles oculaires, et certains praticiens, ainsi que le fait remarquer Donders, avaient le courage de diviser ces muscles dans les cas d'asthénopie. Donders découvrit la nature et la cause de l'asthénopie. mais il n'avait pas idée de sa fréquence. Il dit : « Derrière l'asthénopie on trouve habituellement l'hypermétropie »; il aurait pu dire l'hypermétropie et l'astigmatisme.

Si Donders a omis l'astigmatisme, il s'est laissé aussi entraîner par les recherches de de Graefe sur l'asthénopie musculaire, qu'il a décrite aussi soigneusement ; et si ses travaux ont fait cesser les ténotomies inutiles et rétréci le champ de l'asthénopie musculaire, ils ont, comme ceux de de Graefe et comme certains travaux actuels, donné une importance fictive à cette affection.

En ce qui touche les troubles nerveux, Donders parle bien des changements apportés au caractère par le port des verres correcteurs, mais il était réservé à l'Amérique, dit l'auteur en raillant, d'affirmer, et il cite les paroles de Stevens, que « les difficultés accompagnant les fonctions de l'accommodation et les mouvements de l'œil dans l'acte de la vision, ou l'irritation des nerfs présidant à ces fonctions, sont les sources les plus fécondes de troubles nerveux et que ces conditions constituent le plus souvent une tendance neuropathique ».

Jamais jusque-là, dit l'auteur, on n'avait proclamé que l'asthénopie, hors les cas de dépression mentale, étendît ses mauvais effets au delà des céphalalgies et de certains troubles périoculaires. Stevens et Ranney ont voulu lui faire jouer le principal rôle dans la production de la chorée, de l'épilepsie et autres troubles nerveux. Cette asthénopie serait due surtout aux insuffisances musculaires et serait généralement guérie par des opérations faites sur ces muscles.

L'auteur attaque avec force cette manière de voir, qui est loin

Digitized by Google

d'être nouvelle. S'appuyant sur des statistiques il montre la fréquence des vices de réfraction, puisqu'à peine 7 p. 100 des adultes ou des enfants ont des yeux absolument emmétropes. Ainsi, les vices de réfraction constituent la règle même chez les personnes bien portantes. Il a trouvé également que l'équilibre des muscles de l'œil est l'exception. De l'examen de personnes bien portantes il résulte que 16 à 17 p. 100 seulement possédaient l'équilibre musculaire (*orthophorie*). Toutes les autres présentaient de l'hétérophorie. Un second examen des mêmes personnes montre que l'hétérophorie peut varier et que la puissance musculaire des mêmes yeux est variable suivant les moments.

L'auteur termine son article par les conclusions suivantes :

1° L'œil humain est très rarement emmétrope.

2° L'équilibre parfait des muscles oculaires est loin d'être l'état habituel, même chez les personnes jouissant d'une bonne santé et sans asthénopie.

3° Les défectuosités qui se présentent dans ces deux états ne produisent pas nécessairement même des troubles locaux, tels que ceux que l'on entend sous le nom d'asthénopie, l'inflammation des bords des paupières et autres. Cependant les hauts degrés d'hypermétropie, l'astigmatisme même léger, tous les cas d'astigmatisme mixte, peuvent amener tôt ou tard ces troubles.

4° L'asthénopie tient principalement à deux ordres de causes, l'épuisement nerveux et les vices de réfraction non corrigés.

5° Dans l'estimation de l'influence de ces causes on attachera une grande influence à l'état général, et on fera la part de l'asthénopie due à l'épuisement et de celle qui est due au vice de réfraction.

6° On n'a rien ajouté d'essentiel à la découverte de Donders, quant à la cause fondamentale de l'asthénopie accommodative, si ce n'est que l'astigmatisme est un facteur important dans son étiologie. L'asthénopie musculaire s'efface, tandis que la définition de l'asthénopie a été très amplifiée par les ophtalmologistes.

7° La grande classe d'affections telles que la chorée, l'épilepsie et l'hystéro-épilepsie n'est pas due aux vices de réfraction ni aux insuffisances des muscles de l'œil.

Enfin l'auteur ajoute : « Le praticien peut vérifier cette dernière proposition. Qu'il regarde parmi les familles de névropathes ou parmi les individus de son entourage, et il verra si oui ou non le port des verres et la pratique des ténotomies ont commencé à faire diminuer les cas de chorée et d'épilepsie. » Pour moi, je pense que la théorie de l'origine oculaire des affections nerveuses, en détournant l'attention des causes évidentes des névroses, causes sur lesquelles on pourrait agir dans quelque cas, a arrêté nos progrès

Digitized by Google

et porté atteinte à la réputation de notre profession en ce qui concerne l'observation scrupuleuse et les déductions philosophiques.

Dr BELLIARD.

Cyclite syphilitique avec gommes. *Syphilitic cyclitis with Gummata*, par WARE, de Chicago (*New-Orleans med. and surg. Journal*, avril 1890). — La cyclite syphilitique ne s'étendant ni à l'iris ni à la choroïde est très rare, elle a été décrite seulement dans ces dernières années. Le diagnostic est difficile, et ce n'est que lorsque les proliférations gommeuses se montrent derrière la pupille fortement dilatée que le diagnostic ophtalmoscopique est fait généralement. Virchow, dans un cas semblable, fut assez heureux pour faire le diagnostic d'une gomme prise par d'autres pour un sarcome.

A la suite de quatre observations rapportées dans cet article, l'auteur arrive aux conclusions suivantes :

1° On apportera la plus grande attention dans le diagnostic des premiers symptômes. Quelque difficile que puisse être le diagnostic de la syphilis primitive ou secondaire, celui de la syphilis tertiaire est beaucoup plus difficile. Il est très facile au médecin de dire à son malade : « Je ne pense pas que vous ayez la syphilis, cependant un léger traitement constitutionnel ne peut pas vous faire de mal. »

2° Le mercure est certainement le remède *par excellence* dans la première et la seconde période, tandis que l'iodure de potassium à haute dose est le *remède* de la troisième période, et les gommes appartiennent certainement à cette dernière.

3° Les hautes doses d'iodure sont mieux tolérées quand on augmente progressivement les doses ; on l'administrera de préférence une demi-heure à une heure après les repas dans beaucoup d'eau. Plus la transpiration sera libre, et plus on forcera les doses.

Dr BELLIARD.

Relation des couches corticales avec la fonction visuelle. — BECHTEREW (*Archiv. Psichiatr. Neurol.*, 1890, n° 1, Russ.) a trouvé dans ses recherches sur la question que la partie de l'écorce qui répond à la vision est très étendue. Elle occupe le lobe occipital tout entier, à la fois ses faces interne et externe, en même temps qu'une partie considérable du lobe pariétal. Dans cette surface existent deux centres qui se recouvrent dans une grande étendue. L'un de ces centres, occupant le lobe occipital, est en rapport avec la moitié correspondante des deux rétines ; l'autre, qui occupe surtout le lobe pariétal et aussi une partie du lobe

Digitized by Google

occipital, est en rapport avec les fonctions de la rétine du côté opposé. Le fait que ces deux centres se recouvrent en grande partie donnera probablement la clef de ces résultats qui jusqu'à présent paraissaient contradictoires (*British medical Journal*, 17 mai 1890).

Dr BELLIARD.

The Composition of the human lens in health and in Cataract, and its bearing upon operations for the latter. *La Composition du cristallin humain sain et cataracté. Déductions opératoires dans le cas de cataracte*, par COLLINS, de Londres (*Ophtalmic Review*, novembre 1889). Les analyses de l'auteur ont compris six cristallins normaux et dix cristallins cataractés. Les recherches ont porté sur :

Le poids du cristallin,
La quantité totale des parties solides,
La quantité d'eau,
La quantité des cendres.

De l'examen des tableaux il résulte que le poids des cristallins normaux paraît augmenter avec l'âge, allant en moyenne de 0gr.163 à dix ans à 0gr.247 à soixante-quatre ans. Ces résultats concordent avec ceux de Triestley Smith.

La proportion d'eau est à peu près constante dans les cristallins non cataractés, elle est d'environ 70 p. 100. Il en est de même de la proportion des parties solides, qui est d'environ 30 p. 100. Ce résultat diffère de Deutschmann, qui a trouvé que les parties solides augmentaient avec l'âge.

Le poids des cendres des cristallins normaux est à peu près constant, il est d'environ 1 milligramme.

Dans les cristallins cataractés, l'auteur a trouvé que leur poids était toujours inférieur à celui des cristallins normaux. De plus, les cristallins jeunes étaient ceux qui pesaient le plus, contrairement aux cristallins normaux, dont le poids augmente avec l'âge du sujet.

Les proportions relatives de l'eau et des matières solides dans les cristallins cataractés sont plus variables que dans les cristallins normaux. Mais, en règle générale, la proportion des solides est plus élevée dans les premiers, et cette proportion augmente avec l'âge de la cataracte.

Le poids des cendres est d'environ un milligramme dans les cristallins cataractés, et si on considère la diminution du poids total on voit que la proportion des cendres est augmentée.

En somme, l'auteur conclut qu'en général les cristallins cataractés

Digitized by Google

contiennent relativement moins d'eau, mais plus de matières solides et de cendres que les cristallins normaux. Cette déshydratation associée à l'opacification ne tient nullement à l'âge et n'a aucun rapport avec les modifications que l'âge apporte dans les cristallins transparents.

Dr Belliard.

The relative importance of the different forms of refractive and muscular error in the causation of headache. *L'importance relative des vices de réfraction et des troubles moteurs dans l'étiologie de la céphalalgie*, par Marlow, de Syracuse (New-York) (*Ophthalmic Review*, décembre 1889). — Chez deux cents malades de sa clientèle particulière, l'auteur a noté l'état de réfraction, la condition musculaire des yeux, en même temps que la présence ou l'absence de la céphalalgie, dans le but de se rendre compte de l'importance de ces troubles dans l'étiologie de la céphalalgie.

Pour exprimer les troubles musculaires il se sert des termes suivants, dont voici la signification :

Orthophorie : Lignes visuelles en parallélisme.

Hétérophorie : Lignes visuelles affectant toute direction autre que le parallélisme.

Esophorie : Lignes visuelles en convergence.

Exophorie : Lignes visuelles en divergence.

Hyperphorie : Lignes visuelles divergeant en hauteur.

Hyperésophorie : Une ligne visuelle dirigée en haut et en dedans.

Hyperexophorie : Une ligne visuelle dirigée en haut et en dehors.

L'examen de ces observations et des tableaux qui les résument conduit aux conclusions suivantes :

1° Les céphalalgies reconnaissent souvent pour cause l'amétropie et l'hétérophorie.

2° L'amétropie est une cause plus *commune* de céphalalgie que l'hétérophorie.

3° L'hétérophorie produit plus *certainement* la céphalalgie que l'amétropie.

4° L'astigmatisme est le vice de réfraction qui a le plus d'action et qui produit le plus souvent la céphalalgie. Des différentes formes d'astigmatisme c'est l'astigmatisme hypermétropique composé qui tient le premier rang à cet égard.

5° L'hyperphorie simple ou compliquée d'ésophorie ou d'exophorie est une forme commune de l'hétérophorie.

6° L'hyperphorie a certainement plus d'action dans la produc-

Digitized by Google

tion de la céphalalgie qu'aucune autre forme d'hétérophorie ou d'amétropie.

7° La combinaison de l'hyperphorie avec l'astigmatisme est la cause la plus puissante de la céphalalgie d'origine oculaire.

Dr BELLIARD.

The positions of rest as a cause of strabismus. *La position de repos comme cause de strabisme*, par MARLOW (*Ophthalmic Review* décembre 1889). — Pour Stilling, la position de repos est la cause du strabisme : « la cause du strabisme n'est pas l'hypermétropie, mais la position de repos qui accompagne habituellement l'hypermétropie, savoir la convergence. » Gardiner, de Chicago, a démontré que théoriquement cette proposition n'était pas soutenable. L'auteur a déterminé la position de repos dans 20 cas d'emmétropie, 71 cas de myopie et 110 cas d'hypermétropie. D'après cette étude le strabisme convergent devrait être la forme la plus fréquente. Au repos, en effet, la convergence est presque aussi fréquente dans l'emmétropie que dans l'hypermétropie et la myopie. D'après la théorie de Stilling, nous devrions donc trouver aussi fréquemment de la myopie ou de l'emmétropie que de l'hypermétropie dans les cas de strabisme convergent, ce qui n'est pas. Ces observations, résumées dans un tableau, semblent pouvoir permettre à l'auteur de conclure que la position du repos *n'est pas* la cause du strabisme.

Dr BELLIARD.

Luxation du cristallin (Société de chirurgie de Bordeaux). — M. FAGE présente deux cas de luxation du cristallin.

L'un se rencontre chez un jeune homme de dix-huit ans, très myope qui reçut un traumatisme insignifiant sur l'œil gauche il y a deux ans. Le cristallin luxé en haut est transparent.

La vision est très mauvaise de ce côté. On trouve en outre un staphylome postérieur des deux côtés, quelques taches de choroïdite superficielle et un astigmatisme cornéen prononcé.

Dans le second cas, la luxation siège à l'œil gauche d'un vieillard déjà opéré d'une cataracte de l'œil droit il y a douze ans. On aperçoit le cristallin opacifié luxé en bas.

M. FAGE fait observer que ces luxations sont dues à une même cause, le ramollissement de la zonule.

M. FERRON demande si la myopie est antérieure ou postérieure à la luxation.

M. FAGE répond qu'elle est antérieure.

M. LAGRANGE fait remarquer que le mécanisme de ces luxations est un peu différent : dans le premier cas il y a eu altération de la zonule, consécutive au ramollissement du corps vitré; chez le

Digitized by Google

second, dégénérescence du cristallin, sans altération des enveloppes profondes de l'œil.

Il cite ensuite le cas d'un jeune homme chez qui l'acuité visuelle était devenue égale à 1 après luxation cristallienne.

(*Gazette hebd. de Bordeaux.*)

Dr ROLLAND.

Troubles visuels dus à la présence d'un tænia, par M. le Dr G. GUIOT. — Il s'agit, dans le cas particulier, d'une jeune femme qui, depuis plus d'un an, présentait des troubles nerveux uniquement manifestés du côté de la vue.

L'aspect extérieur des yeux est absolument normal; il n'y a aucune trace d'irritation conjonctivale, pas d'altération de l'épithélium cornéen. Cette membrane présente une transparence parfaite, et cependant la malade accuse la sensation de frottements, de grains de sable dans les culs-de-sac conjonctivaux; elle éprouve des picotements, des brûlures; l'iris possède sa coloration normale, il réagit à la lumière : la pupille toutefois paraît agrandie.

Pas d'exagération de la tension, pas de sensibilité du globe à la pression.

La malade nous apprend que, depuis longtemps déjà, sa vue se fatigue très rapidement, à tel point que tout travail un peu appliqué est devenu impossible. Elle ne peut lire ni se livrer à la couture, sans qu'aussitôt elle éprouve des douleurs dans la tête et des étourdissements. La lumière artificielle est difficilement supportée, et pour aller au dehors la malade a recours à des verres fumés très foncés.

La mesure de l'acuité visuelle n'a pu être relevée exactement en présence de l'impressionnabilité excessive du sujet; cette acuité toutefois nous a paru inférieure à la normale.

A l'exploration du fond de l'œil, on ne constate aucune altération des membranes, et les milieux sont nettement transparents.

En raison des phénomènes accusés par la malade, nous avions d'abord songé à l'asthénopie accommodative ; mais l'ophtalmoscope n'indiquant nullement une conformation hypermétropique des yeux, nous avons dû rechercher ailleurs l'origine de ces troubles nerveux.

L'examen approfondi de la malade ne nous a permis de retrouver aucun signe indiquant des manifestations hystériques; d'ailleurs, dans le cas particulier, les troubles étaient constants et ne présentaient pas l'allure intermittente caractéristique de l'hystérie oculaire (kopiopie hystérique de Fœrster).

Tout en interrogeant la malade, nous apprîmes que sa boisson habituelle était l'eau et même l'eau puisée directement et non fil-

Digitized by Google

trée. Nous songeâmes à la possibilité de l'existence d'un tænia, et tout aussitôt la malade nous confirmait dans cette idée en nous disant avoir, à plusieurs reprises, rendu des anneaux et avoir pris du kousso plusieurs fois, mais sans résultat. J'ordonnai le purgatif Limousin, et quelques jours après j'appris qu'un tænia, mesurant deux mètres environ, avait été expulsé.

Ce résultat acquis, j'engageai la malade à attendre et à cesser tout traitement (pendant longtemps on lui avait fait prendre du bromure et de l'antipyrine), je lui conseillai seulement de changer sa boisson. A quelque temps de là, j'appris que les troubles nerveux avaient disparu, les douleurs avaient cessé, la lumière était facilement supportée.

Des renseignements qui m'ont été communiqués plus récemment me font connaître que les troubles visuels n'ont pas reparu et que la guérison s'est maintenue complète.

(*Écho médical.*)

Amblyopie nicotinique. — Priestley Smith rapporte le cas d'une femme chez laquelle s'est développée une amblyopie nicotinique, après avoir fumé pendant deux ans. Un médecin avait conseillé à cette malade de fumer dans le but de remédier à des accès d'asthme. Cette femme avait beaucoup d'ennuis domestiques, histoire commune dans beaucoup de cas de ce genre. Il n'y a pas de doute que les tracas moraux et un genre de vie ennuyeux n'aient une grande influence sur le développement de l'amblyopie toxique qui survient chez les grands fumeurs. La santé générale tombe à un degré très bas et les effets toxiques du tabac semblent se manifester rapidement. La mauvaise qualité du tabac fumé par les classes inférieures contribue certainement beaucoup à produire ces accidents, si le goût de fumer vient à se répandre beaucoup parmi les femmes des classes pauvres, il est très probable, dit l'auteur, que la proportion des cas d'amblyopie nicotinique deviendra plus grande chez elles que chez les hommes, parce qu'elles souffrent plus qu'eux d'une nourriture insuffisante, du manque de sommeil et des chagrins domestiques. Les oculistes de la Bretagne constateront certainement de nombreux cas de ce genre. (*Union médicale.*)

Dr Rolland.

Etat des yeux dans l'acromégalie. — Dans une observation que rapporte (*Congrès médical*) M. Gauthier, médecin de Charolles, cet auteur note que les yeux sont gros et saillants, les pupilles normales, la vue bonne, les paupières longues et épaisses, la supérieure boursouflée, et la peau s'abaisse en pochette œdémateuse,

Digitized by Google

les rebords orbitaires sont très bombés, par suite de la dilatation des sinus frontaux. Dr ROLLAND.

Névrome plexiforme de la paupière supérieure. A la Société de chirurgie, M. DELENS montre une malade très intéressante atteinte de cette affection. Dr ROLLAND.

Cécité consécutive à un traumatisme de la région occipitale, par L. Dammartin (*Arch. de méd. et de ch. milit.*, mars 1890, t. XV, p. 211). — Quelques autopsies permettent d'attribuer l'anopsie *pure* de l'anse cérébrale à des lésions combinées des lobes occipitaux. Quelques faits cliniques ont été réunis par Chauffard (*Revue de méd.*, février 1889) et par Oulmart (*Gaz. hebdomadaire*, 20 sept. 1889). L'auteur en rapporte un nouveau, consécutif à un violent coup de bâton sur l'occiput. La fonction s'est peu à peu rétablie et dès lors il s'agit probablement d'une compression par un épanchement sanguin (*Gazette hebdomadaire*). Dr ROLLAND.

Chancre de la conjonctive, par P. MARLOW (*New-York med. journal*, 1er mars 1890, t. XLI, p. 237). — Observation d'une femme de quarante-neuf ans, de laquelle la contamination semble due à un enfant hérédo-syphilitique (*Gazette hebd.*).

Dr ROLLAND.

Les femmes oculistes. — Les journaux viennois annoncent que l'exercice de la médecine par des femmes vient d'être autorisé pour la première fois en Autriche : c'est l'empereur lui-même qui a autorisé Mme Rosa Kesrchbaumer à ouvrir à Salzbourg une clinique pour les maladies des yeux.

D ROLLAND.

Sur l'hygrométricité de la substance solide du corps vitré : ses causes, son importance en physiologie et en pathologie, par EDMOND HACHE. — J'ai établi antérieurement que la substance solide qui forme la charpente du corps vitré était éminemment hygrométrique, de sorte que, en présence de l'eau, les lamelles constituantes se gonflent de manière à se juxtaposer et à former un tout transparent et d'aspect homogène.

Cette propriété est due surtout, ainsi que je l'ai signalé (Académie des sciences, 11 juillet 1887), à l'hygrométricité de la substance fondamentale des lamelles connectives; mais elle tient aussi à la présence d'une certaine quantité de mucus ou de substance

Digitized by Google

analogue qui imprègne les lamelles constituantes et en rend l'isolement difficile.

Cette substance se gonfle en présence de l'eau; elle est coagulée par certains réactifs et en particulier par l'alcool, qui la rend légèrement opaque et y fait apparaître un réticulum très délicat; les alcalins au contraire la gonflent et la rendent transparente.

L'eau salée la dissout en partie, car si on laisse séjourner pendant douze ou vingt-quatre heures un corps vitré dans de l'eau salée à 10 p. 100, il perd de son volume, devient flasque, mou et après déshydratation les lamelles sont beaucoup plus faciles à isoler.

J'ai retrouvé cette substance dans tous les corps vitrés que j'ai examinés, même dans ceux qui, d'après les analyses chimiques, ne contiennent pas de mucine, comme le chien et le bœuf (Schwalbe, in *Graefe et Sœmisch*, t. I, p. 462). Toutefois, elle existe en quantité très variable, non seulement suivant les espèces animales, mais aussi suivant les individus d'une même espèce; de plus, elle n'est pas également répartie dans toute l'épaisseur de l'organe et se montre toujours plus abondante dans certaines régions, en particulier au niveau de la zone ciliaire.

Enfin le stroma du corps vitré m'a paru d'autant plus difficile à déshydrater et l'hygrométricité d'autant plus difficile à détruire qu'il contenait davantage de substance muqueuse. Cette observation doit être rapprochée de ce fait bien connu que, chez certains animaux, le lapin et le cheval par exemple, on peut, par une ponction aspiratrice, obtenir quelques gouttes du corps vitré, tandis que chez d'autres animaux pareille opération ne réussit pas. La présence de cette substance muqueuse paraît donc augmenter le coefficient hygrométrique du corps vitré et la fixité de l'eau de composition.

La connaissance de ces faits me semble de nature à jeter une vive lumière sur le rôle que doit jouer le corps vitré dans la physiologie et la pathologie du globe oculaire.

Il y a lieu de penser en effet que l'hygrométricité de la substance solide du corps vitré a pour but :

1° De maintenir dans le segment postérieur de l'œil un degré de tension capable d'assurer l'étalement de la rétine, et c'est à la résistance qu'elle apporte à la sortie des liquides que l'on doit de pouvoir vider la chambre antérieure et extraire le cristallin sans danger pour la membrane nerveuse;

2° De soustraire immédiatement, au fur et à mesure de leur production, les déchets rétiniens, de débarrasser ainsi la rétine de produits nuisibles et de permettre un renouvellement incessant des matériaux nutritifs indispensables au bon fonctionnement de l'organe visuel.

Digitized by Google

Mais ces propositions ont leur corollaire en pathologie, et les variations que peut subir le coefficient hygrométrique du stroma du corps vitré doivent donner lieu à des manifestations pathologiques.

Ce coefficient hygrométrique, produit de deux facteurs dont l'un paraît éminemment variable, est susceptible d'augmentation ou de diminution.

S'il augmente, le corps vitré absorbe et retient plus de liquide qu'à l'état normal; il y a hypertonie oculaire et phénomènes glaucomateux.

S'il diminue, non seulement l'absorption est moins active, mais la fixité du liquide étant moins considérable, le corps vitré doit perdre plus d'eau qu'à l'état normal, il y a hypotomie; ce qui, suivant les degrés, peut se traduire par des troubles rétiniens dus à la stase des produits de désassimilation, le ramollissement du corps vitré, le décollement de la rétine et enfin la phtisie de l'œil.

Ces considérations de physiologie pathologique sont purement théoriques, mais reposent sur une propriété de tissu qui avait passé inaperçue jusqu'ici et qui me paraît devoir être prise en sérieuse considération dans l'explication des phénomènes morbides intra-oculaires (*Journal des connaissances médicales*, du Professeur CORNIL, 27 juin 1889).

L'aristol. Ses propriétés antiseptiques et cicatrisantes. — L'aristol est une nouvelle préparation médicamenteuse obtenue pour la première fois par MESSINGER et VORTMANN en faisant agir une solution iodo-iodurée sur une solution alcaline de thymol. Dans ces conditions, il se forme un précipité amorphe très abondant, d'un rouge brunâtre. La réaction peut être représentée par la formule suivante :

$$\overset{\text{thymol}}{2\,(CH^3,OH,C^3H^7)} + I^2 = H^2 + \overset{\text{aristol}}{2\,(CH^3,OI,C^3H^7)}.$$

L'aristol résulte donc de l'agrégation de deux molécules de thymol, dans lesquelles les atomes du groupe hydroxyle ont été remplacés par de l'iode. C'est donc « un diiodure de dithymol », pour nous servir de l'expression de Goldmann, au travail duquel nous empruntons ces détails. Ajoutons que de grandes précautions sont nécessaires pour que la réaction indiquée ci-dessus fournisse un produit de constitution chimique homogène.

Nous ne parlerons pas des caractères pharmacologiquesde l'aristol ni des résultats des premiers essais thérapeutiques faits par Eichhoff et Schirn, avec le nouveau médicament, dans la pratique dermatologique. Nous allons simplement passer en revue les nou-

Digitized by Google

velles publications parues sur l'aristol et qui permettent de prédire une certaine vogue à cette préparation.

— Voici d'abord les résultats annoncés par le professeur Neisser, de Breslau, qui s'est donné pour tâche de soumettre à un contrôle impartial les assertions d'Eichhoff et Schirn, relatives à la remarquable efficacité attribuée à l'aristol contre certaines dermatoses.

Dans 13 cas de lupus, les résultats ont été satisfaisants. Lorsque, par l'emploi préalable de la cuiller ou des caustiques énergiques, on avait transformé le siège de l'éruption en une ulcération plate, celle-ci se recouvrait rapidement d'une cicatrice lisse, sous l'influence des applications d'aristol.

Cette action cicatrisante de l'aristol s'est manifestée dans des cas d'ulcérations syphilitiques, scrofuleuses, d'abcès ganglionnaires soumis préalablement au grattage, d'ulcérations consécutives à des bubons; sur ce point, les faits de Neisser concordent avec ceux qui ont été publiés par Eichhoff, Schuster, Brocq. Le résultat a été particulièrement remarquable dans un cas *d'ulcérations profondes de la cornée*, à bords tranchants, survenues chez une femme affectée d'un lupus. Il y avait une ulcération sur chaque œil. On fit des applications d'aristol. Le résultat obtenu avec a été très satisfaisant.

Dans deux cas de psoriasis, la guérison a été obtenue à la suite de seules applications d'aristol en suspension dans de l'éther ou de la traumaticine. Dans douze autres cas, on ne constatait aucune modification salutaire de la marche de la dermatose au bout de quinze jours de traitement. Mais chez plusieurs malades Neisser a constaté que les applications d'aristol avaient eu pour résultat de rendre plus efficaces les applications consécutives de chrysarobine. Or, l'emploi topique de l'aristol n'entraîne aucun effet fâcheux. C'est donc un médicament auquel il convient d'accorder une place secondaire dans le traitement du psoriasis.

M. Brocq, en France, dans une communication adressée à la Société médicale des hôpitaux (25 avril 1890), a publié des résultats qui concordent sur plusieurs points essentiels avec ceux qu'a obtenus le professeur Neisser. M. Brocq a communiqué la relation d'un cas de large épithélioma superficiel ulcéré de la face, rapidement cicatrisé par la poudre d'aristol. A propos de ce fait, M. Brocq a déclaré explicitement qu'il n'entrait pas dans sa pensée de représenter l'aristol comme un remède héroïque de l'épithélioma superficiel. Il ajoutait que deux autres cas d'épithélioma de la face, qu'il traitait également par les applications d'aristol, ne lui paraissaient pas devoir être heureusement modifiés par cette substance. L'aristol n'exerce pas une action sélective sur le tissu épithéliomateux; la poudre d'aristol est douée simplement de

Digitized by Google

propriétés de cicatrisation vraiment remarquables, « et ces propriétés cicatrisantes semblent s'exercer avec leur maximum d'intensité sur les plaies consécutives au raclage méthodique et bien fait de l'épithélioma superficiel ». Cette action cicatrisante s'exerce sur d'autres formes d'ulcérations de la peau, ajoutait M. Brocq.

Le docteur Swiecki a employé l'aristol dans la pratique gynécologique, dans le traitement de l'endométrite, des érosions du col, de l'hyperplasie de cet organe, de la paramétrite et de l'eczéma vulvaire, sous la forme des préparations suivantes :

1° Rec.	Aristol.....	5 grammes.
	Poudre de gomme arabique.	q. s.

Pour f. s. a. cinq crayons médicamenteux mesurant chacun cinq centimètres de longueur.

2° Rec.	Aristol.....	0 gr. 50 à 1 gr.
	Beurre de cacao.....	q. s.

Pour f. s. a. dix suppositoires ou dix bols vaginaux (suivant les circonstances).

3° Rec.	Aristol.....	âà 5 grammes.
	Axonge de porc.....	
	Lanoline.....	40 —

M. pour f. s. a. un onguent.

Absence constante de phénomènes d'intoxication. L'aristol, d'après les observations de M. Swiecki, est au moins aussi efficace que l'iodoforme et l'emporte sur ce dernier par son défaut de toxicité et par son manque d'odeur.

BIBLIOGRAPHIE

F. Goldmann. Ueber die Chemie des Aristols. *Südutsche Apotheker-Zeitung*, 1890, n° 4.

A. Neisser. Ueber das Aristol. *Berliner Klin. Wochenschrift*, 1890, n° 19, p. 427.

Brocq. Large épithélioma superficiel ulcéré de la face, rapidement cicatrisé par la poudre d'aristol; action cicatrisante de cette substance. *Bulletin et Mémoire de la Société médicale des hôpitaux*, 1890, n° 13, p. 350.

Hughes. Ueber Aristol. *Deutsche medicin. Vochenschrift*, 1890, n° 18, p. 394 et n° 19, p. 418.

Rohrer. L'aristol, un nouvel antiseptique. *Archivos internacionales de Laringologia*, 1890, n° 2.

Digitized by Google

SWIECICKI. Das Aristol in der Gynaekologie. *Oester-Ung. Centralblatt für die medic. Wissenschaften*, 1890, n° 2 (*Revue hebdomad. de thérapeutique* du Dr SOULIGOUX, 31 mai 1890).

Diabète sucré chez une jeune fille de dix ans, par le Dr L. GALLIARD (*la France Médicale*). — Une jeune fille âgée de 10 ans, venant de la campagne à Paris pour passer ses vacances du jour de l'an, en décembre 1889, a éprouvé pendant le trajet en chemin de fer (il n'y avait que 30 minutes de voyage environ) un si pressant besoin d'uriner qu'elle n'a pu attendre une station et a dû uriner dans le compartiment.

Un médecin consulté a constaté la présence du sucre en très grande abondance et l'analyse a fourni 100 gr. par litre.

La glycosurie étant reconnue, on institua immédiatement le régime et le traitement : lait, viande cuite et crue, pain de gluten, huile de foie de morue, vin de quinquina, eau de Vichy (Célestins), bromure de potasium, suppression du sucre, des féculents.

Le 24 janvier 1890, l'enfant était maigre, anémique, d'apparence chétive, et de taille moyenne. Elle a une légère blépharite des deux côtés et une sécheresse manifeste de la peau, spécialement aux jambes, mais on ne constate pas d'autre désordre. Pas de cicatrice visible, pas d'engorgement ganglionnaire. Rien à la bouche, rien aux gencives, pas d'éruption, pas de rougeur au niveau des organes génitaux externes. On ne trouve ni gonflement de la rate, ni gonflement du foie. Le cœur est sain, le pouls normal, la respiration est normale des deux côtés ; sous la clavicule gauche, submatité à la percussion, sans modification du murmure vésiculaire, sans souffle. Pas de lésion oculaire, pupilles normales. Absence de troubles du système nerveux, pas d'anesthésie.

Le médecin prescrit 3 cueillerées à soupe d'huile de foie de morue par jour, deux cuillerées à café de solution arsenicale (2 milligrammes d'arséniate de soude), une pincée de bicarbonate de soude dans chaque verre d'eau rougie. On donnera à l'enfant de la viande, des légumes verts, de la croûte de pain, du bouillon, le tout suivant son appétit. Exercice modéré. Friction sèche tous les matins.

Ce traitement amena une diminution notable de la glycosurie ainsi que des altérations de blépharite, etc. On continue l'arséniate de soude et la diète carnée.

Dr GALEZOWSKI.

De l'emploi de la cocaïne dans la médecine pratique. — Nous ne sommes plus au temps où un chirurgien de l'autorité de

Digitized by Google

Velpeau pouvait dire que, essayer de supprimer la douleur chez les opérés était une chimère à laquelle il ne fallait pas penser.

Nous ne parlerons pas des agents d'anesthésie générale comme l'éther, le chloroforme; nous ne nous occuperons que du médicament si utile à l'anesthésie locale, de la cocaïne.

La cocaïne, en effet, rend au médecin praticien des services innombrables. Sans parler de la chirurgie oculaire, dont tout le monde ne s'occupe pas, l'anesthésie locale devient aujourd'hui presque indispensable, ou du moins très utile pour toutes les petites opérations que le médecin est obligé de faire, sans avoir à recourir au chirurgien. Tous les malades connaissent les anesthésiques et tous, pour le moindre coup de bistouri, en réclament les bienfaits.

Et nous-mêmes, qui disons avec une si belle désinvolture : « Oh ! un petit coup de bistouri, ce n'est rien », nous sommes les premiers, quand notre individu est en cause, à nous servir des analgésiques. A part la douleur causée au malade, il est souvent désagréable et même gênant, pour le médecin, d'entendre le malheureux patient crier et quelquefois se débattre.

L'emploi de la cocaïne est très étendu.

Depuis 1884, Koller l'a préconisée pour l'anesthésie de la muqueuse conjonctivale dans la chirurgie oculaire.

A cette même époque, Grasset prévoyait déjà que l'usage de la cocaïne ne resterait pas l'apanage exclusif des oculistes et rentrerait dans le domaine de la chirurgie générale.

Pour les muqueuses, l'application d'une solution de chlorhydrate de cocaïne à 10 pour 100 rend de très grands services. Dans les angines, l'adjonction au gargarisme d'une certaine quantité de ce médicament facilite la déglutition; certains auteurs disent même qu'elle guérit les amygdalites. Sans aller aussi loin qu'eux, nous conseillerons dans les affections inflammatoires de la gorge un gargarisme ainsi composé :

	Gr.
Borate de soude	8
Chlorhydrate de cocaïne	0 25
Infusion de feuilles de ronces	150

Dans la phtisie laryngée, où la déglutition est si difficile, l'application d'une solution de chlorhydate de cocaïne à 10 pour 100 permet l'alimentation du malade.

Dans les affections de l'estomac, on peut en tirer d'excellents résultats; dans le cancer notamment, on arrive souvent à calmer les vomissements en faisant prendre au malade avant chaque repas une cuillerée à bouche de la solution suivante :

Digitized by Google

	Gr.
Chlorhydrate de cocaïne	0 05
Chlorhydrate de morphine	0 05
Eau distillée	100

Sur la muqueuse uréthrale, la cocaïne facilitera souvent certains cathétérismes chez des malades impressionnables et nerveux.

Dans la vessie, son usage est assez restreint et elle ne rend pas tous les services qu'on était autorisé à en attendre. En effet, on a pensé à l'utiliser dans la lithotritie ; entre les mains de certains auteurs, elle a produit une anesthésie suffisante ; pour d'autres, le professeur Guyon, en particulier, elle n'a donné que des résultats négatifs. Du reste, dans cette opération, l'anesthésie par la cocaïne peut avoir des dangers ; comme on injecte dans la cavité vésicale une quantité de cocaïne énorme par rapport à sa toxicité, si la muqueuse est dépourvue de son épithélium, ce qui est fréquent dans les cas de calculs, il peut y avoir absorption d'une certaine quantité de l'alcaloïde, et il y a à craindre des accidents d'intoxication.

La cure de l'hydrocèle par la ponction, suivie d'injection de teinture d'iode, est une opération extrêmement douloureuse, dans laquelle la cocaïne est d'une utilité incontestable. Après avoir ponctionné la paroi et évacué le liquide, on injecte dans la vaginale une solution de cocaïne à 5 pour 100.

On laisse le liquide pendant quatre minutes en contact avec la séreuse, en ayant soin de malaxer les bourses pour que toute sa surface soit imprégnée par la solution ; on évacue le liquide et on le remplace par la teinture d'iode qu'on laisse séjourner cinq minutes. De cette façon, le malade ne ressent absolument aucune douleur.

Dans le vaginisme, l'application sur la vulve et dans le vagin d'une solution cocaïnée suffit souvent à faire disparaître l'hyperesthésie de la région.

On s'en est également servi avec succès en obstétrique, sous forme de badigeonnages, au moment de la dilatation, pour atténuer les douleurs qui accompagnent l'accouchement, notamment celles qui s'observent soit au moment de la dilatation du col, soit au moment de l'expulsion de la tête fœtale.

Dans la pratique journalière, pour supprimer les douleurs qui résultent, chez les malades pusillanimes, de l'application du vésicatoire, on peut faire dans la phlyctène, évacuée de sa sérosité, une injection qu'on laisse quelques minutes.

Les dentistes l'emploient avec succès et le médecin est souvent appelé, à la campagne surtout, à se faire momentanément dentiste. Pour extraire une dent, faire de chaque côté de cette

Digitized by Google

dent, entre la gencive et l'alvéole, une demi-injection avec la seringue de Pravaz chargée d'une solution à 5 pour 100, c'est-à-dire 2 centigr. 1/2 de principe actif. On attend quatre ou cinq minutes et on opère.

Il nous reste encore à nous occuper des petites opérations que le médecin fait couramment, comme les ouvertures d'abcès, les kystes sébacés, l'empyème.

Dans les ouvertures d'abcès, quand l'incision n'est pas très grande, une demi-seringue à 5 pour 100, c'est-à-dire 2 centigr. 1/2, suffit largement; on injecte en deux endroits usités à 1 ou 2 centimètres l'un de l'autre sur la ligne de l'incision, un quart de seringue.

Dans les loupes, où l'on a une incision assez longue et un décollement de la peau assez considérable, on obtient une anesthésie très suffisante avec une seringue entière dont le contenu est injecté par quart de seringue aux quatre points cardinaux.

Pour les opérations plus longues, il est nécessaire d'augmenter un peu la dose, et généralement une seringue et demie ou deux suffiront amplement. Nous avons dernièrement eu l'occasion d'employer cette anesthésie locale dans trois opérations au cours desquelles nous entretenions une conversation suivie avec le patient; la première était une empyème. Chez ce malade nous avons injecté 5 centigrammes en deux fois aux limites de l'incision dans le tissu cellulaire sous-cutané, puis une autre seringue dans les muscles intercostaux; cinq minutes après, nous avons fait l'incision, que le malade n'a nullement sentie.

Dans le second cas, il s'agissait de désarticuler le petit doigt; là aussi, nous fîmes quatre injections d'une demi-seringue chacune aux quatre pôles dans les tissus péri-articulaires. L'opération, les ligatures, les points de suture et le pansement durèrent quinze minutes, et à la fin le malade ne ressentait pas la douleur.

Dans le troisième cas, il s'agissait de retrouver une pointe d'aiguille enfoncée dans la paume de la main à un centimètre de profondeur, une seule injection contenant 5 centigrammes suffit pour nous procurer une analgésie qui persista pendant toute la recherche, qui fut très pénible et dura vingt-cinq minutes.

Certains accidents ont été observés avec l'usage de la cocaïne. Quelquefois, on a observé une lymphangite qui a cédé à des bains phéniqués, cela est évité en se servant d'une solution fraîche. La cocaïne donne lieu également à des accidents d'intoxication lorsqu'elle est employée à une certaine dose. Mais pour les opérations dont nous avons parlé, la dose nécessaire ne dépasse pas 10 centigrammes et jusque-là les accidents sont rares.

M. Laborde cite pourtant l'histoire d'un professeur de la Faculté

Digitized by Google

qui, après une injection de 5 centigrammes dans la gencive, eut une pâleur extrême et une angoisse terrible avec sensation de fin prochaine. Sans avoir perdu connaissance, il resta trois ou quatre heures dans un état de collapsus voisin du coma, bien que les moyens les plus énergiques eussent été mis en œuvre pour le ranimer. Le lendemain et les jours suivants, il éprouva un malaise très intense, il lui semblait constamment qu'il allait de nouveau se trouver mal.

Le docteur Addinsell cite son exemple personnel : trois minutes après une injection de 6 centigrammes, le pouls devint rapide et faible, avec palpitations très violentes, sentiment de suffocation, dilatation des pupilles, excitation générale et loquacité.

Nous-même, après une injection de 7 centigrammes et demi faite par un de nos confrères pour disséquer une poche de kyste sébacé, avons été pris au bout de dix minutes d'une loquacité et d'une excitation très grande; quelques minutes après, nous avons eu une pâleur extrême avec nausées, oppression, palpitations, sensation de fourmillement dans tous les membres. Cet état dura une heure, après quoi tous ces phénomènes disparurent.

Somme toute, dans tous les accidents relatés, les phénomènes d'intoxication ne sont produits, la plupart du temps, qu'avec une dose de 10 centigrammes; et rarement avec une dose moindre. Dans tous les cas, les accidents avec ces 6 à 10 centigrammes n'ont eu lieu que lorsque les injections ont été faites à la face ou au cou. Sur les membres, on relate très peu d'accidents, même avec des doses plus considérables. Il est probable que la cocaïne, introduite au voisinage de l'encéphale, y parvient d'une manière plus immédiate.

Dans les cas de cette nature, les révulsifs, les injections sous-cutanées d'éther, ou l'inhalation de quelques gouttes de nitrite d'amyle, suffisent à débarrasser les malades des accidents qui peuvent être causé par la cocaïne.

Malgré ces accidents et en se servant de petites doses, la cocaïne rend et rendra encore beaucoup de services aux praticiens.

(*Revue de thérapeutique.*)

Nous empruntons au *Bulletin médical* l'article suivant : **Centre cortical visuel chez les singes.** — M. Mott, de Charing Cross Hospital, publie, dans le *British medical journal*, le résultat de ses recherches sur la faradisation unilatérale et bilatérale de la substance corticale du cerveau des singes.

I. L'excitation du lobe frontal du cerveau des singes produit divers mouvements des yeux. Quand l'excitation porte sur la partie de ce lobe qui est immédiatement au-dessous de la partie centrale

Digitized by Google

du lobe paracentral, c'est une simple déviation latérale des yeux vers le côté opposé qu'on produit. Quand l'excitation porte juste au-dessus de cette zone, on produit, en même temps que la déviation latérale, une inclinaison en bas. Enfin, quand l'excitation porte au-dessous, c'est l'inclinaison en haut qu'on observe, en même temps que la déviation latérale.

II. Quand on excite en même temps et d'une façon égale les deux zones qui de chaque côté produisent séparément la déviation latérale des yeux, voici ce qu'on observe :

Si les yeux sont en déviation latérale, ils sont, dès que l'excitation commence, portés sur la ligne médiane et regardent fixement un objet situé au-devant d'eux.

Quand on fait porter l'excitation sur les points qui, excités séparément, amènent la déviation des yeux en même temps que leur élévation (point inférieur) ou leur abaissement (point supérieur), on produit alternativement l'élévation et l'abaissement des yeux, qui restent toujours dans la position médiane, regardant fixement en avant.

III. L'excitation faradique de points identiques dans la zone visuelle du lobe occipital produit des résultats analogues à ceux qu'on obtient par l'excitation du lobe frontal.

IV. Voici maintenant le résultat de l'excitation simultanée d'un point dans la zone frontale d'un hémisphère et d'un point dans la zone occipitale de l'autre hémisphère (l'excitation séparée de ces deux points produit une déviation latérale des yeux, mais en sens opposé) :

Quand on pratique cette excitation simultanée, on constate qu'il suffit d'une très faible excitation du point frontal pour détruire l'effet produit par une très forte excitation du point occipital. Cela prouve que le centre visuel frontal a une action plus forte que le centre visuel occipital.

L'hystérie et l'impaludisme, par le Dr Regnault (*Echo médical* de Toulouse). — Un nommé X..., âgé de quarante-deux ans, entra dans le service de M. le professeur Laget. Comme antécédents, un cousin est mort fou, ses frères et sœurs sont morts des convulsions. Lui, en 1886, il a eu des fièvres intermittentes, et en 1888 il fut frappé d'une attaque d'apoplexie ; à la suite il fut atteint d'hémiparésie droite ; trois mois après son attaque survint un tremblement dans toute la partie droite du corps, plus accentué à la jambe. Il avait lieu par accès tous les matins et durant quelques heures.

De l'aphasie intermittente ; pendant quelques instants le malade s'arrête de parler et ne peut trouver ses mots, mais la mémoire revient bien vite.

Digitized by Google

sthésie des globes oculaires et du pharynx, la sensation nplètent le tableau.

ssement concentrique du champ visuel : entre 20 et 30. ant les couleurs sont conservées, mais l'acuité visuelle us forte à gauche qu'à droite.

Le malade a guéri de ses fièvres, mais des symptômes nerveux ont persisté (décembre).

L'aimant et les douches ont été essayés, mais en vain.

Il ressort donc que c'est la fièvre intermittente qui cause des tremblements et des paralysies ; ainsi en témoignent les derniers travaux de Bomet dans la *Revue de médecine*, et en quelques cas elle n'en est que la cause provocatrice.

Dr Galezowski.

Proportion des ophtalmies purulentes chez les nouveau-nés (Société de thérapeutique dans *le Progrès médical*, 14 juin). — M. Moutard-Martin demande si la proportion des ophtalmies purulentes est moindre depuis qu'on emploie des antiseptiques dans les accouchements. Il serait intéressant de savoir quelle est la proportion actuelle, car je crois, dit-il, qu'un grand nombre d'ophtalmies purulentes sont dues au passage de l'enfant dans la cavité vaginale, où les yeux s'infectent. Cette question a été davantage développée par M. C. Paul, qui demande que dans le service d'accouchement de la Charité on établisse le nombre des ophtalmies purulentes chez les nouveau-nés. Comme les liquides du vagin sont variables au point de vue de leur principe infectant, et qu'il y en a autant de septiques simples que de sécrétions blennorragiques, les ophtalmies doivent être ainsi de degré et de qualité différents. Dr Galezowski.

Notice sur la bande de pansement, crêpe Velpeau. — Ce nouveau tissu dénommé crêpe Velpeau, soumis à l'approbation du corps médical, présente un réel intérêt.

Les conditions spéciales de fabrication de ce tissu lui donnent *une rétractilité naturelle*, sans qu'il contienne la moindre parcelle de *caoutchouc*.

Ce tissu, léger et souple, résiste à la plus *grande tension* et conserve toute sa *rétractilité*, malgré les lavages et les étirages les plus multipliés. Enfin il ne *s'effiloche* pas et peut subir toutes les applications antiseptiques.

L'emploi du tissu « crêpe Velpeau » est très varié. Il se recommande tout particulièrement dans les cas nombreux où il est indispensable d'obtenir une fixité absolue du pansement et une pression ou contension graduée.

Digitized by Google

Cette bande de pansement trouvera donc également son emploi dans diverses opérations chirurgicales.

Dans le traitement ophtalmologique, le crêpe Velpeau nous paraît devoir être très utile, nous ferons connaître ultérieurement les résultats que nous en avons obtenus.

Cette nouvelle bande est préconisée dans les foulures, fractures ainsi que pour maintenir *toutes sortes d'applications locales* et, en raison de sa rétractilité naturelle, elle trouvera un emploi d'une efficacité réelle dans les cas très nombreux où la *tension d'une bande rigide serait une torture*.

Appliquée aux maladies de peau, elle a donné des résultats très appréciés par les médecins les plus autorisés.

Enfin le crêpe Velpeau trouve également son application sous forme de ceinture abdominale et se recommande tout particulièrement pour la contention des varices.

La diversité des cas où le crêpe Velpeau a son utile et avantageuse application le désigne certainement à toute l'attention du corps médical. Dr GALEZOWSKI.

NOUVELLES

Congrès international de médecine de Berlin en 1890. — Le ministre de l'intérieur a désigné, pour représenter le département de l'hygiène au 10e congrès international de médecine qui se tiendra, du 4 au 9 août prochain, à Berlin, M. le Dr Proust, membre de l'Académie de médecine, inspecteur général des services sanitaires, M. le Dr Netter, médecin des hôpitaux, professeur agrégé à la Faculté de médecine, et M. le Dr Valude, à l'hôpital des Quinze-Vingts (*Progrès médical*, 14 juin 1890).

INDEX BIBLIOGRAPHIQUE

ALBERT MATHIEU. — Un cas de goitre exophtalmique, consécutif à l'ablation des ovaires (*Gazette des hôpitaux*, 19 juin 1890).

LANDOLT. — Du torticolis oculaire (*Bulletin médical*, 22 juin 1890).

EDWARD WOAKES. — Treatement of cystic goitre. Ranula and other cystic with chromicaeid (*Lancet*, 21 juin 1890).

G. MARTIN. — Etiologie de la myopie.

Le Gérant : FÉLIX ALCAN.

4012. — Imprimeries réunies, B, rue Mignon, 2. — MAY et MOTTEROZ, directeurs.

Digitized by Google

UN CAS DE MALFORMATION CONGÉNITALE

DES DEUX YEUX

PAR

Le Docteur CHAUVEL

Médecin principal de l'armée, Membre de l'Académie de médecine.

Gr... 26 ans, de constitution assez robuste, vient me consulter à Bourbonne en juillet 1890, pour l'état de sa vue. Ce jeune homme ne présente aucun vice de conformation autre que la malformation des yeux. Son père, qui l'accompagne, est robuste, nullement alcoolique. Il n'existe aucun lien de parenté entre ses parents; ils n'ont eu que cet enfant et ne peuvent attribuer son infirmité qu'à l'impression pénible produite sur la mère, pendant sa grossesse, par la vue d'un homme affreusement louche.

Gr... est de taille petite; il est venu aux eaux de Bourbonne pour une coxalgie droite, non suppurée, dont il est atteint depuis plusieurs années. La figure est régulière, mais l'impression de la lumière, même de moyenne intensité, amène un clignement énergique des deux paupières, entre lesquelles se montre de temps en temps une petite portion de cornée. Dans un lieu relativement obscur, la photophobie disparaît, mais les paupières ne s'écartent jamais que très faiblement.

Les globes oculaires semblent de dimension normale, tout au plus sont-ils un peu diminués de volume; leur tension est plutôt faible; ils sont animés d'oscillation perpétuelle, tantôt transversale, tantôt dans le sens perpendiculaire.

De l'œil droit, le malade voit à se conduire, il distingue à un pied les doigts de la main; à quelques centimètres, il déchiffre le n° 10 de l'échelle de M. Perrin. A gauche, la vision est beaucoup plus mauvaise, elle est limitée à la perception de l'ombre des objets promenés devant l'œil. En tout cas, Gr... voit assez pour se conduire; il a pu apprendre ses lettres, et n'était

Digitized by Google

son affection articulaire, il serait capable de se livrer à quelques gros travaux.

Quand on découvre les globes oculaires, on voit que les cornées au lieu de présenter leur forme et leurs dimensions normales sont réduites de grandeur environ de moitié et représentent une ellipse de 6 millimètres de largeur sur

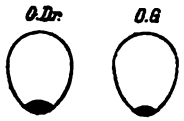

7 de hauteur, dont la base est en haut et le sommet en bas. Ces membranes sont parfaitement transparentes, sauf en bas, à la pointe de l'ellipse, où elles présentent un trouble assez accentué. Or, c'est justement à cette partie que correspondent les pupilles.

D'une couleur verdâtre très pâle, les iris présentent un aspect strié très net, dans le sens des fibres rayonnantes, mais rien qui rappelle l'anneau sphinctérien normal. On ne voit de la pupille droite qu'une hauteur de 1 millimètre à peine, de la gauche qu'un demi-millimètre, encore ces parties libres sont-elles précisément en rapport avec la zone trouble des cornées. Au reste les ouvertures pupillaires sont régulières et semblent jouir d'un léger degré de contractilité.

L'éclairage oblique montre bien l'opalescence des cornées dans leur partie inférieure, et la netteté de la partie visible des ouvertures pupillaires. A l'éclairage direct on constate une opacité de quelques dixièmes de millimètre de diamètre au pôle postérieur des deux cristallins. Puis une atrophie complète de la choroïde au voisinage de la papille optique, véritable coloboma que l'étroitesse des pupilles et surtout la mobilité incessante des globes oculaires rend fort difficile à délimiter dans toute son étendue. En tout cas, l'atrophie atteint dans les deux yeux les régions maculaires, et rend compte de la diminution considérable de la fonction visuelle.

Digitized by Google

Était-il possible de tenter quelque chose pour venir en aide à ce pauvre garçon? Certes, si la malformation avait été limitée à la partie antérieure des globes oculaires, une intervention sur l'œil gauche nous paraissait très discutable. L'infériorité fonctionnelle de cet œil, comparativement à l'autre organe, semble pouvoir être légitimement attribuée à ce que, dans le premier, non seulement l'ouverture pupillaire est en plus grande partie cachée derrière la sclère, mais aussi à ce que la cornée est louche de ce côté dans une plus grande étendue. Il était donc rationnel de relever la pupille en faisant à la partie supérieure de la cornée une petite incision et en y attirant l'iris (iridencleisis) ou en pratiquant l'excision d'une certaine portion de l'iris et de son sphincter. Il n'est pas jusqu'à l'iridotomie qui ne pût être appliquée avec avantage à cet agrandissement pupillaire. Comme cet œil gauche est presque inutilisé jusqu'à présent, le résultat de l'intervention ne pouvait aggraver la situation du sujet.

Nous avions fait toutes ces réflexions pendant l'examen extérieur, mais avant de rien décider, l'exploration des membranes profondes s'imposait. Il était malheureusement à craindre que la malformation ne fût pas limitée à la cornée et à l'iris. En nous dévoilant l'existence d'une atrophie très étendue de la choroïde, l'ophtalmoscope augmentait les difficultés du problème. Il était possible, en effet, que la faiblesse relative de l'œil gauche tînt à l'étendue ou à la profondeur plus considérable des altérations de la membrane vasculaire, bien plus qu'à la situation de la pupille.

Pour nous en rendre compte, nous avons songé à utiliser l'action de l'atropine. Si la dilatation de l'orifice pupillaire est favorable à la vision, il est presque certain que l'agrandissement de cette ouverture aurait encore un résultat meilleur. Nous avons donc instillé dans l'œil gauche une goutte de solution d'atropine, mais l'effet n'en a pas été appréciable, et nous en avons conclu qu'il n'y avait pas assez de chances d'un résultat favorable, pour légitimer une intervention chirurgicale.

Dr Chauvel.

Digitized by Google

DE L'OPHTALMIE-SYMPATHIQUE

ET DU MOYEN DE TRAITEMENT PAR UN DÉBRIDEMENT CIRCULAIRE DU GLOBE OCULAIRE[1]

PAR

Le Dr GALEZOWSKI

L'étude sur les ophtalmies sympathiques a présenté de tout temps un très grand intérêt, car les relations qui existent entre les deux globes oculaires sont une cause très fréquente des accidents inflammatoires se transmettant lentement, il est vrai, mais progressivement de l'œil blessé à son congénère, resté longtemps sain, exempt de tout phénomène sympathique.

Que se passe-t-il dans ces yeux enflammés, irrités, troublés sous l'influence de la blessure de l'autre œil? Quelle raison peut-on donner à la propagation de l'inflammation de l'œil blessé à l'autre œil. Là est toute la difficulté qui nous empêche de marcher en avant, et de trouver des moyens efficaces pour réagir contre les accidents graves qui se développent d'une manière inappréciable mais constante sous l'influence d'un travail inflammatoire sympathique, et qui est dû à la blessure et au traumatisme de l'autre œil.

L'ophtalmie sympathique n'est point un phénomène accidentel, mais si j'ai bien compris, c'est une propagation d'une inflammation traumatique continue et constante de proche en proche, d'un point malade à l'autre. On se demande bien souvent pourquoi cette inflammation sympathique passe d'un œil à l'autre et dans ces seules conditions exceptionnelles, tandis qu'une choroïdite atrophique du cercle ciliaire, une iridochoroïdite syphilitique, une névrite optique menstruelle, une atrophie de la papille par embolie, etc., etc., toutes ces affections très importantes par elles-mêmes qui

1. Communication faite à l'Académie de médecine.

Digitized by Google

occupent tantôt la région ciliaire, tantôt la rétine ou le nerf optique, restent localisées à un seul œil primitivement atteint et ne se propagent pas à l'autre œil. Évidemment il n'y a pas dans ces cas de la sympathie.

Quelle est donc la raison de cette sorte d'isolement de la maladie dans un œil et l'absence de toute transmission sympathique du mal à l'autre œil?

Cet isolement de la lésion est dû à la nature différente de la lésion dans un œil primitivement atteint, et que dans les yeux qui souffrent d'iridochoroïdite ou cyclite traumatique, la maladie se transmet par une voie toute spéciale, toute particulière.

Selon l'opinion émise par le docteur Netlleship, l'ophtalmie sympathique provoquée par une plaie non pénétrante de l'œil blessé est excessivement rare. Il faut donc, pour lui comme pour beaucoup d'autres qui suivent ces idées, une plaie pénétrante dans le globe de l'œil pour provoquer une ophtalmie sympathique. Pourquoi cela et de quelle façon peut-on expliquer cette nécessité de la plaie pénétrante?

Parce que, comme disent *Snellen* et *Deutschmann*, la transmission de l'ophtalmie se fait par l'intermédiaire des vaisseaux lymphatiques à travers lesquels les microbes circulent et s'introduisent dans les vaisseaux de l'autre œil. Comment peut-on comprendre cette transmission? Supposons encore que les vaisseaux lymphatiques de l'œil blessé soient élargis, ce que pourtant il faudrait encore démontrer; mais les vaisseaux lymphatiques de l'œil sain seraient-ils développés par hasard ou simple complaisance? Je ne comprends pas cette théorie arrangée *à priori* pour le besoin de la cause.

En me basant sur mes propres recherches et mes observations personnelles, j'ai le droit de dire que la cause de toute ophtalmie sympathique réside dans les nerfs ciliaires.

Ces nerfs sont plus nombreux dans la région ciliaire, ils forment là un réseau très dense, très serré, qui ne reçoit son action et son innervation plus ou moins forte et plus ou moins puissante que par l'intermédiaire d'une quantité considé-

Digitized by Google

rable de filets nerveux. Une irritation persistante dans ces filets nerveux ne peut pas rester sans provoquer une irritation analogue dans tous les trajets d'autres nerfs semblables dans le même œil, qui se propage peu à peu aux autres nerfs ciliaires de la 5e paire, pour aller se concentrer dans le centre d'innervation, dans le cerveau et plus particulièrement dans la partie centrale.

Une fois cette partie centrale atteinte d'une irritation persistante, il se produit là une sorte d'encéphalite circonscrite, qui donne lieu à différents phénomènes nerveux, dans des filets nerveux de la 5e paire se rendant à l'œil sain et plus tard à des lésions matérielles, pathologiques des organes qui reçoivent une innervation de ces nerfs.

C'est ainsi que nous pouvons nous expliquer pourquoi des malades atteints d'une ophtalmie traumatique d'un œil éprouvent, du côté opposé de la face, des névralgies périorbitaires, des vertiges, des nausées, des éblouissements et plusieurs autres symptômes, allant jusqu'à des évanouissements, des attaques nerveuses.

Les troubles visuels qu'éprouvent les malades du côté de l'œil sain sont aussi, au début, purement nerveux; mais au fur et à mesure que ces crises se prolongent, la vue devient sensible, la photophobie dans le travail s'accentue de plus en plus, et si on ne les arrête pas à temps, on aura alors des lésions matérielles de différentes sortes, telles que : hémorragies rétiniennes, névrite optique, flocons du corps vitré, choroïdite interstitielle avec trouble du corps vitré, choroïdite semblable sous tous les rapports à une choroïdite syphilitique, etc.

Ces altérations pathologiques qui se développent ainsi sous l'influence d'une choroïdite traumatique de l'autre œil, ne peuvent point être expliquées par la propagation du mal le long des vaisseaux lymphatiques élargis, car nous n'avons pas cet élargissement dans les vaisseaux de l'œil sain, il n'y a là, il faut l'avouer, qu'un élargissement imaginaire.

Le nerf optique ne peut pas être non plus un organe de transmission du mal de l'œil blessé à l'œil sain, autrement

Digitized by Google

nous aurions des névrites optiques accidentelles transmises à l'autre œil, de même que les atrophies de papille par embolie pourraient envahir aussi, au bout de quelque temps, l'autre nerf optique. Nous savons au contraire que cela n'a pas lieu. Nous voyons une atrophie embolique d'un œil rester toute la vie monoculaire sans que l'autre œil en subisse la moindre atteinte.

Prenant en considération toutes ces circonstances, nous pouvons affirmer sans nulle contestation que la transmission d'une altération traumatique d'un œil ne se fait pas par le nerf optique, mais que l'inflammation traumatique envahit successivement les différents nerfs de la 5ᵉ paire, et plus particulièrement ceux de la région ciliaire.

Au fur et à mesure que l'inflammation gagne une plus grande partie des nerfs ciliaires, elle atteint la masse du cercle ciliaire, d'abord un point, et ensuite successivement toutes les parties voisines, elle se propage de proche en proche, jusqu'à ce qu'elle ait atteint toute la région ciliaire, la choroïde, et ensuite progressivement le globe oculaire tout entier. La transmission d'une ophtalmie traumatique n'est pas toujours la même, car le degré d'inflammation du cercle ciliaire ne se ressemble pas dans les deux yeux. Un œil se présente avec une inflammation qui a gagné le cercle ciliaire dans une ses minimes portions; un autre œil devient dès le début affecté dans toute sa surface ciliaire; — dans le premier cas, nous remarquons une simple cyclite circonscrite et limitée à une simple région ciliaire, avoisinant le point blessé, au premier abord; dans le second cas, il n'y a pas au début de très grande inflammation; mais, peu à peu, l'injection de la région ciliaire gagne en intensité, elle gêne la circulation, ce qui fait que le fond de l'œil devient louche, trouble, et la papille optique s'aperçoit à l'image renversée, à travers le corps vitré, comme une papille nuageuse, louche, trouble, les vaisseaux fins, d'autres avec des apparences de stases veineuses. Ce sont les signes non douteux d'ophtalmies sympathiques.

L'existence d'une pareille ophtalmie sympathique n'est pas

Digitized by Google

très fréquente, mais lorsqu'elle doit avoir lieu, elle débute de très bonne heure, et s'annonce bien souvent plutôt par des symptômes de névroses oculaires et visuelles que par tout autre symptôme appréciable. Chez quelques-uns de ces malades, nous voyons surgir lentement mais progressivement des douleurs névralgiques, périorbitaires, des crises nerveuses limitées à un point isolé quelconque, soit sur le front, soit à la tempe, soit dans la moitié de la tête tout entière. Ce mal est très tenace, très rebelle, résistant à tout traitement, et pourrait exposer l'œil sain à des acccidents sympathiques graves, si l'on ne supprimait pas la relation sympathique entre l'œil blessé et l'œil sain. On voit, en effet, peu à peu, l'œil souffrant de névroses sympathiques, devenir faible dans le travail, perdre toute activité; l'appareil d'accommodation devient inerte, la cornée devient peu à peu louche, l'iris paralysé, et si l'on n'arrête pas le progrès du mal on s'expose à voir les milieux de l'œil devenir troubles, la choroïde s'altérer et s'atrophier par places, la vision centrale diminuer peu à peu et arriver au minimum, malgré tous les traitements auxquels on soumettra le malade.

Les crises névralgiques sympathiques deviennent d'autant plus graves et plus persistantes que l'œil primitivement atteint a été réduit à un tout petit volume, par suite des accidents inflammatoires successifs, et où les moindres crises névralgiques, un peu prolongées, peuvent donner lieu à des névroses sympathiques dans l'autre œil et même à la longue à des ophtalmies sympathiques plus ou moins graves. Le fait suivant peut servir d'un excellent exemple de ce genre :

Obs. — M. Auréliano E... vint le 10 janvier 1890 me consulter pour sa vue dont il souffrait beaucoup. En l'examinant attentivement, j'ai constaté ce qui suit : l'œil droit était atrophié et réduit à un tout petit moignon depuis l'âge de six ans, par suite d'une grave blessure. Quant à son œil gauche, il était toujours très bon, petit de volume, mobile dans tous les sens mais exempt de toute inflammation et de toute douleur. Ce n'est que depuis les trois ou quatre derniers mois que l'œil atrophié devint rouge, injecté, et était très

Digitized by Google

fréquemment accompagné de douleurs au front, aux tempes, et dans toute la moitié de la tête avec un larmoiement, par moments très accentué, que rien ne pouvait calmer. Peu à peu, des douleurs névralgiques commencèrent à apparaître dans l'œil sain, surtout après une application prolongée au travail. Ces douleurs devenaient par moments très violentes et s'irradiaient même à toute la moitié de la tête, ce qui obligeait le malade à suspendre toute application des yeux. Souvent le malade pouvait lire et écrire facilement, mais à la fin de son travail il lui restait une légère douleur périorbitaire, qui durait quelquefois plusieurs heures, et que rien ne pouvait calmer.

En présence de pareils accidents nerveux sympathiques qui n'étaient accompagnés d'aucune altération dans les membranes internes de l'œil, j'ai cru comprendre qu'il s'agissait chez ce malade de *névroses sympathiques oculaires* sans aucune lésion matérielle, et qu'il fallait sans aucune hésitation procéder à une énucléation. Le malade consentit à se faire opérer, ce que j'ai fait le 14 janvier 1890. J'ai pratiqué l'énucléation en règles, et sans aucune complication ; j'ai suturé la plaie capsulaire. Les choses se sont passées très régulièrement, de sorte que le 18 février suivant, j'ai pu constater une guérison complète et lui ai permis de porter un œil artificiel.

Tout s'est passé très bien, il supporte sa pièce artificielle sans aucune difficulté, mais ce qui est digne d'être remarqué, c'est que le malade éprouva encore, pendant plus de trois mois après l'opération, une sensibilité au-dessus de l'œil sain à la moindre application de l'œil au travail. Aujourd'hui il est presque complètement guéri, lit et écrit sans souffrances.

Mais l'étude de l'ophtalmie sympathique présente des questions bien autrement importantes que celles que j'ai développées dans la première partie de ce travail ; il s'agit, en effet de savoir si l'énucléation du globe oculaire blessé, atrophié ou altéré par tout autre procédé morbide, peut seule mettre à l'abri de l'ophtalmie sympathique.

Jusqu'à présent cette manière de voir était presque un mode absolu d'appréciation, et on ne pouvait et on ne voulait pas admettre qu'on pût prévenir l'accident sympathique sans enlever un œil blessé. Si l'on passe en revue très exactement tous les signes qu'accusent les malades atteints

Digitized by Google

de troubles visuels sympathiques, on arrive facilement à se convaincre que les troubles sont tellement variés et diffèrent tellement les uns des autres qu'on est obligé de se demander quelquefois s'ils sont réellement sympathiques. D'autre part, on arrive souvent à arrêter les accidents sympathiques par d'autres moyens que l'énucléation, en combattant les accidents inflammatoires de l'œil primitivement blessé.

Ces principes une fois posés, on doit se demander par quels moyens on peut agir pour se mettre à l'abri des ophtalmies sympathiques?

Je veux précisément parler d'un nouveau procédé opératoire qui a pour but de remplacer la méthode d'énucléation du globe, si généralement employée aujourd'hui, méthode opératoire à laquelle je donne le nom de *débridement circulaire du globe oculaire*, et qui a pour but de séparer le globe oculaire atteint d'ophtalmie sympathique de toutes les parties sous-jacentes en ne conservant que les muscles de l'œil et la conjonctive autour de la cornée.

Nous savons aujourd'hui quelles sont les différentes variétés des lésions sympathiques développées dans un œil, lorsque l'autre œil a été blessé et détruit sous l'influence d'accidents inflammatoires. *Ces variétés sont, il est vrai, très nombreuses.* Tantôt ce sont des inflammations qui envahissent progressivement et lentement toutes les membranes vasculaires de l'œil et amènent notamment des altérations de l'iris, du cercle ciliaire et de la choroïde. Dans d'autres cas on constate que l'altération sympathique envahit successivement la rétine, le nerf optique et produit les névrites, névrorétinites, les décollements de la rétine. Et enfin dans certains cas nous voyons se produire des conjonctivites, des kératites, des iritis avec toutes leurs conséquences. Il y a dans quelques cas des amblyopies sympathiques sans lésions apparentes, des névroses et des troubles visuels avec des aggravations périodiques, etc.

Ces altérations sympathiques se développent dans l'œil sain, sans nul doute, par la propagation et la transmission d'inflammation d'un œil à l'autre par des voies que nous ne

Digitized by Google

connaissons pas encore. Depuis, en effet, de longues années, des recherches à ce sujet ont été faites en Angleterre, en France et en Allemagne, des plus intéressantes, mais dont on ne peut encore tirer aucune conclusion. Les résultats en sont des plus contradictoires.

Rackenau avait pensé que le mal se propage par l'intermédiaire du nerf optique. D'autres ont pensé que le mal se transmettait par les vaisseaux. Snell cherchait à démontrer que ce sont les vaisseaux lymphatiques qui sont la cause de la transmission du mal. Snellen (1881) avait pensé que la maladie sympathique était due aux microbes, qui auraient passé par les vaisseaux lympatiques dilatés.

Mais le plus grand nombre d'auteurs pense qu'il s'agit de la propagation de l'excitation réflexe des nerfs ciliaires de l'œil malade à travers les centres jusqu'aux nerfs ciliaires de l'autre œil. Claude Bernard, Vulpian, Charcot, Reclus l'ont démontré.

Telles sont les théories qui règnent jusqu'à présent sur la transmission de l'inflammation provoquée par un traumatisme d'un œil à son congénère; rien n'est certain, rien n'est précis.

Pour combattre la maladie sympathique on avait jusqu'à présent recours dans la grande majorité des cas à une énucléation. C'est la méthode, en effet, la plus sûre pour arrêter le progrès du mal sympathique de l'œil blessé à l'autre, que de faire disparaître totalement de l'organisme l'œil blessé.

Mais le port d'un œil artificiel n'est pas toujours exempt d'inconvénients; et, en effet, les malades viennent nous consulter pour un affaissement de la paupière inférieure; pour une rétraction trop profonde du pli palpébral supérieur, pour un larmoiement, des conjonctivites, etc., etc.

En présence de pareils accidents, je pensai qu'il y aurait des avantages réels à conserver l'œil perdu, atrophié, souvent même enflammé, en lui supprimant toute trace des relations anatomiques et physiologiques qu'il conserve habituellement avec l'œil sain.

C'est alors, messieurs, que j'ai eu recours à un procédé

Digitized by Google

opératoire nouveau que je soumets à votre haute appréciation et qui remplace avec avantage l'énucléation.

Je pratique dans l'œil atrophié et perdu une opération que j'appelle : *Débridement circulaire du globe de l'œil atrophié;* je procède de la manière suivante :

J'incise d'abord la conjonctive dans les quatre points correspondant aux muscles droits de l'œil. J'incise ensuite à l'angle interne de l'œil la capsule de Tenon et je saisis avec le crochet à strabisme le muscle droit interne, que j'attire le plus possible en avant. A ce moment, j'introduis les ciseaux courbes et je débride tout ce qui peut se rencontrer entre le globe de l'œil et la capsule. Puis, à l'aide d'un second crochet à strabisme j'arrache le nerf optique, et, en l'attirant en avant, je le coupe d'abord en arrière, puis tout près de son entrée dans la sclérotique; je fais, en un mot, une excision d'un morceau de nerf optique.

Le même procédé opératoire est appliqué du côté du muscle droit externe, du droit supérieur et inférieur; on ne coupe pas les muscles, mais on rase, tout au pourtour du globe, tout ce que les ciseaux y rencontrent, sauf bien entendu le nerf qui a déjà été coupé.

Une fois ce temps d'opération terminé, on nettoie bien l'œil et on applique habituellement deux sutures, l'une en face du muscle droit interne et l'autre du côté du muscle droit externe, en laissant leurs attaches sur place.

L'opération une fois terminée, on fait une forte compression et on applique de la glace; la malade que j'ai opérée par cette méthode se trouve ici à côté et peut confirmer mon dire.

Les conséquences de cette opération sont des plus simples; en effet, sept à huit jours après, le gonflement ainsi que l'hémorragie sous-capsulaires disparaissent et l'œil reprend tous ses mouvements. L'œil sympathiquement atteint commence alors à s'améliorer et l'œil atrophié reprend sa couleur normale et on peut au besoin, à un moment donné, le tatouer pour faire disparaître sa difformité.

Il existe un certain nombre d'ophtalmies sympathiques, dans lesquelles les symptômes inflammatoires de l'œil blessé

Digitized by Google

ne sont pas très graves, et même les troubles oculaires sympathiques de l'autre œil ne sont pas fortement accentués. On reconnaît facilement ces troubles sympathiques caractérisés comme je le disais au début de ce travail, soit par des phénomènes d'amblyopie, soit par des névroses oculaires périorbitaires ou globulaires même, sans qu'on remarque pendant des années entières aucune altération anatomo-pathologique dans les membranes internes ou externes de cet œil.

C'est, en somme, à une névrose oculaire pure et simple qu'on a affaire ; si ces symptômes ne devaient jamais dépasser cette limite et l'ophtalmie sympathique conserver toujours la même forme purement nerveuse, on pourrait certainement se contenter de combattre les crises nerveuses par des moyens anti-névralgiques; on recommanderait aux malades de ménager les yeux, d'éviter autant que possible la fatigue trop prolongée dans le travail, on se contenterait de suivre le même régime indéfiniment.

Malheureusement, cette certitude ne peut pas exister, surtout lorsqu'on est pris de temps en temps, sans cause connue et sans que rien puisse l'expliquer, de phénomènes morbides visuels de nouvelle intensité. En présence de pareils phénomènes et des nouvelles aggravations, le médecin se demande s'il n'y aurait pas plus d'avantages et plus de tranquillité pour le malade en énucléant l'œil. C'est à ce système qu'on a en effet le plus habituellement recours, et cette manière d'agir est devenue tellement vulgaire, qu'on l'applique à la moindre apparition des troubles visuels; à la moindre irritation de l'œil sain, on cherche à rapporter le mal à la cause sympathique, et on se presse d'enlever l'œil primitivement atteint. Certainement la sympathie est souvent là la cause principale, mais on doit toujours se demander si l'énucléation devient dans ces cas indispensable.

C'est surtout dans ce cas qu'il nous semble facile de conserver le globe oculaire, et que l'opération *de débridement circulaire du globe avec section des nerfs ciliaires*, telle que je viens d'avoir l'honneur de vous la présenter, trouve sa

Digitized by Google

meilleure application, en permettant de conserver l'œil, tout en supprimant toute voie de transmission pour la sympathie.

Dr GALEZOWSKI.

DÉLIRE CHEZ LES OPÉRÉS DE CATARACTE

NOTE CLINIQUE

PAR

Le Dr SALVATOR ANGELO LEDDA

Analyse par le Dr MALGAT

La récente discussion à la Société française d'ophtalmologie (7 mai 1890) sur le délire chez les opérés de cataracte donne un regain d'actualité à l'opuscule du docteur Salvator Angelo Ledda, de Cagliari, sur cette intéressante question.

Le docteur Parinaud, de Paris, pense que les troubles cérébraux doivent être surtout attribués à l'occlusion prolongée des yeux et à la privation d'aliments à laquelle on soumet les malades. Grandclément et Galezowski croient que l'action de l'atropine que l'on instille dans les yeux des opérés ne peut être mise en doute. Chibret, de Clermont, croit devoir signaler encore comme cause du délire l'alcoolisme.

Le savant professeur de Cagliari Salvator Angelo Ledda relate deux cas de délire aigu survenus chez des opérés de cataracte à son dispensaire des maladies des yeux. Il résulte de ses deux observations que le nommé Basilio A... âgé de 67 ans, cultivateur, qui fait l'objet de la première observation, était habituellement d'un caractère impétueux, tracassier, qu'il aimait la solitude et qu'il s'adonnait au vin. Dans son pays on le considérait comme à moitié fou. Basilio A... avait été soumis quatre jours avant son opération à des instillations d'atropine. L'opération fut faite sans accidents.

Digitized by Google

Dans la soirée du deuxième jour, le malade devint inquiet et fit plusieurs tentatives pour enlever son appareil, mais de sages remontrances le dissuadèrent de son dessein. Le troisième jour, Ledda enleva le bandage pour examiner l'état de l'œil, qui lui parut satisfaisant, et lui instilla quelques gouttes d'un collyre au sulfate neutre d'atropine.

Tout semblait marcher à souhait, lorsque dans la soirée le malade fut pris d'un délire intense, au milieu duquel il enleva son bandage. Basilio A... quitta le dispensaire et fut rencontré dans la rue couché sur le sol par le docteur Ledda, qui le fit incontinent entrer à l'hôpital civil. Le malade, à peine entré, redevint calme et docile, et guérit convenablement, malgré la réouverture de la plaie cornéenne et l'issue d'une partie du corps vitré.

La seconde observation est remarquable dans ce sens que le délire commença, chez Valentino M..., avant l'opération, sous l'influence manifeste de l'atropine, trois heures après l'instillation d'un collyre contenant 1 p. 100 de sulfate neutre d'atropine. Les effets de l'empoisonnement, sous l'influence d'une forte infusion de café, disparurent dans la soirée de la même journée.

Trois jours plus tard, le docteur Ledda fit de nouvelles instillations d'un 1/2 p. 100, sans que le malade en fût éprouvé. Le sixième jour, mêmes instillations, même immunité. L'opération fut dès lors pratiquée et réussit avec un plein succès.

Les cas d'atropinisme par l'instillation d'un collyre au sulfate neutre d'atropine ne sont pas absolument rares, et chacun de nous pourrait en citer quelques observations. Il y a trois mois, je donnais des soins au marquis de X... pour une kératite aiguë. Quelques heures après l'instillation de cinq ou six gouttes d'un collyre faible de sulfate neutre d'atropine (30 grammes d'eau distillée, 5 centigr. de sulfate neutre d'atropine), le malade fut pris d'un délire violent caractéristique de l'empoisonnement par la belladone. Et, fait digne de remarque, j'avais deux ans auparavant soigné le malade pour une semblable affection avec le même médicament, sans lui faire éprouver les mêmes accidents.

Digitized by Google

Le docteur Ledda dans son opuscule mentionne les cas de délire survenus après l'opération de la cataracte, et constate que les observations des auteurs sont peu nombreuses. Sichel père, qui le premier parle des accidents cérébraux consécutifs à l'opération chez les cataractés, en signale huit cas en 1863. La même année Borelli, Magne et Lanne en signalent quelques autres. En 1881, Saltini publie quatre cas de délire postopératoire survenus dans la clinique oculistique de Modane.

Sichel, dit Ledda, attribuait le délire à l'occlusion complète des yeux; Borelli pensait que l'on devait accuser des accidents cérébraux, survenant après l'opération de cataracte, la diète et une certaine prédisposition à la manie; Lanne qualifiait le délire de nerveux; Saltini dit qu'il s'agit d'un délire vague dont l'étiologie est complexe. Le médecin de Modane écarte toute action de l'atropine et attribue la cause du délire à une idiosyncrasie spéciale, à l'obscurité, à la diète et à l'inquiétude.

Pour Salvator Angelo Ledda, les causes du délire sont multiples. Il signale le caractère des malades, leurs prédispositions à la manie et l'empoisonnement par l'atropine.

« Il faut surtout admettre chez le malade, dit le professeur de Cagliari, une prédisposition aux troubles cérébraux, soit qu'ils viennent de sa propre constitution, soit qu'ils soient la conséquence des abus alcooliques. Cette idiosyncrasie spéciale existant, il peut suffire ou de l'obscurité ou de l'impression morale éprouvée par la crainte de ne point récupérer la vue, ou de la diète, ou de l'atropine pour produire le délire. »

En conséquence, l'opérateur a l'obligation de recourir à temps et avec énergie à tous les moyens thérapeutiques qui peuvent prévenir le délire. L'auteur conseille de donner avant l'opération soit une solution de chloral ou de bromure de potassium, soit de faire subir aux malades un traitement préliminaire d'essai, pour tâter la susceptibilité de ceux que l'on doit opérer.

Je crois que le traitement prophylactique du docteur Ledda

Digitized by Google

doit attirer sérieusement l'attention de tous ceux qui font des opérations de cataracte, particulièrement lorsque les malades à opérer sont des nerveux ou des alcooliques. Pour mon compte, j'ai l'habitude de donner indistinctement à tous les malades, la veille du jour où je dois les opérer, 50 centigr. de bromhydrate de quinine, et je n'ai qu'à me louer de ce traitement préventif.

J. MALGAT.

SOCIÉTÉ D'OPHTALMOLOGIE DE PARIS

Séance du 1er juillet 1890.

PRÉSIDENCE DE M. PARINAUD

M. NIMIER, secrétaire annuel, donne lecture du procès-verbal de la dernière séance.

A propos de la correspondance, M. PARINAUD dépose sur le bureau un travail de M. SUAREZ DE MENDOZA (d'Angers), intitulé : « Contribution à l'étude des fausses perceptions sensorielles se- « condaires physiologiques, et particulièrement des pseudo-sensa- « tions de couleurs associées aux perceptions objectives des sens. » — Rapporteur, M. NIMIER.

M. DEBIERRE apporte un travail de M. CAUDRON « sur la dacryadénite » et est chargé d'en faire un rapport.

M. JAVAL a reçu de M. JAYO (de Lyon) un travail relatif à « la mesure de l'angle de convergence des strabiques et à la numération des prismes ». Renvoyé à l'examen de M. Valude.

Présentation de malades.

M. GORECKI. **Rupture sous-conjonctivale de la sclérotique simulant une luxation du cristallin sous la conjonctive.** — Mme G..., 37 ans, se présente le 17 mai à ma clinique; quelques heures auparavant elle s'est heurtée avec violence l'œil gauche contre la queue d'une poêle et a perdu instantanément la vue. — Il n'y a pas de plaie extérieure, les paupières sont indemnes, la chambre antérieure est le siège d'un épanchement sanguin qui ne laisse rien apercevoir des parties profondes; sur les deux tiers du pourtour de la cornée il y a une ecchymose sous-conjonctivale qui n'a épargné que la partie supéro-externe.

A la partie supéro-interne, se trouve une tumeur claire, trans-

Digitized by Google

parente, de la grosseur d'une lentille, entourée de la même ecchymose sous-conjonctivale, de consistance demi-dure. Cette tumeur a tout à fait l'aspect d'un cristallin luxé sous la conjonctive.

Le 22 mai, l'hyphéma a presque disparu et permet de constater une large échancrure irienne au niveau correspondant à la tumeur. Celle-ci n'a guère changé de forme, l'ecchymose sous-conjonctivale a suivi son évolution ordinaire.

Le 27 mai, le champ pupillaire est dégagé, et à l'éclairage oblique, soit avec la lentille, soit avec le miroir, on peut se rendre compte que : 1° le cristallin est resté en place, son bord convexe se laisse apercevoir au niveau du limbe cornéen à travers le coloboma de l'iris; 2° l'iris est refoulé du côté du corps ciliaire et probablement enclavé dans la rupture scléroticale; 3° la tumeur est formée par une hernie du corps vitré sous la conjonctive.

A partir de ce moment, la fonction visuelle se rétablit en partie. Les douleurs intra-oculaires, assez vives au début, ont cessé presque complètement.

L'ecchymose sous-conjonctivale résorbée a laissé place à l'hématoïdine et l'hématosine qui donnent au blanc de l'œil un aspect ardoisé.

Le traitement a consisté dans les antiphlogistiques, les calmants au début et un bandeau contensif.

M. Parinaud. — J'ai observé un cas de luxation sous-conjonctivale du cristallin par le même mécanisme, la malade s'étant heurtée contre la queue d'une poêle. Après la guérison, l'œil semblait avoir subi une iridectomie régulière comme chez la malade que nous présente M. Gorecki. Ce qu'il y a de remarquable dans le cas de notre confrère, c'est que le cristallin ait pu rester en place, avec un pareil traumatisme.

M. Vignes. **Papillite** (*Stauungs papilli*) **par influenza.** — Je désire, messieurs, vous entretenir de l'histoire d'une malade que j'ai fait conduire à la Société, heureux que je serais si vous vouliez l'examiner et me donner votre sentiment sur la nature des accidents dont elle a souffert.

J'ai fait prendre son observation détaillée dès le jour où elle s'est présentée à ma clinique; mais comme je n'avais pas connaissance de relations analogues à celle-ci, j'ai préféré attendre avant de parler des symptômes observés chez cette malade. Je craignais à juste titre que l'on pût considérer tout au moins comme risqué le diagnostic de papillite par influenza que je portais à son sujet. J'estime, en effet, qu'en présence de faits peu ou pas connus, il est toujours bon d'attendre du temps qu'il vienne infirmer ou confirmer le bien fondé de notre premier jugement. Mais je ne

Digitized by Google

puis, du reste, regretter mon manque de précipitation, car un fait unique eût été bien insuffisant pour édifier une théorie étiologique plus ou moins controversable ; je dirai plus, je me félicite d'avoir agi de la sorte, parce que, tout en laissant de côté d'autres accidents imputés à tort ou à raison à l'influenza, il a été publié dans ces derniers temps des observations semblables, d'autres approchant de celle que je vais avoir l'honneur de vous communiquer tout à l'heure : telles sont celles de Bergmeister, Landsberg, Denti, etc.

Ces articles de journaux et de revues vous sont certainement connus ; je n'ai donc qu'à les mentionner ici. Incessamment, au reste, ils seront repris, analysés et discutés dans une thèse pour le doctorat que se propose de soutenir devant la Faculté de Paris Mme Pokitonow. Aussi bien, j'arrive tout de suite au fait qui m'est personnel et dont je vais vous donner un rapide résumé.

Estevenou (Marie), ménagère, âgée de 27 ans, se présente à notre consultation le 20 janvier de cette année, se plaignant de ne plus y voir de son œil gauche, alors qu'elle a toujours joui d'une bonne vision binoculaire.

C'est une femme vigoureuse, sans antécédents morbides acquis ou héréditaires. Ses parents sont morts, la mère au cours d'un rhumatisme articulaire aigu. Elle a trois frères et deux sœurs, tous bien portants. Elle est mère d'un enfant, âgé de 9 mois, qu'elle allaite encore. Il y a deux semaines, nous dit-elle, elle fut prise d'influenza, caractérisée par des maux de tête, de gorge, coliques, courbature, fièvre, etc., troubles qui durèrent de 10 à 12 jours environ.

Pendant qu'elle souffrait ainsi, dans la journée du huitième jour elle s'aperçoit tout à coup, en regardant ceux qui l'entourent, que de son œil gauche elle voit seulement la partie inférieure des objets.

Le lendemain cécité totale, absolue de ce côté : elle ne distingue plus le jour de la nuit et, nulle amélioration ne survenant, elle vient consulter.

20 *janvier*. La malade se plaint de douleurs périorbitaires persistant du côté gauche depuis le début des accidents. La rétropulsion du globe dans l'orbite exagère peu ses sensations douloureuses.

Œil droit. Visus = 0.7. Astigmatisme. L'aspect du fond de l'œil est celui qu'on observe chez les gens bruns, ce qui est le cas ; il est normal.

Œil gauche. Visus = 0. Astigmatisme. La pupille, si l'on cache l'œil droit, reste moyennement dilatée : elle ne réagit pas, dans ces conditions, à la lumière. Réaction à la convergence conservée.

Digitized by Google

L'examen ophtalmoscopique montre une papille fortement œdématiée, proéminente, à contours diffus. Au sommet papillaire on voit les vaisseaux apparaître, disparaître sur les bords de la saillie que forme le nerf optique, pour réapparaître aux limites de la membrane rétinienne. Artères filiformes, rétines grosses et tortueuses. Pas de pouls artériel, ni veineux. Des plaques d'œdème en connexion avec les vaisseaux qu'elles recouvrent en partie, accompagnent ceux-ci dans une petite étendue en dehors des limites papillaires, principalement en haut et en bas.

25 *janvier*. — Disparition des douleurs péri-orbitaires.

31 *janvier*. — L'aspect de la papille commence à devenir plus satisfaisant.

7 *février*. — La malade perçoit les mouvements de la main qu'on agite au-devant de son œil.

12 *février*. — Elle compte les doigts à 30 centimètres, les bords de la papille restent encore légèrement confus, l'œdème a considérablement diminué, la partie externe de la papille est légèrement blanchâtre, les veines moins gorgées de sang et moins tortueuses.

19 *février*. — Visus = 0.02.

6 *mars*. — Visus = 0.04.

Le champ visuel pris à cette époque, normal à droite, est uniformément rétréci à gauche, en dedans, en bas, en haut, en dehors.

28 *juin*. — Visus = 0.4 ; à l'ophtalmoscope, la papille blanche, décolorée, contraste vivement avec celle de l'œil droit et offre tout à fait l'aspect de l'atrophie consécutive à la papille étranglée.

Voilà les faits. Quelle interprétation leur donner ? Ne semble-t-il pas légitime de conclure de la soudaineté dans l'apparition des accidents, de leur enchaînement, de la façon dont le champ visuel s'est perdu, que la papillite dont a souffert cette malade a été produite par épanchement, dans la gaine du nerf optique, d'un liquide sur la nature auquel on ne peut faire que des conjectures ? Si ce premier point peut être accepté sans trop de contestations, peut-il en être de même du diagnostic étiologique plus difficile à formuler ? C'est en l'absence de toute lésion organique concomitante appréciable que je me suis arrêté, par exclusion, à la pensée que probablement j'avais affaire à une papillite infectieuse causée par l'influenza. On peut également soutenir que le mal épidémique n'a été que le coup de fouet donné à une affection causale (rhumatisme ou autre) dont la nature a pu m'échapper. Ce raisonnement vous paraît-il plus acceptable que celui que je propose ?

Dr Galezowski. — Permettez-moi, mes chers confrères, d'ajouter quelques mots au sujet de la communication très intéres-

Digitized by Google

sante du docteur Vignes. Le fait qu'il a observé me paraît encore mal étudié jusqu'à présent, et très peu décrit En ce qui me concerne, j'ai observé déjà la névrite optique provoquée par l'influenza chez quatre de mes malades, dont l'histoire mérite une attention toute particulière et que je publierai très prochainement en détail. Tous ces cas je les ai observés chez des femmes, chacun dans des conditions différentes et avec des caractères plus ou moins spéciaux.

Le premier fait se rapporte à une femme âgée de 25 à 26 ans, toujours bien portante et n'ayant aucun phénomène du côté de la menstruation. Elle fut prise vers la moitié du mois de mars, sans cause connue, d'un trouble de la vue, sans douleur ni aucun autre symptôme particulier. On l'a purgée, on lui a fait toute sorte de traitement en ville sans résultat. La vue de l'œil malade baissa toujours, de sorte que, lorsqu'elle vint me voir, je diagnostiquai une péri-névrite optique peu prononcée, sans aucun trouble des milieux de l'œil. L'autre œil resta sain tout le temps de la maladie, qui dura plus de deux mois.

Le second fait était en apparence beaucoup plus grave. Il s'agissait d'une jeune femme âgée de 23 ans et qui vint me consulter de la province, au commencement du mois d'avril dernier; elle était prise d'un trouble marqué de la vue à l'œil droit et moins prononcé à gauche. C'était une névrite optique sans aucune cause connue; mais, d'après ses propres renseignements, il lui semblait que ce trouble est venu à la suite d'influenza, dont elle fut atteinte quelques semaines avant et qui n'a pas encore disparu. Je l'ai gardée à Paris, je l'ai soumise au traitement, et aujourd'hui l'œil droit a recouvré un certain degré de l'acuité visuelle centrale, et l'œil gauche a recouvré complètement la vue.

Le troisième fait est moins grave. La malade, jeune encore, fut prise d'une toux violente d'influenza, d'un malaise par moments allant jusqu'aux vomissements, et de quelques frissons.

A l'ophtalmoscope j'avais constaté chez elle une périnévrite monoculaire, sans aucune trace de lésion dans d'autres parties de l'œil. L'autre œil était sain. Je l'ai soumise, comme les autres malades, au régime approprié, au traitement énergique, et je dois déclarer que, sous l'influence de ces moyens, la vue de cette dernière malade avait été complètement rétablie.

M. Gutteriez Ponce. — Quel a été le traitement prescrit à ces malades?

M. Galezowski. — En réponse à la question de mon éminent confrère, je dois déclarer que, pour ne pas faire dévier la discussion, je ne suis pas autorisé à entrer dans plus de détails sur le point de vue thérapeutique. Ainsi, je me contenterai seulement

Digitized by Google

d'ajouter que le moyen le plus énergique dans cette maladie était pour moi le bromhydrate ou sulfate de quinine. J'ai dû, en effet, porter la dose de ce médicament jusqu'à 60, 80 centigrammes et même à 1 gramme pendant quelque temps. Bientôt je publierai les détails de cette intéressante question relative à l'influenza dans les yeux.

M. Valude. — J'ai observé, pendant l'épidémie d'influenza, le fait suivant : une malade âgée d'une quarantaine d'années fut prise d'influenza, en même temps qu'elle était alitée pour une fausse couche, normale d'ailleurs et sans caractère infectieux.

Au bout de quelques jours, la malade ressentit des douleurs au niveau de l'orbite, et quand elle se présenta à nous, elle offrait les symptômes du phlegmon de l'orbite au début. Gonflement œdémateux des paupières s'étendant même à la tempe, protrusion du globe et immobilité de celui-ci, douleurs vives au toucher. L'ophtalmoscope révélait l'existence d'une ischémie complète de la rétine.

Un traitement antiphlogistique amenda rapidement les symptômes de cellulite orbitaire; les paupières se dégonflèrent et les mouvements de l'œil revinrent. Mais le nerf optique, comprimé fortement, resta atrophié et l'artère centrale resta oblitérée. Actuellement il existe une atrophie blanche complète du nerf optique et de la macula de ce côté.

Je crois donc qu'il s'est fait ici une localisation de l'infectieux spécial de l'influenza au tissu cellulaire de l'orbite, à la capsule de Tenon et peut-être aux gaines du nerf optique.

Je crois aussi que l'origine de la névrite que nous a décrite M. Vignes doit être cherchée également de ce côté.

M. Gillet de Grandmont. — Les journaux nous avaient annoncé qu'après l'influenza nous serions visités par la nona, maladie inconnue de nous et caractérisée, disait-on, par un sommeil invincible.

Eh bien, je me demande si je n'ai pas eu occasion de donner dernièrement des soins à une personne atteinte de cette prétendue nona.

Voici dans quelles circonstances : je fus appelé en consultation, par un de nos plus distingués confrères, auprès d'une jeune femme qui avait été prise quelques jours auparavant des symptômes de l'influenza et qui actuellement était dans un état demi-comateux avec impossibilité d'ouvrir les yeux, faiblesse presque paralytique des membres supérieurs et inférieurs, le tout accompagné de douleurs profondes de tête et du sentiment de la fin prochaine.

Le diagnostic précis de cette affection n'avait pas été posé par les médecins appelés en consultation (la situation semblait alarmante).

Digitized by Google

On avait discuté la question de savoir s'il ne s'agissait pas d'un néoplasme de l'encéphale dont les manifestations auraient reçu un coup de fouet par suite de l'influenza.

Le nom de nona avait été aussi prononcé, et l'on s'était demandé si ce n'était pas à cette série de symptômes que devait s'appliquer cette dénomination.

Le médecin de la famille, pensant avec raison que l'examen du fond de l'œil pourrait révéler quelques symptômes de nature à élucider le diagnostic, me convia à procéder à cette étude.

En arrivant auprès de la malade, je la trouvai assise dans un fauteuil, les yeux à demi clos, se disant incapable de faire un pas en avant, titubant, en effet, dès qu'elle se tenait debout et accusant un engourdissement qui des membres inférieurs avait gagné les bras et la tête, la bouche, les yeux.

Les paupières soulevées, je trouvai l'œil droit en convergence, mais j'appris que dès l'enfance il existait un certain degré de strabisme convergent. Les pupilles étaient légèrement dilatées et peu mobiles. En explorant les mouvements des yeux on constatait que les globes étaient immobiles. Si la malade voulait porter le regard à droite, à gauche, en haut, en bas, cela lui était absolument impossible et pour voir les personnes placées à ses côtés, elle était contrainte de tourner la tête. De même, les paupières étaient, comme je l'ai dit, à demi tombantes et, pas plus que les muscles moteurs du globe, l'élévateur de la paupière ne répondait à la volonté.

Il s'agissait donc bien là d'une ophtalmoplégie externe survenue pendant l'influenza.

L'examen du fond de l'œil ayant permis de constater l'existence d'une papillite congestive avec dilatation et flexuosité des veines de la rétine, il fut décidé que des sangsues seraient appliquées successivement derrière chaque oreille et que l'écoulement serait abondant.

Cette émission sanguine eut le plus heureux résultat. La malade en effet put venir, huit jours après environ, à ma consultation et me faire constater qu'elle avait recouvré la mobilité des globes et des paupières et la sensibilité de tous les organes et de ses membres. L'œil droit toutefois était resté plus en convergence, paraît-il, qu'avant la maladie, comme si l'influenza avait eu une action déprimante plus prononcée sur le muscle déjà plus faible.

Nous nous sommes demandé, les confrères qui ont soigné cette malade et moi-même, si ce ne serait pas à des cas d'ophtalmoplégie externe survenus après l'influenza qu'on aurait donné le nom de nona, créant ainsi une maladie dont on ne devrait l'existence qu'à l'imagination et à une étude incomplète des phénomènes pathologiques.

Digitized by Google

M. Parinaud. — La forme de névrite optique dont a été atteinte la malade de M. Vignes n'est pas nouvelle et n'est pas spéciale à l'influenza. Je l'ai décrite sous le nom de névrite optique rhumatismale, et elle a fait en 1886 l'objet de la thèse de M. Roy. Les symptômes sont caractéristiques : douleurs profondes dans la région orbitaire par la pression et les mouvements du globe. La vision s'altère rapidement et la cécité peut être complète en quelques jours. La névrite évolue en trois semaines environ, du moins avec le traitement que j'emploie, laissant une atrophie du nerf optique plus ou moins prononcée. La restauration de la vision dépasse quelquefois toute espérance, si l'affection est soignée dès le début, c'est-à-dire si la compression ne dure pas trop longtemps.

J'ai rapporté cette forme de névrite, essentiellement rétrobulbaire, à l'inflammation de la gaine et je la traite comme la sclérite. L'observation de M. Valude et des observations analogues de Fushs, de Vienne, avec qui j'en ai causé il y a deux mois à l'une de nos séances, confirment cette manière de voir.

J'ai observé cette même forme de névrite après l'influenza, notamment chez une malade où il y a eu des complications qui ont rendu le diagnostic singulièrement difficile et dont je me propose de vous communiquer l'observation.

M. Despagnet. — Je connais la thèse de M. Roy et l'ai lue avec grand intérêt. Il est possible que l'action du froid puisse produire une névrite optique monoculaire; mais M. Parinaud vient de nous rapporter l'observation d'une malade atteinte à quelques jours d'intervalle d'une double névrite optique qu'il attribue à la même cause. J'avoue que je me rends difficilement compte d'une inflammation *a frigore* survenant à deux semaines de distance dans les nerfs optiques des deux yeux. Il aura fallu un premier coup de froid pour provoquer la névrite optique du premier œil atteint, et un second pour la névrite optique du congénère. Il me semble que c'est pousser l'hypothèse un peu loin, et, pour ma part, je ne saurais admettre de double névrite optique sans altération des centres nerveux. D'ailleurs, dans la thèse de M. Roy, on constate que la névrite optique *a frigore* est monoculaire et que la vision s'améliore fortement après la période aiguë. Qu'est devenue l'acuité visuelle chez la malade de M. Parinaud?

M. Vignes. — Des faits de névrorétinite, comme ceux dont vient de nous entretenir M. Galezowski, ont été relatés par Bergmeister, qui a vu une fois l'atrophie s'établir définitive dans l'espace de quatre semaines. Je n'ai visé dans ma communication que les accidents observés du côté du nerf optique. C'eût été en élargir par trop le cadre que de parler de tous les troubles oculaires qui ont été attribués à l'épidémie que nous venons de traverser ; il y a déjà eu du

Digitized by Google

reste une discussion à ce sujet dans une de nos premières séances de cette année.

Que la névrite de ma malade ait été causée par l'influenza ou par le rhumatisme, comme le pense M. Parinaud, voilà un point qui me paraît dans l'état actuel de la science difficile à trancher; l'influenza aura au moins, toutes choses égales d'ailleurs, mis l'œil en état de moindre résistance et de plus grande réceptivité morbide; elle ne peut donc être innocente de toutes pièces.

Que les lésions du nerf optique soient causées par inflammation du tissu cellulaire orbitaire ou des gaines, qu'elles soient dues à la sclérite limitée à la région de l'anneau scléral ou à un épanchement dans les gaines, toutes ces opinions sont soutenables; seules des recherches anatomo-pathologiques pourraient faire l'accord et montrer où se trouve la vérité. Le point qui me semble militer, dans le fait qui m'est personnel, en faveur d'un épanchement est la rapidité avec laquelle le champ visuel de ma malade s'est perdu.

Greffe de peau de grenouille appliquée à la restauration des paupières, par le Dr GILLET DE GRANDMONT. — La restauration des paupières est un problème qui a toujours éveillé la sollicitude et l'imagination du chirurgien. On ne saurait rapporter tous les procédés inventés pour réparer les voiles palpébraux détruits par arrachement ou brûlure. D'ailleurs c'est, le plus souvent, le cas sous les yeux et au moment d'opérer que l'on fait choix de la méthode à laquelle on veut avoir recours.

Cependant on peut faire rentrer tous ces procédés de restauration dans l'autoplastie et dans l'hétéroplastie ou greffe.

J'estime que la greffe laisse loin derrière elle la méthode autoplastique, qui augmente toujours, même dans les cas les plus heureux, l'étendue ou le nombre des cicatrices, puisqu'à celles qui existent déjà on ajoute celles qui résultent de la taille des lambeaux.

Mais la greffe elle-même présente des inconvénients. Si elle a lieu d'homme à homme, elle exige l'ablation de lambeaux de téguments souvent très étendus, car il ne faut pas perdre de vue que les lambeaux se rétractent environ du tiers de leur étendue. Quand le succès ne suit pas l'opération, il faut demander un nouveau lambeau; c'est alors que l'on se bute souvent à une résistance invincible.

Si, au contraire, on s'adresse à la série animale pour obtenir les fragments à greffer, tous ces inconvénients disparaissent. Parmi les animaux, il ne me semble pas qu'il y en ait plus à notre portée que la grenouille.

La petite malade que je présente à la Société d'ophtalmologie,

Digitized by Google

est un exemple frappant du résultat que l'on peut obtenir par la greffe de la peau de grenouille.

Urbaine G..., âgée de 13 ans, se présente à ma clinique le 24 juin 1889, absolument défigurée par une brûlure du côté droit qui a détruit les paupières, de sorte que l'œil reste absolument à découvert. Le bord ciliaire de la paupière supérieure est transporté au niveau du bord orbitaire supérieur, et les cils ont pris, à peu près, la place du sourcil, qui a été entièrement détruit. La paupière inférieure a été brûlée également et les cils sont situés à la hauteur du bord orbitaire inférieur. La muqueuse des culs-de-sac vient faire un bourrelet rouge autour du globe, et quand l'enfant cherche à fermer les paupières elle boursoufle encore sa muqueuse, qui prend alors l'aspect d'un prolapsus anal. Bien que la petite malade dorme l'œil ouvert, la cornée est restée saine, et cependant la chute dans le feu a eu lieu alors que l'enfant avait environ un an.

L'opération est pratiquée de la façon suivante : deux incisions sont faites dans le tissu cicatriciel, l'une à environ 2 centimètres au-dessus du bord ciliaire de la paupière supérieure, l'autre à 1/2 centimètre au-dessous du bord ciliaire de la paupière inférieure, parallèlement à ces bords et dans une étendue correspondant à l'ouverture palpébrale.

La couche cutanée correspondant aux paupières est détachée de la couche musculaire de l'orbiculaire jusqu'à ce que les deux bords ciliaires puissent être affrontés. Ils sont alors réunis par blépharorraphie, après avivement et suture des bords libres.

Les plaies résultant du décollement des téguments apparurent alors comme deux segments d'ellipsoïde dont le supérieur avait environ 3 centimètres de long sur 2 de haut et l'inférieur 3 de long sur 1 de haut.

Ces plaies furent minutieusement lavées avec une solution de sublimé à 1/3000 et bien *séchées* avant de recevoir les fragments de peau de grenouille.

La grenouille elle-même fut soigneusement rendue aseptique par l'eau boriquée. Les lambeaux cutanés furent pris sous le ventre de la grenouille, dont la peau, à cet endroit, est très mobile, et appliqués par petits fragments de 3 à 4 millimètres carrés, les uns à côté des autres de façon à recouvrir très exactement la surface cruentée. Toutefois, le fragment de tissu détaché par l'avivement du bord libre des paupières fut également utilisé sous forme de bande transversale, qu'on retrouve actuellement sur la cicatrice et qui a une épaisseur plus considérable et une couleur un peu plus blanche que celle des tissus qui l'environnent.

Le pansement fait à sec avec des compresses de gaze bien asep-

Digitized by Google

tique, recouvertes elles-mêmes de poudre d'iodoforme, fut laissé en place trois jours.

L'appareil levé, tous les fragments greffés apparurent très secs et conservant bien leur couleur. Toutefois, à l'angle interne, les larmes, en coulant, avaient ramolli quelques-unes des greffes; c'est ce qui explique comment les trois fils internes de la blépharorraphie coupèrent les tissus au bout de quelques jours et pourquoi l'angle interne de l'œil est actuellement encore un peu tiré en bas, alors que la restauration est absolument parfaite pour le voile supérieur et la majeure partie du voile inférieur.

Or, voilà plus d'un an que cette restauration a eu lieu; et la liberté a été rendue aux paupières, la rétraction est nulle, la peau a repris sa couleur normale, les éléments organiques humains ont remplacé ceux qui ont été empruntés à la grenouille.

Aucun exemple ne me paraît plus propre à démontrer le service que rend à la chirurgie humaine la greffe animale.

M. Despagnet. — Le malade que vient de nous présenter M. Gillet de Grandmont prouve simplement qu'on peut faire la greffe de la peau de grenouille, mais je ne pense pas qu'il suffise à démontrer qu'on n'aurait pas obtenu un résultat tout aussi complet par les autres procédés connus de blépharoplastie.

J'ai eu à opérer, il y a dix mois, une femme de 32 ans dans des conditions tout à fait mauvaises. C'était à Bayonne, et j'étais assisté du Dr Chevillon. Cette malade, à l'âge de 2 ans, avait eu toute la figure brûlée avec de l'huile bouillante. Il en était résulté une cicatrice de toute la face avec les quatre paupières en ectropion. Le côté gauche que j'ai opéré présentait le point médian du bord libre de la paupière inférieure à 25 millimètres au-dessous des angles palpébraux. Quant au bord ciliaire de la paupière supérieure, il était réuni au sourcil. Toute la région voisine, front, tempe, joue, était recouverte de tissu cicatriciel. J'étais donc fort perplexe sur la méthode que j'allais employer. M. Berger venait de publier les beaux résultats qu'il avait obtenus par la méthode italienne, mais pour l'appliquer, même avec de grandes difficultés, il fallait préalablement, et pendant d'assez longs jours, exercer la malade par une gymnastique appropriée à maintenir son bras couché sur sa tête. D'autre part, j'avais présent à la mémoire le travail consciencieux que mon ami Valude avait, quelque temps auparavant, publié sur les différentes méthodes de blépharoplastie; et, adoptant ses conclusions, je me décidai pour la méthode indienne, bien que je dusse tailler mes lambeaux en plein tissu cicatriciel. Je libérai donc d'abord les deux bords palpébraux et fis la blépharorraphie. J'obtins ainsi deux immenses surfaces cruentes. Pour les recouvrir je taillai deux grands lambeaux, l'un sur la tempe,

Digitized by Google

l'autre sur la joue, et, après les avoir tordus sur leur pédicule laissé du côté de l'œil, je les appliquai par de nombreux points de suture au crin de Florence sur les deux surfaces à combler. Mais sachant combien le tissu cicatriciel a de la tendance à se sphacéler, j'avais taillé mes lambeaux très larges et surtout très épais, tellement qu'une fois en place ils faisaient une telle saillie que la malade en avait un aspect un peu épouvantable, on aurait dit un éléphantiasis. Mes lambeaux prirent à merveille; graduellement ils s'aplatirent. J'ai revu ma malade au commencement de juin, neuf mois après l'opération, le résultat est des plus satisfaisants et il n'y a plus aucune saillie des lambeaux. Je crois donc, d'après cet exemple, que lorsqu'on a à pratiquer une blépharoplastie, il y a presque toujours grand avantage à prendre les éléments de réparation dans le voisinage de l'œil, ces éléments fussent-ils constitués par des tissus de cicatrice.

M. Valude. — Il s'agit surtout ici de discuter la valeur respective de la greffe cutanée à distance et de la blépharoplastie par lambeau pris à la face. Les recherches nombreuses auxquelles je me suis livré et les opérations multiples que j'ai faites me permettent d'avoir sur ce point une opinion très ferme.

Le lambeau cutané pris à distance subit le sort suivant : la surface épidermique se desquame et le derme se trouve peu à peu remplacé par une sorte de tissu semi-cicatriciel qui se recouvre d'une pellicule épidermique. Ce n'est plus la peau véritable avec ses propriétés particulières de souplesse et de mobilité.

Au contraire, le lambeau pris à la face reste toujours avec le même volume qu'au moment de son application et avec les mêmes caractères.

Enfin, à propos de l'emploi du tissu de cicatrice mentionné par M. Despagnet, je dirai que la question a été autrefois tranchée par une délibération de la Société de chirurgie, qui a décidé que pour réparer des paupières cicatricielles rien n'était meilleur que le tissu cicatriciel lui-même, pourvu qu'il fût mobilisable et vasculaire.

J'estime donc que c'est un nouvel argument en faveur de l'autoplastie faciale, contrairement à l'hétéroplastie.

M. Parinaud. — J'ai pratiqué, il y a quatre mois, pour un ectropion de la paupière inférieure, la blépharoplastie par le procédé de Lefort, c'est-à-dire par greffe d'un lambeau emprunté au bras et complètement détaché. Tenant compte de la rétraction immédiate et secondaire, j'ai taillé sur le bras un lambeau ovalaire de cinq centimètres de long, qui s'est immédiatement réduit d'un quart de son étendue. La greffe a parfaitement réussi et le résultat est actuellement excellent, mais la rétraction du lambeau, déjà

Digitized by Google

considérable, continue encore, et je ne puis savoir quel sera le résultat définitif.

M. Debierre. — M. Meyer est partisan, pour la blépharoplastie, des greffes à distance; une condition importante pour qu'elles prennent réside dans la fixation exacte du lambeau sur les parties profondes.

M. Darier. — J'ai été très heureux de voir le résultat obtenu par M. Gillet de Grandmont avec des greffes de peau de grenouille. Ces jours derniers nous avons encore pratiqué avec M. Abadie une restauration de paupières par transplantation d'un lambeau cutané pris au bras du patient, lambeau qui ne mesurait pas moins de 7 centimètres sur 3 1/2. La greffe a pris dans toute son étendue, et la restauration est aussi belle qu'on peut la désirer. Mais si l'on compare les résultats obtenus par la greffe de peau de grenouille chez la malade que vous venez de voir et par la transplantation d'un lambeau de peau humaine, il n'y a pas grande différence. Or, si l'on peut se dispenser de la large plaie faite au bras du malade en empruntant la peau du ventre d'une grenouille, les résultats étant égaux de part et d'autre, je crois qu'il vaudra mieux avoir recours au dernier procédé.

M. Javal. **Scotome scintillant.** — Le tableau que je vous présente est l'œuvre d'un de nos artistes les plus distingués, et pour vous donner une idée de la fidélité avec laquelle il a représenté ce qu'il éprouvait, il me suffira de vous dire qu'il lui a fallu plusieurs années pour mener à bien son œuvre.

Voici, d'autre part, comment mon malade exprime avec la plume ce qu'il a si bien rendu avec son crayon.

Résultat de mes observations pendant plusieurs années.

« La crise, qui se produit invariablement de la même façon, s'annonce quelquefois par un léger mal de tête et commence toujours par un malaise de la vue qui me force à quitter tout travail.

« Si, à ce moment, je ferme les yeux, j'aperçois dans l'obscurité un point lumineux, fig. 1.

« Au bout de quelques minutes, ce point s'agrandit et prend la forme d'un bâton à plusieurs brisures. Ce bâton est vert très sombre, bordé de deux raies de lumière qui rayonne un peu, en se décomposant, fig. 2.

« Peu à peu l'image s'augmente de nouveaux bâtons brisés,

Digitized by Google



SCOTOME SCINTILLANT

Digitized by Google

en affectant la forme d'un plan de fortification circulaire qui ne se ferme jamais complètement, fig. 3.

« Ce cercle va toujours grandissant et s'éloignant du centre visuel. Il garde sa forme générale; mais les bâtons se meuvent, comme un serpent à brisures articulées, fig. 4 et fig. 5.

« Enfin, à force de s'agrandir et de s'éloigner, il quitte le champ visuel et disparaît, fig. 6.

« Le tout dure depuis une demi-heure au minimum, jusqu'à deux heures environ, au maximum.

« Le champ visuel étant figuré par un plan ABDE, fig. 7, c'est toujours sur une des diagonales que le point lumineux prend naissance, à une certaine distance du centre C, soit en H, H', H'' ou H'''.

« Le plus souvent et indifféremment en H ou en H', rarement en H''.

« Il ne s'est produit qu'une fois en H'''.

« L'image, en s'éloignant, suit toujours la diagonale sur laquelle elle a commencé, jusqu'à sa disparition dans l'angle correspondant en H, H', H'' ou H''', fig. 8.

« C'est toujours la partie du cercle qui est du côté du centre qui reste ouverte.

« Cette crise vient à intervalles très irréguliers, variant entre plusieurs mois et quelques heures.

« Je l'ai éprouvée souvent deux ou trois fois par semaine, rarement deux jours de suite.

« Elle ne s'est répétée dans la même journée qu'une seule fois.

« Elle se produit à n'importe quelle heure, sans cause apparente; plutôt le jour, presque jamais le soir. Je ne l'ai observée qu'une fois pendant la nuit. En tout cas, jamais pendant la digestion, et le plus souvent quand je travaille à jeun.

« J'ai essayé, pour la combattre, d'un peu d'alcool ou d'éther sur un morceau de sucre, de repos dans l'obscurité, de mouvements violents, d'une cigarette, du grand air, de lotions d'eau froide et d'eau chaude, d'un petit repas complet, avec ou sans café, rien n'y fait. Quand la crise est commencée il faut qu'elle suive son cours régulier.

« Je n'ai pas remarqué que la fréquence de ce trouble visuel coïncidât avec un état particulier de la tête ou de l'estomac, et, dans mon ignorance de la médecine, je ne peux lui attribuer aucune cause. Si j'étais spirite, je pourrais croire que cette fortification est un signe qui m'indique que je suis hanté par l'esprit de Vauban. Mais je ne suis pas spirite! »

X...

28 uin 1890.

Digitized by Google

M. Belliard. **Rapport sur un travail du Dr Lopez de la Havane.** — Messieurs, le Dr Lopez, de la Havane, nous a envoyé à l'appui de sa candidature au titre de membre correspondant de la Société un travail sur la lèpre oculaire. Je vais essayer de vous le résumer aussi brièvement et aussi complètement que possible.

Chez les lépreux, l'œil est fréquemment envahi par la maladie. La moitié des lépreux en traitement à l'hôpital Saint-Lazare de la Havane présentent des localisations de la maladie sur le globe de l'œil. Les annexes de l'œil, les paupières en particulier, sont presque toujours atteintes.

D'après l'observation du Dr Lopez, la lèpre serait plus fréquente chez les Chinois, chez les hommes que chez les femmes, plus rare dans l'enfance que dans l'âge adulte.

Passons en revue les diverses parties de l'appareil de la vision.

Paupières. Chez presque tous les lépreux les paupières sont prises dès le début, et les deux tiers d'entre eux présentent des lésions apparentes qui donnent au lépreux une physionomie caractéristique ; si nous passons en revue ces affections des paupières nous trouvons :

Anesthésie. La sensibilité des paupières disparaît par plaques. Au niveau de ces plaques la température est diminuée, les éléments glandulaires sont détruits, ce qui rend la peau sèche en ces points.

Les *tubercules* sont fréquents dans les paupières. Leur agglomération dans la paupière supérieure détermine un ptosis incomplet, le releveur de la paupière ne pouvant plus soulever une paupière trop volumineuse.

Madarose. La perte des cils et des sourcils est un des symptômes de début de l'affection. Les cheveux pendant ce temps conservent leur couleur normale et restent aussi abondants. Avant de tomber, les cils peuvent présenter des changements de direction et produire des lésions du globe de l'œil par distichiasis.

L'*ectropion* s'observe assez fréquemment chez les lépreux ; il occupe l'une ou les deux paupières inférieures et suit l'évolution des plaques lépreuses. L'affection après avoir détruit les éléments glandulaires atteint les filets terminaux de la septième paire et contribue ainsi à l'éversion de la paupière.

L'*entropion* est très rare.

Paralysie de l'orbiculaire des paupières. L'invasion par l'affection et la destruction des filets nerveux terminaux qui se distribuent au muscle orbiculaire produit le relâchement de ce sphincter et, consécutivement, l'incapacité de fermer les paupières.

Appareil lacrymal. Malgré la fréquence de l'ectropion, on ne

Digitized by Google

rencontre pas l'épiphora inséparable de cette lésion lorsqu'elle tient à une autre cause. Le Dr Lopez suppose, sans autopsie à l'appui, que cette diminution de la sécrétion des larmes tient à ce que la glande est envahie par la lèpre.

La *conjonctive* peut présenter les altérations suivantes : l'anesthésie, la conjonctivite, le ptérygion et les tubercules.

L'*anesthésie* de la conjonctive est fréquente chez les lépreux de toutes sortes ; elle occupe aussi bien la conjonctive palpébrale que la conjonctive bulbaire.

La *conjonctivite* des lépreux peut tenir à deux causes : ou bien elle est d'origine traumatique, ou bien elle est symptomatique du tubercule. L'anesthésie de la conjonctive, surtout si elle est accompagnée d'insensibilité de la cornée, expose l'œil à l'irritation continuelle des poussières et agents extérieurs, qui ne provoquent plus de réflexes oculaires. De là les conjonctivites rebelles aiguës ou chroniques.

Le *ptérygion*, qui se développe quelquefois en des points inaccoutumés, tient à deux causes : premièrement à l'action continuelle des agents extérieurs sur la conjonctive oculaire, et secondement à la desquamation épithéliale de la cornée ou à une perte de substance quelconque, au niveau de laquelle la conjonctive hypertrophiée contracte des adhérences.

Les *tubercules lépreux* se développent dans la conjonctive de la même manière que dans la peau. Leur point d'élection sur le globe oculaire est le limbe scléro-cornéen. Ils se montrent sous la forme d'une petite élevure blanche ou légèrement rosée qui augmente fatalement de volume jusqu'à destruction totale de l'organe.

Cornée. Les troubles cornéens sont fréquents et variés.

L'*anesthésie* est le symptôme le plus fréquent, elle survient généralement à la suite de l'anesthésie cutanée et conjonctivale.

Tubercules. Sans parler des tubercules qui se développent fréquemment dans le limbe scléro-cornéen ou dans son voisinage, la cornée peut être envahie seule ; on voit alors apparaître en un point de la cornée, habituellement dans sa moitié inférieure, une petite tache blanche, sans réaction inflammatoire de la conjonctive voisine, ce qui la fait facilement confondre avec un leucome.

Mais cette infiltration n'est que le premier degré de l'affection, le tubercule finit par arriver à son développement complet et, dans une troisième période, l'ulcération amène la destruction du tissu malade.

La *kératite lépreuse*, manifestation tardive de la lèpre, peut survenir comme manifestation isolée ou comme complication de

Digitized by Google

tubercules du globe de l'œil. C'est d'abord une tache blanche diffuse d'aspect leucomateux, sans complications inflammatoires de la part de la cornée, de l'iris ou de la conjonctive. Sa couleur blanchâtre de verre dépoli rappelle l'aspect de la kératite d'Hutchinson. Il est facile cependant de faire le diagnostic différentiel entre ces deux maladies : la cornée conserve sa forme, même lorsqu'elle est complètement envahie. Les troubles fonctionnels varient suivant l'étendue de l'infiltration, allant jusqu'à la cécité complète lorsque la cornée entière est envahie.

Cette kératite est fréquemment symétrique, mais plus avancée généralement sur un œil que sur l'autre.

Les *ulcères* cornéens ne sont pas rares chez les lépreux. L'anesthésie favorise l'action des agents extérieurs vulnérants.

Pour en finir avec les manifestations lépreuses de la cornée, disons que le *staphylome* cornéen peut se développer et précéder l'*atrophie* de la cornée.

La *sclérotique* est également envahie par le tubercule, qui, à un examen superficiel, peut être confondu avec l'épisclérite rhumatismale. Mais le tubercule lépreux s'en distinguera facilement parce que, en dehors des autres manifestations lépreuses, ce tubercule est indolent même à la pression et qu'il progresse fatalement.

L'*iris* peut présenter comme manifestations le tubercule et l'iritis. Le tubercule se complique toujours d'iritis.

Le *tubercule* peut se développer dans tous les points de l'iris. Mais son lieu d'élection est le grand cercle artériel de l'iris, d'où il peut envahir la cornée, la sclérotique, l'iris et les procès ciliaires.

L'*iritis lépreuse* suit une marche insidieuse, essentiellement chronique, et rarement on l'observe comme première manifestation oculaire de la lèpre. C'est une iritis à rechutes avec des périodes de repos interrompues par des attaques qui durent un ou plusieurs mois. Cette iritis s'accompagne de peu de phénomènes inflammatoires, parfois une injection circumconique des vaisseaux sous-conjonctivaux. Mais dans tous les cas la pupille présente un myosis plus ou moins prononcé et elle ne réagit pas à la lumière, c'est là le premier symptôme appréciable. Les douleurs sont généralement nulles, le changement de couleur de l'iris, surtout au début, est peu marqué. Plusieurs malades présentent des synéchies postérieures sur l'un ou les deux yeux sans trace d'inflammation lorsqu'on les examine pendant les périodes de repos.

Le *cristallin*. Les troubles du cristallin sont secondaires et consécutifs à l'invasion de la région ciliaire par l'affection. Il en résulte des troubles de transparence ou des luxations si la zonule est détruite.

Digitized by Google

Les *membranes profondes*, choroïde et rétine, sont moins fréquemment envahies par la lèpre. Il se peut qu'elles soient prises tardivement, mais à ce moment tout examen ophtalmoscopique est impossible.

Troubles fonctionnels. — L'*héméralopie* apparaît à certaines époques mal déterminées, et souvent elle frappe plusieurs individus à la fois. Elle peut être attribuée à l'anémie lépreuse, qui dès le début s'observe chez tous les lépreux.

En résumé : les manifestations lépreuses marchent généralement de la surface à la profondeur. Les kératites et les iritis sont les causes les plus fréquentes de la perte de la vision. Le lépreux jouit d'une vision normale pendant plus ou moins longtemps. Lorsque les yeux sont atteints, la vision diminue graduellement, suivant le degré des lésions, pour arriver à la cécité complète et irrémédiable.

A une période avancée de l'affection, la kératite est remplacée par l'atrophie de la cornée; la conjonction est le siège de xérosis, et enfin le tubercule, progressant toujours lentement, envahit toutes les membranes, détruit tous les tissus, ulcère l'œil, le convertit en une tumeur sanguinolente, amène une atrophie totale de l'organe et finit par ne laisser qu'un moignon informe perdu dans la profondeur de l'orbite.

Traitement

Le médecin doit avant tout chercher à empêcher l'extension de la lèpre à l'organe de la vision. L'anesthésie a une influence fatale, en ce sens que l'œil insensible se défend mal contre les agents irritants extérieurs qui flottent dans l'air. Il faudra donc pour éviter ces agents placer ces malades dans des pièces convenablement abritées, on leur fera porter des verres, on les isolera autant que possible.

Aussitôt qu'il existera de l'ectropion, on l'opérera d'après les procédés classiques. Les opérations chirurgicales guérissent bien chez les lépreux.

Il paraît impossible d'arrêter la marche de la lèpre lorsqu'elle a envahi l'œil; mais le Dr Lopez ne doute pas que la cautérisation ignée du tubercule ne retarde ses progrès.

Le traitement local consistera en lotions, avec des solutions d'acide borique (3 p. 100) ou de bichlorure de mercure (1/5,000) répétées plusieurs fois par jour pour tenir les parties en état de propreté. S'il existe des ulcères de la cornée, on peut se servir de pommades à l'oxyde jaune, 30 centigr., ou à l'acide borique, 1 gr. pour 10 de vaseline. Dans le cas d'iritis employer l'atropine 5 centigr. pour 10 gr. jusqu'à la mydriase.

Digitized by Google

En un mot, pour ne pas me répéter, les diverses affections seront traitées suivant les méthodes habituellement employées; persuadés que nous n'obtiendrons jamais qu'une amélioration plus ou moins passagère, mais jamais une guérison radicale, car nous ne possédons aucun agent qui soit à la lèpre ce que le mercure est à la syphilis.

Tel est, messieurs, le résumé du travail consciencieux et complet du Dr Lopez sur la lèpre oculaire. Cette affection ne s'observe pas en France, et nous n'avons pas à le regretter en présence des conclusions peu rassurantes posées par M. Lopez et de l'impuissance de nos moyens thérapeutiques. Il nous a été donné de voir un cas de tumeur lépreuse de la cornée, dont notre distingué confrère M. Meyer nous a rapporté l'observation détaillée. Cette tumeur, contrairement aux faits observés par M. Lopez et par tous ceux qui ont soigné des lépreux, n'avait été précédée d'aucune manifestation de la lèpre sur la surface cutanée générale. Il faut tenir compte de ce fait, qui est très important et doit nous faire songer à la lèpre dans les cas semblables où le diagnostic devient très difficile.

L'auteur ne parle pas du glaucome comme complication, fréquente ou non, de la lèpre; nous avons cependant pu voir au début de notre réunion un malade que notre honorable président nous a présenté et chez lequel la lèpre paraissait devoir être considérée comme ayant déterminé des phénomènes glaucomateux.

En résumé, le travail du Dr Lopez est très détaillé et mérite d'être consulté. L'auteur nous a également envoyé la liste des divers travaux qu'il a publiés dans divers journaux espagnols ou français, et ses titres sont suffisants pour que nous le recommandions à vos suffrages comme membre correspondant étranger.

Rapport de M. Gorecki au nom d'une commission composée de MM. Duboys de la Vignerie, Vignes et Gorecki, sur la candidature de M. le Dr Saad-Sameeh, d'Alexandrie, au titre de membre correspondant étranger.

Messieurs,

Le Docteur Saad-Sameeh, qui sollicite aujourd'hui vos suffrages, est un confrère égyptien reçu en 1872 par la faculté de médecine du Caire.

Il a été successivement : médecin militaire pendant cinq ans, puis pendant dix ans chirurgien de l'hôpital d'Alexandrie et attaché au service de l'inspectorat sanitaire de cette ville. Il fut promu au grade de commandant de médecine de 2e classe et décoré de l'Etoile

Digitized by Google

égyptienne, insigne du dévouement pour les divers services qu'il rendit dans ses fonctions.

Instruit par la pratique de l'importance et de la fréquence des maladies des yeux parmi la population égyptienne, il résolut de consacrer quelques années à l'étude spéciale de l'ophtalmologie, et depuis quatre ans il a suivi nos cours, nos cliniques, nos hôpitaux.

Nous ne pouvons voir qu'avec faveur cette préférence donnée à l'école française par des étrangers, surtout quand ils appartiennent à un pays où l'influence française a été si longtemps absolument prépondérante.

Il ne nous est pas indifférent non plus d'avoir au Caire un correspondant actif, appartenant à notre école, désireux d'y propager notre science et de nous communiquer les observations tirées de sa pratique.

M. Saad Sameeh nous a présenté un travail manuscrit et divers instruments ingénieux qui ont fait l'objet d'un précédent rapport; il se trouve donc dans les conditions de l'article 9 concernant les correspondants étrangers, et la commission spéciale qu'a nommée votre président vous propose son émission.

Election. — M. Saad-Sameeh, d'Alexandrie, est nommé membre correspondant étranger par 9 voix contre 1 non et 1 bulletin blanc.

La séance est levée.

BIBLIOGRAPHIE

ET REVUE DES JOURNAUX

Arrêt et résorption partielle de la cataracte non mûre avec récupération de la faculté de lire. *The arrest and partial resorption of trumature Cataract, With restoration of reading-power*, par le Dr Kalish, de New-York (*Medical Record*, 29 mars 1890). — L'auteur rapporte six observations dans chacune desquelles sa méthode de traitement a amené une diminution marquée de l'opacité cristallinienne facilement visible à l'examen oblique ou ophtalmoscopique. Cette méthode consiste dans l'instillation d'une mixture à parties égales de glycérine et d'une solution d'acide borique à 1 p. 100 dans de l'eau de roses. Cette instillation est suivie d'une manipulation qui consiste à promener du côté interne au côté temporal la pulpe des doigts appliquée sur les paupières fermées. Ses conclusions sont les

Digitized by Google

suivantes : 1° les cataractes non mûres et sans complications peuvent retirer un bénéfice permanent de ma méthode d'instillations et de manipulations; 2° le malade peut récupérer la faculté de lire; 3° le traitement sera appliqué tous les jours, dimanches exceptés, pendant deux ou trois mois. (La durée de ce traitement journalier varie de trentre à quarente-cinq minutes.) Au moindre signe de diminution de la vision ou si le malade n'en retire aucun bénéfice, le traitement doit cesser; 4° le traitement devra toujours être fait sous la surveillance d'un oculiste.

Dr Belliard.

Une opération nouvelle pour la guérison de l'entropion de la paupière supérieure. *A new operation for the relief of entropion of the upper eyelid*, par Thomas Evans (*the Lancet*, 5 avril 1890). — Les opérations faites contre le distichiasis et l'entropion peuvent être classées comme il suit : 1° celles dans lesquelles les cils sont enlevés en totalité ou en partie; 2° celles dans lesquelles la rangée des cils est transplantée en sacrifiant une partie de la peau de la paupière (Von Arlt, de Graefe); 3° celles dans lesquelles les cils changent leur position contre celle d'une bande de peau prise au-dessus d'eux (Dianoux, Watson, Junge et beaucoup d'autres).

L'auteur propose une méthode qui ne rentre dans aucune de ces trois classes. Après avoir appliqué une pince de Snellen sur la paupière, avec un couteau de Beer il divise le cartilage tarse dans toute la longueur de son bord libre, à une distance de 2 millimètres de la base des cils et à une profondeur d'environ 4 millimètres. Il fait une incision à travers la peau et le tissu connectif de la paupière, parallèlement et à 3 ou 4 millimètres au-dessus de la base des cils, la surface du cartilage est mise à nu et débarrassée de tout tissu conjonctif. Il fait ensuite sur ce cartilage une incision comprenant environ le tiers de son épaisseur, incision parallèle à la lèvre inférieure de la plaie cutanée et à 2 ou 3 millimètres au-dessus d'elle. La pointe du couteau est passée dans le fond de la première incision faite dans le bord libre du cartilage, et poussée de là au dehors vers le milieu de la seconde incision faite dans le cartilage au-dessus des cils. Conduisant ensuite le couteau dans ce plan, on réunit ces deux incisions dans toute leur longueur. On forme ainsi un pont comprenant la rangée des cils et une partie du cartilage tarse, ne tenant plus à la paupière que par ses extrémités. Sur une coupe, ce pont présenterait la forme d'un coin, à angle saillant dirigé en haut. Le coin ainsi formé par ces tissus divisés subit un mouvement de rotation qui a pour but de porter son angle saillant en bas et en dedans au

Digitized by Google

contact du globe de l'œil, tandis que la rangée des cils pointe en dehors et en haut. La plaie cutanée est réunie par trois ou quatre fines sutures, la pince est enlevée et on applique un pansement simple. Les sutures seront enlevées vers le troisième jour. Les mesures données ne sont qu'approximatives, et doivent varier suivant l'épaisseur et la dimension de la paupière sur laquelle on opère.

Dr Belliard.

La pathogénie du strabisme convergent et divergent. *The pathogeny of convergent and divergent strabismus*, par le Dr Grut de Copenhague (*British Medical Journal*, 7 décembre 1889). — La position de repos prise par un œil normal sur lequel on applique la main pendant que l'autre œil fixe un objet éloigné serait d'après l'auteur une légère divergence. Il considère comme il suit la nature du strabisme :

1. Le strabisme convergent est le résultat d'une innervation trop forte du droit interne produisant une contraction de ce muscle plus forte qu'il n'est nécessaire. Lorsque cette innervation temporaire est suspendue soit temporairement soit d'une façon permanente, le strabisme disparaît.

2. Le strabisme divergent est l'expression d'un relâchement dans l'innervation de la convergence, qui permet à l'œil de prendre sa position anatomique de repos. Il peut donc se produire en dehors de tout trouble musculaire lorsque cette position de repos est la divergence. Ainsi le strabisme divergent est l'antithèse directe du strabisme convergent, aussi bien comme mode d'origine que comme direction.

L'habitude et l'exercice jouent un rôle important dans la production des mouvements normaux et des positions de l'œil. Le strabisme convergent permanent peut s'expliquer par le déplacement considérable en dedans de la position fonctionnelle de repos, déplacement dû à une habitude de convergence excessive et continue qui empêche le relâchement complet du droit interne. Dans le strabisme convergent périodique, la position anatomique de repos est la divergence : le strabisme qui survient porte la position fonctionnelle de repos en dedans et la fait presque coïncider avec la position de parallélisme des axes optiques; de sorte que le strabisme n'est évident que lorsque l'accommodation entre fortement en jeu. La nécessité d'une convergence fréquente ou continuelle développe une habitude de convergence qui bientôt est permanente. Dans un sens le strabisme convergent ne serait donc qu'une habitude, mais une habitude acquise dans l'intérêt de la vision et dont le malade ne peut plus se débarrasser. De toutes les con-

Digitized by Google

ditions qui entraînent cette convergence excessive, l'hypermétropie est la plus fréquente.

Dans le strabisme divergent il n'existe ni raccourcissement ni contraction ou innervation excessives du droit externe. Il ne s'agit que d'un relâchement complet des droits internes, grâce auquel la position fonctionnelle de repos passe à la position anatomique de repos. Si cette dernière est le parallélisme, il n'y aura pas de divergence absolue. La cessation de la convergence ne produit pas une divergence absolue, pas plus que l'impossibilité d'une divergence simultanée (condition normale) ne donne lieu à la convergence. Cette différence dans la pathogénie des strabismes convergent et divergent est bien démontrée par l'effet de la ténotomie dans ces deux conditions. Si le strabisme divergent, comme son opposé, était dû à la contraction excessive du muscle, la division du tendon droit externe devrait donner une correction aussi grande que celle que donne généralement la ténotomie du droit interne.

Dr Belliard.

Pink-eye, par le Dr Clairborne, de New-York (*N. Y. Medical Journal*, 28 juin 1890). — Les conclusions de l'auteur sont les suivantes :

1. Cette affection est un catarrhe aigu de la conjonctive.
2. Elle est habituellement infectieuse, toujours contagieuse, parfois sporadique.
3. La cause n'en est pas déterminée, mais il s'agit évidemment d'un agent transmissible par l'air et pouvant être communiqué par contact.
4. Pronostic favorable.
5. Durée : quatre à six semaines.
6. Traitement : le froid, les antiseptiques, les astringents légers et les pommades à base de vaseline ou de cold-cream.

Dr Belliard.

Un cas d'astigmatisme présentant une ombre myopique et hypermétropique dans le même méridien du même œil, par Tunmer (*the Lancet*, 28 juin 1890). — Dans une courte note, l'auteur rappelle que souvent, à la suite d'un examen kératoscopique, les résultats trouvés par d'autres observateurs différaient des siens. Il en trouve l'explication dans le cas suivant : lorsque l'œil examiné prend une direction oblique, l'ombre va dans le même sens que la lumière projetée ; mais lorsque l'œil fixe droit devant lui, l'ombre va en sens inverse. De là l'auteur conclut que le méridien oblique est légèrement plus long que le méridie

Digitized by Google

direct et que par conséquent l'œil dirigé obliquement donne la marche de l'ombre de l'œil myope, dans ce cas du moins, et dans des cas semblables.

D BELLIARD.

Un cas de paralysie de l'oblique supérieur guérie par la ténotomie du droit supérieur du même œil. *A Care of paralysis of the superior oblique Cured by tenotomy of the superior rectus of the samé eye*, par WEBSTER, de New-York (*Medical Record*, 7 juin 1890). — L'auteur rapporte une observation qui présente quelques points intéressants. D'abord la paralysie qui reconnaissait comme cause la syphilis n'a été nullement améliorée par l'iodure de potassium administré à haute dose pendant plusieurs mois. En second lieu, il est à remarquer que cette paralysie, qui portait sur l'oblique supérieur du côté gauche, a été traitée avec plein succès par des opérations pratiquées sur le droit supérieur du même côté. Il n'existait plus de diplopie sur un point quelconque du champ visuel, et les symptômes nerveux qui empêchaient presque tout travail avaient disparu en même temps que la diplopie.

Dr BELLIARD.

Des propriétés antiseptiques des couleurs d'aniline et de leur emploi en thérapeutique oculaire, par M. J. STILLING, professeur à Strasbourg. — C'est un fait bien connu, en bactériologie comme en botanique, que les couleurs d'aniline ont la propriété de colorer très fortement et de tuer un grand nombre de bactéries : presque tous les microbes pathogènes, tels que les microcoques de la suppuration, la bactéridie charbonneuse, etc., absorbent, ainsi qu'on peut l'observer sous le microscope, avec avidité lesdites couleurs, et parmi les organismes, ceux que l'on voit se mouvoir, perdent rapidement, après s'être colorés, tout mouvement. L'idée de M. Stilling a été de rechercher si ces propriétés des couleurs d'aniline ne pourraient être utilisées en thérapeutique et, dans ce but, il a fait un grand nombre d'expériences qui, ainsi qu'on va le voir, ont bien justifié son attente.

Pour se faire d'emblée une idée de la puissance de l'action antiseptique de ces substances, il a expérimenté d'abord sur les microbes de la putréfaction et sur les champignons des moisissures, tous organismes qui sont, comme on sait, beaucoup plus résistants que les microbes pathogènes. Des germes de *mucor stolinifer*, déposés sur du pain trempé dans une solution de violet de méthyle au 1000e ou au 500e ne se développèrent pas du tout, tandis que les mêmes germes, déposés sur du pain trempé simplement dans de l'eau, pullulèrent rapidement et en grande quantité.

Digitized by Google

Des cultures de *penicillium glaucum* et de *phycomyces nitens*, faites sur de la gélatine dont on avait, au préalable, badigeonné certaines parties avec une solution de violet de méthyle au 500e, se développèrent très bien, mais en respectant les îlots colorés.

M. Stilling exposa ensuite à l'air, à la température ordinaire des appartements, des vases largement ouverts en haut, contenant, les uns une solution sucrée d'extrait de viande, et les autres le même bouillon additionné de solution de violet de méthyle au 1000e, au 2000e et au 3000e. Ces bouillons-ci restèrent absolument stériles, tandis qu'au bout de quatre jours les autres, qui ne contenaient pas de couleurs d'aniline, présentèrent des quantités considérables de *penicillium glaucum*. Les expériences faites sur les micrococques de la putréfaction donnèrent des résultats analogues : en effet, des solutions de violet de méthyle au 30,000e suffirent déjà pour ralentir leur développement, et les solutions au 2,000e pour empêcher complètement la putréfaction de la viande. Enfin, des cultures de micrococques pathogènes de la suppuration (*staphylococcus pyogenes aureus*, etc.), mis en contact avec une solution de violet de méthyle au 64,000e, se colorèrent très fortement et ne présentèrent, dès lors, plus aucune trace de développement, même dans les conditions les plus favorables.

Parmi les couleurs d'aniline, ce sont les violettes qui donnèrent les meilleurs résultats au point de vue antiseptique, tandis que d'autres telles que la fuchsine, la vésuvine, la rhodamine, sont loin de présenter les mêmes avantages.

Après avoir ainsi déterminé par ses expériences, dont j'ai relaté les plus concluantes, la valeur antiseptique d'un grand nombre de couleurs d'aniline, M. Stilling chercha à établir leur innocuité. Il réussit à faire prendre à des lapins, avec leur nourriture habituelle, de grandes quantités de ces substances sans observer chez ces animaux la moindre réaction. A l'autopsie de l'un d'eux, que l'on sacrifia le lendemain de l'expérience, on trouva les intestins colorés en bleu, tandis que les déjections d'un autre sujet avaient présenté la même couleur déjà de son vivant. Les injections sous-cutanées de solutions de couleurs d'aniline sont également inoffensives chez l'animal : on peut injecter à des lapins et à des cobayes, par la voie sous-cutanée, 20 centimètres cubes et même des quantités plus considérables d'une solution de violet de méthyle au 1000e sans réaction aucune de la part de l'organisme. Par contre, si l'on injecte dans la cavité abdominale plus de 10 centimètres cubes de la même solution, l'animal meurt et l'on trouve à l'autopsie tous les viscères de cette cavité colorés en bleu, tandis que les vaisseaux et le sang ont conservé leur aspect normal. Cette coloration élective est surtout frappante dans les reins, où les canaux

Digitized by Google

urinifères sont fortement colorés en bleu, tandis que les corpuscules de Malpighi ont conservé la couleur rouge qui leur est propre. M. Stilling attribue dans ces cas-là la mort à la coloration et à la paralysie consécutive des centres nerveux importants. Enfin, les mêmes solutions portées dans l'œil des lapins colorent vivement la sclérotique, l'iris et la conjonctive, tandis que la cornée reste incolore, à moins qu'on n'ait préalablement blessé sa couche épithéliale ; le jour suivant, la coloration a déjà disparu.

Après ces expériences préliminaires, montrant, d'une part, la valeur antiseptique de ces substances et, d'autre part, leur innocuité, ces deux desiderata d'un bon antiseptique, M. Stilling, qui est, comme on le sait, professeur d'ophtalmologie, dirigea ses essais thérapeutiques du côté des maladies des yeux et obtint très rapidement, à l'aide d'instillations de quelques gouttes d'une solution de violet de méthyle, la guérison d'ulcères scrofuleux de la cornée, qui avaient jusque-là résisté à tout traitement. M. Stilling considère même actuellement le violet de méthyle comme un remède surpassant tous les autres dans le traitement des ulcérations de la cornée, de quelque nature qu'elles soient, et le croit même appelé à remplacer avantageusement, dans un avenir prochain, le traitement galvanocaustique de ces affections. Dans la blépharite, la conjonctivite, l'eczéma des paupières, les phlyctènes, le violet de méthyle donne également des résultats excellents. Enfin, chose plus étonnante, ces substances se sont montrées actives dans des cas de kératite parenchymateuse, dans l'iritis séreuse, et même dans des cas anciens de choroïdite disséminée; il est infiniment probable que ces matières colorantes très diffusibles pénètrent dans la choroïde comme dans l'iris, et vont y détruire les micro-organismes qui produisent cette dernière maladie. M. Stilling a même obtenu un résultat absolument inattendu dans un cas d'ophtalmie sympathique, que n'avait pu prévenir l'ablation de l'autre œil, et dans lequel il ne fit un essai avec le violet de méthyle qu'après avoir traité sans résultat le malade, pendant un mois, avec tous les moyens usités en pareil cas et à un moment où il considérait l'œil comme perdu; depuis le moment de l'application du remède, l'inflammation cessa, et la vue revint peu à peu (*Semaine médicale*).

De l'antagonisme thérapeutique de la morphine et de l'atropine. — M. Catillon. — Plusieurs des membres de la Société se sont étonnés, à propos du travail de M. Liégeois, lu à la Société par M. Huchard, dans la séance du 9 avril dernier, que de fortes doses de morphine et d'atropine associées aient pu être prescrites sans danger; j'ai retrouvé dans la littérature médicale des faits analogues. Il est probable qu'il y a entre ces deux sub-

Digitized by Google

stances une incompatibilité thérapeutique en même temps qu'une hostilité physiologique ; pour obtenir des effets médicamenteux, il faudrait donc, si on associe ces deux substances, les prescrire à doses élevées.

M. Créquy. — Y a-t-il réellement antagonisme entre l'action thérapeutique de l'atropine et de la morphine? J'en doute fort, pour ma part. Cette idée, déjà ancienne, repose uniquement sur ce fait, que la première de ces substances détermine de la dilatation pupillaire et que la seconde, au contraire, produit du myosis. Il serait utile d'être fixé à cet égard, car on pourrait, dans certains cas d'empoisonnement, voir deux effets toxiques se surajouter, si l'on voulait recourir à l'un de ces médicaments comme à un antagoniste de l'autre.

M. Huchard. — Je suis de l'avis de M. Créquy ; il n'y a pas de raison pour qu'il existe entre deux substances, possédant des effets physiologiques différents, un véritable antagonisme thérapeutique. On sait du reste que la susceptibilité à la belladone et à l'opium n'est pas la même chez l'homme que chez les animaux, puisque quelques-uns de ceux-ci mangent sans inconvénient des baies de belladone; l'enfant ne supporte-t-il pas aussi, bien différemment, ces deux substances que l'adulte? (*Société de thérapeutique.*)

Traitement de l'ophtalmie purulente du nouveau-né. — M. Constantin Paul. — J'ai cherché autrefois un traitement de l'ophtalmie purulente, et j'étais arrivé à l'emploi des douches oculaires de Chassaignac, procédé que j'avais quelque peu modifié. Aujourd'hui, le procédé auquel j'ai recours est des plus simples et des plus commodes : je place l'enfant sur un lit approprié de façon que sa tête soit légèrement renversée en arrière, et je pratique les lavages au moyen d'une bouteille suspendue au-dessus du lit, qui est employée comme un siphon et qui est remplie d'un liquide antiseptique, une simple décoction d'espèces aromatiques ; on peut ainsi graduer la force du jet liquide que l'on dirige sur et sous les paupières, au moyen d'un petit bec de plume.

Je joins à cela un collyre au tanin (1 gr. 50 pour 20 grammes d'eau), et j'arrive ainsi à la guérison complète en trois jours, si toutefois la maladie est traitée dès son début. Le procédé est si simple que l'infirmière la moins habile arrive à pratiquer facilement cette petite opération.

M. Moutard-Martin. — Les ophtalmies purulentes, je ne dis pas les ophtalmies blennorrhagiques des nouveau-nés, guérissent facilement par de simples lavages à l'eau tiède.

M. Constantin Paul. — Je ne crois pas que nous ayons aujourd'hui un moyen diagnostique bien certain de l'ophtalmie

Digitized by Google

purulente et de l'ophtalmie blennorrhagique du nouveau-né.

M. Créquy. — Pour éviter l'ophtalmie du nouveau-né, je laisse toujours la tête de l'enfant hors de l'eau du bain et fais faire des lavages de la tête avec une eau spéciale, boriquée ou non (*Société de thérapeutique*).

Microphtalmie. — M. Tschermak publie l'observation d'un enfant de quinze jours, dont la paupière inférieure gauche est le siège d'une tumeur bleuâtre, fluctuante, à sommet formé par la conjonctive épaissie. La paupière supérieure est cachée sous la tumeur, et renversée en dedans. Dans la profondeur de l'orbite se trouve le bulbe, qui a le volume d'un pois; à sa face antérieure on voit la cornée aplatie et tout à fait opaque. La tumeur est transparente, elle contient un liquide séreux. Il s'agit d'un cas de microphtalmie avec kyste de la paupière inférieure. Cette anomalie est causée par un défaut d'occlusion de la fente oculaire fœtale.

Tuberculose de la sclérotique. — M. Muller a observé un cas unique, dans la science, de tuberculose de la sclérotique. Il s'agit d'un garçon chez lequel on constate, à la partie inférieure et externe de la sclérotique, une tumeur exulcérée. Entre cette tumeur et l'angle externe de l'œil, la conjonctive est recouverte de plusieurs nodules. Au mois de janvier la tumeur n'était pas encore ulcérée et avait l'aspect d'un kyste. Mais comme ces kystes sont ordinairement congénitaux et que l'apparition de la tumeur en question était de date récente, M. Fuchs posa le diagnostic de cysticerque. Le père du malade avait un tænia.

En faisant l'opération, on trouva un kyste dont le contenu était mou et dont les parois étaient formées par des granulations. A l'examen microscopique on ne trouva pas de crochets, mais on constata que les parois du kyste étaient composées de tubercules miliaires, contenant des bacilles de la tuberculose. Quelques semaines après l'opération il y eut une récidive. L'extirpation de la tumeur et la cautérisation de son fond constitueraient bien un traitement radical, mais il resterait une mince couche de sclérotique qui deviendrait ectasique et pourrait conduire à la perte de l'œil. Peut-être pourrait-on obtenir de bons résultats en faisant des injections parenchymateuses d'iodoforme.

Le champ visuel hystérique à l'état de veille et pendant l'état hypnotique, par M. E. Moravcsik. — L'auteur a entrepris sur une hystérique hypnotisable, hémianesthésique et qui présentait le rétrécissement concentrique habituel du champ de la vision, une série d'expériences en vue d'étudier l'influence sur ce

Digitized by Google

champ visuel des différentes excitations périphériques (contact d'objets chauds, réfrigération par l'éther, diapason, application de sel sur la langue, aspiration d'éther, etc., etc.), ainsi que des suggestions. Il a trouvé que les excitations périphériques élargissaient considérablement le champ visuel (parfois de 30°), surtout pendant l'état hypnotique; que les suggestions tristes le rétrécissaient, tandis que les suggestions gaies l'augmentaient au point que son étendue dépassait même les limites normales. Tous ces changements étaient plus accusés du côté de l'hémianesthésie (*Neurol. Centr.-Bl.*, 15 avril 1890).

Ramollissement du lobule cunéiforme gauche avec hémianopsie homonyme droite. — M. Délépine rapporte un cas d'hémianopsie homonyme chez un homme de 56 ans, entré à l'hôpital Saint-Georges pour des vertiges et des douleurs dans l'occiput. L'urine contenait de l'albumine et l'hémianopsie homonyme était presque complète à droite. L'autopsie révéla l'existence de foyers apoplectiques dans les poumons; le cœur, fortement dilaté, contenait quelques caillots adhérents et, dans la paroi ventriculaire droite, on voyait une zone où le muscle était remplacé par un tissu fibreux mou et translucide. L'aorte était athéromateuse et les reins présentaient les lésions de l'artério-sclérose. Le lobule cunéiforme gauche était ramolli, ainsi que la portion moyenne de la circonvolution frontale inférieure; des foyers de ramollissement plus petits se voyaient dans la circonvolution occipitale moyenne et au niveau de l'extrémité postérieure du sillon frontal supérieur. Les circonvolutions temporales inférieures étaient atrophiées.

Maturation artificielle de la cataracte. — Une discussion sur ce sujet a eu lieu dans la dernière séance de la Société d'ophtalmologie londonienne (12 juin). M. Snell (de Sheffield) a pratiqué dix fois l'opération de Förster, qui consiste à triturer la capsule du cristallin à travers la cornée. Il n'a pas eu d'accident, et la cataracte a pu être opérée quatre à six semaines après la trituration.

M. Critchett approuve l'opération, quoiqu'il ait eu deux cas d'iritis.

M. Fweedy opère les cataractes avant la maturité, quand l'état du malade l'exige; il fait une iridectomie et ouvre la capsule du cristallin aussi près que possible de la périphérie; si une portion du cristallin est laissée en arrière, elle est séparée de l'iris par la capsule.

M. Hill Griffith a pratiqué vingt-huit fois la trituration directe au moyen d'une spatule d'argent introduite par la plaie de l'iridec-

Digitized by Google

tomie. Dans onze cas, la maturation s'est faite rapidement, mais il arrive assez souvent que l'opération est inutile. L'extraction est suivie d'une longue convalescence.

M. Brailey fait observer que certaines cataractes progressent si lentement, qu'il vaut mieux, parfois, les laisser suivre leur cours que de hâter les événements par la trituration.

Nouveau procédé pour reconnaître la présence du sucre dans l'urine. — M. de Becker (du Caire) a envoyé une note sur un procédé très expéditif pour constater la présence du sucre dans l'urine. Dans la fabrication du papier pour les cartes de visite, on emploie de la potasse pour le rendre plus lourd et plus solide. Il suffit de tremper une carte de visite blanche dans une solution de sulfate de cuivre et de la laisser sécher à l'air ou au feu. Si, sur cette carte ainsi préparée, on trace avec une allumette trempée dans l'urine à examiner une ligne, celle-ci devient brune s'il y a du sucre, et la coloration est d'autant plus foncée qu'il y en a davantage.

Traitement du lupus. — M. Gersuny a représenté une fille, âgée de 22 ans, atteinte du lupus de la face, qu'il traite depuis quatre ans, par des cautérisations, sans aucun succès. Il y a cinq semaines, il a extirpé toute la partie malade de la joue et a recouvert la plaie avec des lambeaux, selon le procédé de Thiersch. Après huit jours tout était cicatrisé.

(*Semaine médicale.*)

Traitement électrique de l'atrophie du nerf optique. — M. Max Weiss traite depuis quatre ans les affections chroniques, de nature non inflammatoire, du nerf optique par l'application de courants galvaniques d'une intensité de 2 milliampères. Comme source d'électricité, M. Weiss emploie une batterie galvanique composée de 21 éléments Leclanché; il intercale dans le circuit principal un rhéostat dont la résistance est de 30,864 ohms. L'électrode occipital est formé par une plaque de laiton de 1 millimètre d'épaisseur, ayant 3 travers de doigt de largeur et 7 de longueur. L'électrode oculaire doit s'adapter parfaitement à la surface de l'œil fermé : dans ce but, M. Weiss a construit des électrodes d'argile, qu'il recouvre avant de s'en servir d'une couche de ouate humide.

La durée de chaque séance doit être de 15 minutes au moins et, dans les cas graves, de 20 à 30 minutes. Le traitement doit avoir lieu cinq à six fois par semaine; dans le cas d'atrophie tabétique du nerf optique, d'une intensité moyenne, on peut déjà remarquer,

Digitized by Google

au bout de deux mois, une amélioration considérable en ce qui concerne l'éclaircissement et l'élargissement du champ visuel. Dans les cas où les deux nerfs optiques sont atteints, il faut les traiter en même temps, en reliant les électrodes oculaires au moyen d'un fil bifurqué avec un pôle de la batterie.

Dans les cas graves d'affection tabétique du nerf optique, M. Weiss emploie un traitement combiné, qui consiste dans l'excitation faradique épisclérale de l'œil atteint, après application préalable de cocaïne sur la conjonctive. De cette manière, il produit alternativement des contractions énergiques du droit interne et externe. Par les mouvements latéraux et par la protrusion du globe oculaire, on obtient une légère tension du nerf optique. Il va sans dire que l'excitation des muscles droits ne doit durer que quelques secondes.

Pour le traitement de la névrite rétrobulbaire et des amblyopies par intoxication, le traitement galvanique simple suffit parfaitement.

Suppuration du corps vitré, neuf mois après l'extraction de la cataracte. — M. Berry a fait une communication à la Société d'ophtalmologie de Londres sur un cas de hyalite suppurée observé par lui chez un homme de 56 ans, opéré pour la cataracte le 19 mars 1889. La guérison se fit sans aucun accident et le malade quitta l'hôpital le onzième jour avec la plaie complètement cicatrisée; il reprit son travail de verrier au bout d'un mois. Dans la nuit du 19 au 20 décembre, il s'éveilla brusquement avec des douleurs aiguës dans l'œil, et quelques heures plus tard il se présenta à l'hôpital, où on constata l'existence d'une iritis suppurée avec hypopion; la tension intra-oculaire était augmentée; le malade pouvait à peine compter les doigts. On pratiqua l'énucléation le 2 janvier et on trouva, en examinant l'œil, une suppuration du corps vitré et des hémorragies dans la rétine. L'iris était légèrement adhérent à la cornée en avant de la cicatrice, et la suppuration paraissait avoir débuté au pourtour de la cornée.

La suppuration de l'œil, plusieurs mois après une opération bien réussie, est difficile à expliquer ; elle est probablement due à une infection septique, et M. Berry croit que la rupture spontanée ou traumatique d'une synéchie antérieure peut donner entrée aux microbes.

M. Brailey a eu un cas de hyalite spontanée bilatérale qui s'est terminée par la suppuration ; le malade était constipé depuis longtemps, et l'on peut se demander si, dans un cas pareil, il ne serait pas rationnel d'admettre une infection septique autogène.

M. Marcus Gunn a observé un cas où l'œil a suppuré trois se-

Digitized by Google

maines après l'extraction de la cataracte, bien qu'il n'y eût aucune adhérence de l'iris.

La vision sous-marine, par M. H. Fol (*France médicale*, 6 juin 1890). — L'éclairage du fond de la mer, tel qu'on le voit en y descendant en scaphandre, vient uniquement d'en haut. Il ressemble à celui d'une salle sans fenêtres qui reçoit le jour par un vitrage occupant le milieu du plafond.

La cause de ce phénomène est facile à trouver. Il suffit de regarder en haut par la vitre frontale du casque. L'on voit alors un grand espace circulaire lumineux, dont les limites sous-tendent dans l'œil de l'observateur un angle de 62.050 environ. Au delà de ce cercle, la surface de l'eau paraît sombre et présente la même nuance que la mer vue de haut en bas depuis le bord d'un bateau. La limite entre la surface lumineuse et celle qui présente une réflexion totale n'est jamais régulière; la moindre ondulation de la surface suffit à y produire des échancrures et des enclaves qui s'étendent au loin lorsque la mer est agitée.

Les rayons du soleil sont pâles déjà à quelques mètres de profondeur. Ils se présentent sous forme de chatoiements mobiles produits par la réfraction à la surface des vagues. Dans un appartement situé sur le bord de l'eau et dont les persiennes sont closes, on peut voir, en regardant au plafond, un phénomène très analogue à celui que le scaphandrier voit sur le fond.

Au moment où le soleil descend vers l'horizon, le plongeur qui se trouve à plus de 10 mètres de profondeur voit subitement le crépuscule succéder au grand jour. Il m'est arrivé de remonter, à l'arrivée de la nuit, et une fois sorti de l'eau de me voir avec étonnement inondé par les rayons d'un soleil encore assez éloigné de son coucher. Cette diminution de l'éclairage au moment où l'angle d'incidence des rayons solaires ne leur permet plus guère de pénétrer dans l'eau est très brusque.

La couleur de l'eau de la Méditerranée le long du littoral varie beaucoup d'un jour à l'autre, suivant que les courants amènent l'eau pure du large ou l'eau trouble de la côte. Vue horizontalement par la vitre du scaphandre, elle varie du vert grisâtre au bleu verdâtre. Les objets prennent tous un ton bleuté d'autant plus accentué que l'on descend plus bas. Déjà à 25 ou 30 mètres, certains animaux d'un rouge sombre, tels que les *Muricœa placomus* paraissent noirs, tandis que les algues colorées en vert ou en vert bleu prennent des teintes qui paraissent plus claires par comparaison. En remontant rapidement à l'air, les yeux, accoutumés à cette lumière bleue, voient en rouge le paysage aérien.

Les rayons rouges sont donc éteints dans une proportion très

Digitized by Google

sensible à une faible profondeur, tandis que les rayons bleus sont moins absorbés par l'eau. Ce fait suffirait à lui seul à réfuter les doutes émis sur la légitimité de l'emploi de la plaque photographique pour trouver la limite de pénétration de la lumière du jour dans l'eau, puisque ce sont les rayons chimiquement actifs qui sont le moins arrêtés.

Le degré de transparence de l'eau le long du littoral varie, de même que sa coloration, dans de larges proportions d'un jour à l'autre. Même lorsqu'elle est relativement claire, si le ciel est couvert l'on y voit si mal à 30 mètres de profondeur qu'il est bien difficile de récolter de petits animaux. Dans la direction horizontale, on ne peut pas, dans ces conditions, distinguer un rocher à plus de 7 à 8 mètres de distance. Si le soleil brille et que l'eau soit exceptionnellement claire, l'on peut arriver à voir un objet brillant à 25 mètres. Mais, dans les circonstances ordinaires, il faut se contenter de la moitié de ce chiffre.

Ces faits, constatés nombre de fois pendant les fréquentes descentes que j'ai exécutées, depuis trois ans, dans le scaphandre dont est muni le laboratoire que j'ai installé à Nice, me paraissent importants à plusieurs points de vue.

D'abord, il est clair que les animaux marins, j'entends ceux qui vivent dans les couches supérieures et éclairées de la mer, se meuvent comme dans un brouillard. Ils ne peuvent pas éviter les surprises, et une vue à longue portée leur serait inutile; aussi voyons-nous que tous ceux d'entre eux qui sont agiles ont l'habitude, lorsqu'on les effraye, de fournir une course effrénée de quelques mètres, et puis de s'arrêter comme s'ils sentaient qu'ils ont dépassé le cercle de vision de leur persécuteur.

Les engins de pêche consacrés par l'expérience seraient inefficaces pour capturer des animaux capables de voir à quelque distance.

Les changements dans la transparence des eaux voisines de la côte enlèvent toute valeur aux expériences relatives à la pénétration lumineuse qui ne seraient pas faites très au large.

Mais il est un point pratique sur lequel je crois devoir insister en terminant. Jamais un bateau sous-marin ne pourra se diriger d'après ce qu'il est possible de distinguer à travers l'eau. Pour peu qu'il soit rapide, il ne pourrait pas s'arrêter devant un obstacle qui surgirait subitement dans le cercle restreint de la vision aquatique. Une fois immergé, il ne pourra se guider que sur les directions prises avant de plonger. La navigation sous-marine se trouve ainsi resserrée dans d'étroites limites.

De la néphrite scarlatineuse, par BARTH. — L'auteur a été frappé dès l'entrée d'un jeune garçon de 15 ans à l'hôpital

Digitized by Google

Broussais, qui présentait le teint pâle et blafard, le facies bouffi. Il a demandé à examiner ses urines, et, en sa présence, ce jeune homme a rendu un liquide urinaire d'un brun foncé, louche, ressemblant à du bouillon trouble, dont l'aspect seul a fait deviner une albuminurie grave; en effet, par l'acide nitrique comme par la chaleur, on a pu voir cette urine se prendre en masse sous la forme d'un précipité blanchâtre, floconneux, caillebotté, absolument semblable à du blanc d'œuf.

Dix-huit jours avant son entrée, il fut pris sans cause connue d'un mal de gorge, accompagné de fièvre et d'une céphalée assez intense; le lendemain, il s'est aperçu que son visage devenait rouge, puis sa poitrine et tout son corps. Il a gardé le lit trois ou quatre jours, au bout desquels l'éruption avait entièrement disparu; puis, comme il ne sentait plus aucun malaise, il s'est cru guéri et s'est empressé de retourner à son atelier.

Huit jours plus tard, c'est-à-dire vers le douzième jour après le début de sa maladie, on s'apercevait qu'il avait les yeux bouffis le matin au réveil; le petit malade se sentait faible, sans force, en proie à un malaise général indéfinissable, il se plaignait d'une pesanteur de tête continuelle et mouchait du sang par intervalles; au dix-huitième jour environ de sa maladie on était frappé de son facies pâle et blafard, de la bouffissure manifeste *des paupières et des joues*, de la céphalée, un peu *d'obnubilation de la vue*, quelques épistaxis légères. La fièvre était nulle; au cœur, on constate un bruit de galop manifeste; le pouls était tendu, un peu dur, mais régulier. Le malade vomissait fréquemment ce qu'il avait pris; quant aux urines, elles étaient caractéristiques, peu abondantes (400 grammes environ par jour), de couleur foncée, très troubles, analogues à du bouillon tourné; elles renfermaient une énorme quantité d'albumine (9 grammes par litre, comme l'a montré le dosage). Par le repos, elles abandonnaient un sédiment abondant qui, au microscope, se montrait formé de nombreux globules rouges, de quelques globules blancs et de cylindres fibrineux en petit nombre, enchâssant de rares leucocytes et des hématies en plus grande proportion.

D'après M. Barth, le diagnostic n'était pas douteux : on avait affaire à une albuminurie aiguë survenant comme complication d'une scarlatine méconnue et mal soignée; ce malade était atteint de néphrite scarlatineuse (*Union médicale*, 29 juillet 1890).

Dr Galezowski.

MM. Déjerine et Tuiland. **Rétrécissement du champ visuel dans la syringomyélie.** — En dehors des altérations matérielles de l'appareil de la vision ou de l'encéphale, nous ne connaissons

Digitized by Google

jusqu'ici le rétrécissement du champ visuel que dans deux névroses, l'hystérie et la névrose traumatique. Dans l'épilepsie, en effet, le rétrécissement du champ visuel n'a été observé qu'immédiatement après l'attaque et n'est pas persistant. Dans l'hystérie comme dans la névrose traumatique, l'existence d'un rétrécissement du champ visuel a une très grande importance diagnostique, dans l'hystérie surtout, où ce rétrécissement du champ visuel compte parmi les stigmates les plus fréquents et les plus caractéristiques de cette affection.

Dans la présente communication, nous nous proposons de démontrer que l'on peut rencontrer, dans la syringomyélie, un rétrécissement souvent considérable du champ visuel, sans qu'il existe aucune lésion du fond de l'œil, d'une part, et sans qu'aucun symptôme puisse faire supposer, d'autre part, l'existence d'une lésion encéphalique. Nous avons constaté l'existence de ce rétrécissement du champ visuel chez sept syringomyéliques que nous avons eu l'occasion d'observer dans notre service de Bicêtre, ainsi qu'à la consultation externe de cet hôpital. L'examen a été fait à l'aide du périmètre, et le champ visuel a été recherché pour le blanc, le violet, le rouge, le jaune et le vert dans toutes les positions de l'appareil. Il existe chez nos malades un rétrécissement du champ visuel pour toutes les couleurs. Chez cinq d'entre eux le rétrécissement est extrêmement prononcé. L'examen de nos tracés permet de constater que le rétrécissement pour les couleurs se fait de la manière suivante : le champ visuel pour le vert est de tous le plus rétréci, et il l'est à un degré excessif et dans tous les sens chez cinq de nos malades, où il est égal à 10°. Viennent ensuite les autres couleurs dont le champ pour toutes est également très rétréci. Le champ visuel pour le blanc est moins rétréci que pour les autres couleurs.

Nos observations démontrent donc l'existence d'un rétrécissement du champ visuel dans la syringomyélie, rétrécissement absolument indépendant de toute altération du fond de l'œil, ainsi que le montre l'examen ophtalmoscopique, car, dans tous nos cas, le fond de l'œil a été reconnu intact. L'existence, dans la syringomyélie, d'un rétrécissement du champ visuel, analogue à celui que l'on rencontre dans l'hystérie et dans la névrose traumatique, nous paraît intéressant à signaler, car jusqu'ici, en dehors des lésions de l'appareil optique ou de l'encéphale, il n'avait été observé que dans ces deux névroses. On sait, en effet, quelle importance avait été attribuée à ce symptôme pour établir, chez tel ou tel malade, l'existence de l'hystérie ou de la névrose traumatique.

Digitized by Google

THÈSES DE DOCTORAT

SOUTENUES A LA FACULTÉ DE MÉDECINE DE PARIS

en 1890.

M. Sans. — Sur une forme particulière de conjonctivite infectieuse semblant se rattacher à un contage animal.

M. Lévêque-Lacroix. — Essai sur la conjonctivite granuleuse chronique.

M. Paula. — Des troubles musculaires du strabisme convergent.

M. Marie. — Contribution à l'étude des troubles oculaires dans la paralysie générale.

M. Gendron. — Etude sur les troubles oculaires d'origine utérine.

Mme Pokitonoff. — Contribution à l'étude des complications oculaires de l'influenza.

CONGRÈS INTERNATIONAL DE MÉDECINE DE BERLIN

Section d'ophtalmologie

Nous trouvons dans le *Klinische Monatsblatter fur Augenheilkande*, de Zehender, n° de juillet 1890, p. 296, la notice suivante : Les travaux d'ophtalmologie suivants ont été annoncés jusqu'à présent pour la section internationale d'ophtalmologie :

Tyner (*andin Texas*). — Capsulotomie préliminaire dans une extraction de la cataracte.

Prof. Bunge (*de Halle*). — Ueber Siderosis bulbi.

Dr Pfalz (*Dusseldorf*). — Ueber die Bezichungen des Hornhacetastigmatismus zu anderen Refractions anomalien und emzelnen Bugenleide.

Dr Schwalbe (Leipzig). — Lidspalten-Eimoeiterungbei Horhhauterkrankungen.

Dr Stewens (New-York). — Antipathy to simple vision.

Dr Javal (Paris). — 1. La position et la valeur probable de l'astigmatisme total d'après la position et la valeur réelle de l'astigmatisme cornéen. — 2. Démonstration d'une lentille biconique à réfraction sphérique et cylindrique variable.

Dr Wicherkiewien (Posen). — 1. Ueber Einen gecigneten autoplastischen Ersatz nach Estirpation einer die genre Dicke des Lides

Digitized by Google

einnchmenden Geschwulst. — 2. Beitrag zun Ektropiune uveae congenitum.

Dr Valude (Paris). — 1. Le strabisme névropathique. Etude de pathogénie. — 2. Les verres toriques, présentation d'une double série de ces verres.

Dr Goldzicher (Budapest). — Zun Pathologie und Therapie des Ptereygium.

Dr Fick (Zurich). — Bemerkungen über das Photographiren des Augenhinser grondes.

Dr Franke (Hamburg). — Ueber Infection und desinfection von Augenwäsem.

Dr Gallemaerts (Bruxelles). — Appareil de M. Léon Gérard pour la détermination des corps étrangers magnétiques à l'intérieur du globe oculaire.

Dr Paul Hansell (Paris). — Ueber du Veränderungen des Glaskörpers glaucomatös ensarteser Augen.

Dr H. Gradle (Chicago). — Eine Methode zur Bestimmung des latenten Schielens.

INDEX BIBLIOGRAPHIQUE[1]

A. Rétine. Nerf optique. Centres nerveux.

Abadie. — Traitement du décollement de la rétine (*Ann. d'oculist.*, CII., p. 203).

Angelluci. — Recherches sur la fonction visuelle de la rétine et du cerveau (*Rec. d'ophtal.*, II, p. 660).

Basevi. — Influenza dell' adattamento sulla sensibilità retinica per la luce e per i colori (*Annali di Ottalmologia*, XVIII. 6).

Basevi. — Le quadrigemelle come centri di azione reflessa sui movimenti oculari (*Annali di Ottalmologia*, XVIII. 6).

Bernhardt. — Zur Lehre von den nuclearen Augenmuskellähmungen und den recidivirenden Oculomotorius und Facialis-Lähmungen (*Berl. Kl. Woch.*, 1889. 47).

Burnett. — A Case of Alexia (Dysanagnosia) (*Arch. of Ophtal.*, XIX, 1).

Cheatham. — A Peculiar Affection of the Neuro-retinal Circulation (*Arch. of Ophtal.*, XIX, 1).

1. D'après *The ophtalmic Review.*

Digitized by Google

FRANKL-HOCHWART. — Ueber Psychosen nach Augenoperationen (*Jahrb. f. Psychiatric*, IX. I and 2).

GILL. — Transient Recurrent Attacks of Lateral Hemianopsia (*Brit. Med. Journ.*, Fev. 1890).

LUYS et BACCHI. — Der ophthalmoscopische Befund des Augenhintergrundes bei Hypnotisirten (*Allg. Med. Centr. Ztg.*, 101).

MACNAMARA. — Malarial Neuritis and Neuro-retinitis (*Brit. Med. Journ.*, mars 8 th 1890.

PERLIA. — Die Anatomie des Oculomotoriuscentrums beim Menschen (*Arch. f. Ophth.*, XXXV, 4).

PROEBSTING. — Ein Fall von Retinitis proliferans (*Kl. Mon. Bl.*, févr. 1890, p. 73).

RAEHLMANN. — Ueber Sclerose der Netzhautarterein als Ursache plotzlicher beiderseitiger Erblindungen (*Fortsch. d. Med.*, 1889, 24).

RAEHLMANN. — Ueber den sichtbaren Puls der Netzhautarterein (*Kl. Mon. Bl.*, janv. 1890, p. 3).

SCHLEICH. — Ein Beitrag zu der Entstehung der Spontanen Bindegewebsneubildung in der Netzhaut und im Glaskörper. Retinitis proliferans (Manz) (*Kl. Mon. Bl.*, févr. 1890, p. 63).

THOMPSON. — A Remarkable Case of Detachment of the Retina Recovery (*Arch. of Ophthal.*, XIX, 1).

CALDERON. — Névrite optique descendante, suite de Kyste hydatique du ventricule latéral gauche du cerveau (*Arch. d'ophtal.*, sept.-oct. 1889).

GOULD. — A query as to the Relation of Leucocythæmic Retinitis and Tobacco Poisoning (*University Med. Magazine, Philadelphia*, oct. 1889).

HOSCH. — Peculiar course of a Retinal Glioma (*Arch. of Ophthal.*, XVIII, 3).

MITCHELL ET DE SCHWEINITZ. Hysterical Anæsthesia, with a study of the fields of vision. (*Amer. Journ. of the Med. Sciences*, nov. 1889).

CHARPENTIER. — Recherches sur la persistance des impressions rétiniennes et sur les excitations lumineuses de courte durée (*Arch. d'Ophtal.*, Mars-Avril, 1890).

CIRINCIONE. — Tubercolosi del Nervo Ottico (*Giornale di Neuropatologia*, VII, 2).

DUBOIS ET RENAUT. — Sur la continuité de l'épithélium pigmenté de la rétine avec les segments externes des cones et des batonnets, et la valeur morphologique de cette disposition chez les vertébrés (*Compt. Rend.*, CIX. No. 20, p. 747).

DUFOUR. — Les Paralysies nucléaires des muscles des yeux (*Ann. d'Oculistique*, Mars-Avril, 1890).

Digitized by Google

GUNSBURG. — Ueber einen Fall von typischer Retinitis pigmentosa unilateralis (*Arch. f. Augenheilk.*, XXI, 2).

JEAFFRESON. — Clinical Lecture on Optic Neuritis (*Lancet*, mai 1890).

MAC NAMARA. — Rheumatic Neuritis and Neuro-Retinitis (*Brit. Med. Journ.*, mai 1890).

MUNK. — Sehsphäre und Augenbewegungen (*Sitzber d. Kgl. Akad. d. Wiss. zu Berlin*, 1890, III).

SCHMIDT. — Ueber Retinitis Pigmentosa (*Inaug. Dissert.*, C. Georgi, Bonn, 1890).

Iris. Choroïde. Corps vitré. Cristallin.

ADAMUCK. — Trauma und Eiterung bei der Staar extraction (*Klin. Mon. Bl.*, janv. 1890, p. 29).

DINKLER. — Ein Beitrag zur kenntniss des Miliartuberculose der Chorioidea (*Arch. of Ophth.*, XXXV, 3).

FERRI. — Complicazioni postume dell' opérazione de Catarattae loro cause (*Annali di Ottalmologia*, XVIII, 6).

FEUER. — Tuberculosis iridis (*Wien. Klin. Woch.*, 1889, 52, p. 1009).

FISCHER. — Bericht über die præcorneale Iridotomie (*Deutsche Med. Woch.*, 1890, 3).

GOULD. — Ametropic Choroido-retinitis (*Arch. of Ophthal.*, XIX, 1).

KNAPP. — On the Extraction of Lenses dislocated in the Vitreous (*Arch. of Ophthal.*, XIX, 1).

LANGE. — Ueber Glaucom (*Mitth. Petersb. Augenh.*, III, p. 31).

MENDEL. — Immobilité pupillaire par action réflexe. *Soc. de Méd. de Berlin*, nov. 1890.

SWANZY. — Remarks on a series of one hundred cataract extractions (*Brit. Med. Journ.*, mars 1890.

WAGENMANN. — Ueber die von opérationsnarben und vernarbten Iris vorfällen ausgehende Glaskörpereiterung (*Arch. f. Ophth.* XXXV, 4).

BALDWIN. Excessive Hæmorrhage following the Extraction of Cataract (*Archives of Ophthalmol.*, XVIII, 3).

GROENOUW. — Two cases of Detachment of the Choroid after Cataract Extraction; spontaneous recovery (*Archives of Ophthal.* XVIII, 3).

KNAPP. — Case of Lenticonus Posterior (*Arch. of Ophthal.*, XVIII, 4).

Digitized by Google

MAGNUS. — Pathologisch-Anatomische Studien über die Anfange des Altesstaares (*Arch. für Ophthal.*, XXXV, 3).

MINOR. — Extraction of Cataract in a Horse (*Memphis Journ. of Med. Sciences*, août 1889).

RANDOLPH. — Two cases of very pronounced Disseminate Choroiditis with preservation of normal acuteness of vision (*Arch. of Ophthal.*, XVIII, 4).

SCHIRMER. — Zur pathologischen Anatomie und Pathogenese des Schichtstaares (*Arch. für Ophthal.*, XXXV, 3).

SCHOEN. — The cause of Senile Cataract (*Arch. of Ophthal.*, XVIII, 3).

SCHWEINITZ. — Spontaneous Dislocation of both crystalline lenses in to the Anterior Chambers (*Univ. Med. Magazine, Philadelphia*, nov. 1889).

ALT. — A case of Sarcoma of the Iris in a child two years old (*Amer. Journ. of Ophthal.*, VII, 2).

LEINBOURG. — Ein Fall von Leucosarcom der Iris verbunden mit Iritis serosa (*Arch. f. Ophthal.*, XXI, 3).

PLANGE. — Beitrag zur Genese des congenitalen seitlichen Iriscoloboms im Anschluss an einem neuen Fall (*Arch. f. Ophthal.*, XXI. 3.

SCHIRMER. — Ueber indirecte Verletzung der vorderen Linsenkapsel und Sphincter iridis (*Klin. Mon. Bl.*, Mai 1890).

SCHULTZE. — Ein Fall von metatastischen Carcinom der Chorioidea (*Arch. f. Augenheilk.*, XXI, 3).

STRAUB. — Die Concavität des vonderen Zonulablattes nach vorn (*Arch. f. Augenheilk.*, XXI, 3).

C. Cornée. Conjonctive. Sclérotique.

BRAND. — The Nerve Terminations in the Cornea (*Arch. of Ophthal.*, XVIII, 4).

BRAUNSCHWEIG. — Ueber Allegemein infection von der unversehrten Augenbindehaut aus (*Fortsch. de Med.*, 1889, 24).

KNAPP. — A Case of Tuberculosis of the Conjunctiva (*Arch. of Ophht.*, XIX. 1).

LAWFORD. — Remarks on Keratitis Punctata or Descemetitis (*Ophth. Hosp. Rep.*, XII, 4).

MARLOW. — Primary Chancre of Conjunctiva (*New-York Med. Journ.*, Mar. ist, 1890).

SCHIELE. — Glycogen in the Cornea and Conjunctiva of Pathological Eyes (*Arch. of Ophth.*, XVIII, 4).

Digitized by Google

BATTLE. — Dermoid Tumour of the Cornea and Sclerotic (*North Carolina Med. Journ.*, juillet 1889).

ELSCHNIG. — On the Polypoid Tumours of the Conjunctiva (*Arch. of Ophthal.*, XVIII, 3).

FISCHER. — Ueber Fädchen-Keratitis (*Arch. für Ophthal.*, XXXV, 3).

GRIFFITH. — Primary Lupus of the Ocular Conjunctiva. (*Med. Chron.*, nov. 1889).

HIPPEL. — Zur Aetiologie der Keratitis neuroparalytica (*Arch. für Ophthal.*, XXXV, 3).

GEYSER. — Granular Lids (*Times and Register*, 14 déc. 1889).

RITTER. — On Foreign Bodies in the Cornea (*Arch. of Ophthal.*, XVIII, 3).

SCHWEINITZ. — Massage of the Cornea (*Univ. Med. Magazine, Philadelphia*, sept. 1889).

WHITE. — Ulceration of the Cornea, a common cause of Blindness (*North Carolina Med. Journ.*, oct. 1889).

GRŒNOUW. — Knötchenförmige Hornhauttrubungen (Noduli Corneæ) (*Arch. f. Augenheilk.*, XXI, 3).

SCHÖBL. — Bermerkungen über Conjunctivitis hyperplastica und Catarrhus vernalis (*Centralbl. f. prakt. Augenheilk.*, Avril 1890).

D. Accommodation. Réfraction. Muscles de l'œil.

GRAEFE. — Noch einmal, Die Convergentzfactoren (*Arch. f. Ophth.*, XXXV, 4).

HALSEH ET PERELES. — Ueber die relative Accommodations breite (*Arch. f. Ophth*, XXXV, 4).

HINSHCLWOOD. — Temporary Cycloplegia after Head Injury (*Brit. Med. Journ.*, Fev. 8 th 1890).

HIRSCHBERG. — Diabetische Kurzsichtigkeit (*Centralbl. f. prak. Augenheilk.*, janv. 1890).

KIRCHNER. — Untersuchungen über die Entstehung der Kurssichtigkeit (*Zeitschr. f. Hygiene*, 1889, 7).

SCHWEIGGER. — On the Determination of Refraction wirh the Illumination Test (*Arch. of Ophthal.*, XVIII, 4).

BURNETT. — Lenticular Regular Astigmatism (*Medical News*, Sept. 14, 1889).

DAVISS. — Mydriatics in Correcting Errors of Refraction (*New Orleans Med. and Surg. Journ.*, août 1889).

DUANE. — Some new Tests for Insufficiencies of the Ocular Muscles with a System of Abbreviations suitable for Note-taking (*New-York Med. Journ.*, 3 août 1889).

Digitized by Google

HUBBELL. — Cases of Ocular Paralysis (*Buffalo Med. and Surg. Journ.*, sept. 1889).

MACKAY. — Insufficiencies of the Ocular Muscles and their Treatment by Graduated Tenotomies (*Times and Register*, 2 and 9 nov. 1889).

RANDALL. — Simple Tests of the Ocular Muscles (*Med. News*, 7 sept. 1889).

REYNOLDS. — The Myopic Eye (*Cincinnati Lancet-Clinic.*, 2 nov. 1889).

RICHEY. — A Contribution to the Management of initial Myopa Acquisita (*Amer. Journ. of the Med. Sciences*, oct. 1889).

STEVENS. — Anomalies of the Ocular Muscles (*Arch. of Ophthal.*, XVIII, 4).

SCHWEINITZ. — The Use of Ascending Doses of Nux Vomica as an aid in the Treatment of Insufficiencies of the Ocular Muscles (*Med. News*, 2 nov. 1889).

GRŒNOUW. — Fünf Fälle von Accommodationslähmung bei Heischvergiftung (Schinken) (*Kl. Mon. Bl.*, mai 1890).

GULLSTRAND. — Bidrog till Astigmatismens Teori (*Nord. Med. Arkiv.*, XXII, 2, 1890).

THEOBALD. — Notes of two cases of squint and one of esophoria due to anisometropia in which the muscular anomalies were cured by glasses. Also a case of esophoria of unusual degree (*Amer. Journ. of Ophthal.*, VII, 2).

E. Paupières. Appareil lacrymal.

BERGER. — Deux nouvelles opérations de blépharoplastie par la méthode italienne modifiée (*Rec. d'ophtal.*, 1889, II, p. 650).

FRICKE. — Zur Casuistik der congenitalen Liddefecte (*Kl. Mon. Bl.*, fev. 1890, p. 53).

FUCHS. — Ueber Blepharophimosis : Zwei Kranke mit bilateraler Ptosis (*Wein. Klin. Woch.*, 1890, 1).

GALEZOWSKI. — Des troubles visuels lacrymaux simulant le glaucome et de leur traitement (*Rec. d'ophtal.*, XII, p. 705).

GRADLE. — The Management of Blepharitis (*Medical News*, Fev. 8th 1890).

HUTCHINSON. J. Jr. — On some unusual cases of injury to the eye and orbit (*Ophth. Hosp. Rep.*, XII, 4).

LAWFORD. — A further note on cases of Orbital Sarcoma in children (*Ophth. Hosp. Rep.*, XII, 4).

STUFFLER. — Proponendo una modificazione agli usati processi di Tarsorafia (*Annali di Ottalmologia*, XVIII, 6).

Digitized by Google

VAN DUYSE. — Eléphantiasis de la paupière (*Ann. d'ocul.*, CII, p. 157).

BRUNSCHVIG. — Angiome caverneux encapsulé de l'orbite (*Arch. d'Ophthalmol.*, sept.-oct. 1889).

COHEN. On the Form of the Orbit in Myopia (*Arch. of Ophthal.*, XVII, 3).

GUILLON. — De la Blépharoplastie à Pont (*Paris, Henri Jouve*, 1889).

VALUDE. — De la restauration des paupières, désavantages de la greffe cutanée (*Arch. d'ophtalmol.*, sept.-oct. 1889).

ADAMUK. — Drei Fälle von knochernen Orbit altumoren (*Arch. f. Augenheilk.*, XXI, 3.)

BERLIN. — Extirpation des Thränensackes (*Corresp. Bl.d. Allgem. Mecklenb. Aertztevereins* 126, p. 282).

GRADLE. — Zur Behandlung der Blepharitis Squamosa (*Centralbl. f. prakt. Augenheilk.*, avril 1890).

LANDOLT. — Un nouveau procédé d'opération dans les distichiasis (*Arch. d'ophtalmol.*, janv.-févr. 1890).

LARCHER. — Des paupières rudimentaires chez l'homme (*Thèse*, Paris, 1889).

WEBSTER. — Acute Dacryo-cystitis (*New-York Med. Journ.*, LI, 12).

XIRM. — Ueber die Anwendung der schäged Blepharotomie. *Wiener Klin. Wochenschrift*, 1890, n° 14).

Mélanges divers.

BENZLER. — Un cas de paralysie essentielle de la convergence (*Deutsche Milit. Zeitschr.*, 1889, n° 7).

BICKERTON. — Colour Blindness (*Brit. Med. Journ.*, mars 8 th. 1890).

BOCK. — Beitrag zur Kenntniss der Neubildungen des Auges (*Centralbl. f. prak. Augenheilk.*, janv. 1890).

CHRISTOVITCH. — Sur le traitement Médico-chirurgical de quelques affections oculaires (*Rec. d'ophtal.*, XII, p. 705).

COLLINS. TREACHER. — Curator's pathological notes (*Ophth. Hosp. Rep.*, XII, 4).

CHEATHAM. — Acute Mania following the Enucleation of an Eye (*Arch. of Ophthal.*, XIX, 1).

COLLINS, W. J. The Asthenopia of Neurasthenics (*Ophth. Hosp. Rep.*, XII, 4).

DELAPERSONNE. — Un nouveau périmètre pratique (*Ann. d'oc.*, janv.-févr. 1890).

Digitized by Google

GAST. — Zur Casuistik des Cysticercus intraocularis (*Klin. Mon. Bl.*, janv. 1890, p. 10).

GERMANN. — Zur Behandlung der syphilitischen Augenkrankheiten mit intramusculären Injectionen von Hydrargyrum salicylicum (*Mitth. Petersb. Augenh.*, III, p. 22).

GIFFORD. — A New Dressing for Cataract Extractions and other wounds of the eyeball (*Arch. of Ophthal.*, XIX, 1).

GOULD. — Helps in Practical Ophtalmic Work (*Arch. of Ophthal.*, XVIII, 4).

HERING. — Ueber die Hypothesen zur Erklarung der peripheren Farbenblindheit (*Arch. f Ophth.*, XXXV, 4).

HESS. — Ueber den Farbensinn bei indirectem Sehen (*Arch. f. Ophth.*, XXXV, 4).

HIRSCHBERG. — Aegypten. Geschichtliche Studien (*Leipzig. Georg. Thieme*, 1890).

JOHNSON, LINDSAY. — Extra papillary Colobomata (*Arch. of Ophthal.*, XIX, 1).

LANDOLT. — Influenza und Erkrankungen des Auges (*Münch. med. Woch.*, 1890, 3).

LANG. — Division of Anterior Synechiæ (*Ophth. Hosp. Rep.*, XII, 4).

LANG. — Microphthalmos with Cysts of the Globe (*Ophth. Hosp. Rep.*, XII, 4).

LANG ET WOOD. — An examination of the Patellar Tendon Reflex in 62 cases of Interstitial Keratitis (*Ophth. Hosp. Rep.*, XII, 4).

LOPEZ. — Ocular Leprosy (*Arch. of Ophthal.*, XVIII, 4).

LUYS AND BACCHI. — De l'examen ophtalmoscopique du fond de l'œil chez les Hypnotiques (*Acad. des Sciences*, nov. 18th, 1889).

MARTIN GEORGES. — De l'amblyopie des astigmates (*Ann. d'oculist.*, janv.-févr. 1890).

MEYER. — De la forme de l'hémisphère antérieur de l'œil déterminée par la mensuration des courbures de la cornée et de la sclérotique (*Revue gén. d'ophtal.*, déc. 1889).

MITVALSKY. — Sur les ophtalmies septiques (*Arch. Bohém. de médecine*, t. III, fasc. 2 et 3).

CHIBRET. — Etude clinique de quelques affections synalgiques de l'œil (kératis et iritis); leur traitement par le massage du point algogène (*Arch. d'ophtalmol.*, nov. 1889).

DUREN. — Quelques critiques sur les périmètres (*suite et fin*) (*Recueil d'ophtal.*, sept. 1889).

DESPAGNET. — Rapports entre les maladies des yeux et les maladies du nez (*Recueil d'ophtalmol.*, sept. 1889).

Digitized by Google

DOLINA. — Zur pathologischen Anatomie des intra-ocularen Cysticercus. Inaug. Diss. (*Jena*, 1889, *G. Fischer*).

EDRIDGE-GREEN. — The Detection of Colour Blindness. From a practical point of view (London, *Baillière, Tindall and Co.*, 1889).

FUCHS. — Lehrbuch der Augenheilkunde (*F. Deuticke*, Leipzig, 1889).

GRAEFE. — Fortgesetzter Bericht uber die Mittelst Antiseptischer Wundbehandlung erzielten Erfolge der Staar-operationem (*Arch. f. Ophthal.*, XXXV, 3).

GROENOUW. — Wo liegt die vordere Grenze des Ophthalmoskopisch sichtbaren Augenhintergrundes (*Arch. f. Ophthalm.*, XXXV, 3).

GROLMAN. — Ueber Mikrophthalmus und Cataracta congenita vasculosa, nebst einigen Bemerkungen über Drüsen der Chorioidea und Neubildung von Linsenkapsel (*Arch. f. Ophth.*, XXXV, 3).

INOUYE. — Sublimat-Injection mit Cocaïn. Etedlin (*Klin. Mon.-Bl.*, sept. 1889).

KROLL. — Ueber die Heilwirkungen des Cocaïns (*Berlin. Klin. Woch.*, n° 32).

LANDOLT. — Antwort auf Prof. Dr. Alfred Graefe's artikel : « Ueber die Einstellung der Augen bei Unterbrechung des binocularen Sehens » (*Arch. f. Ophthal.*, XXXV, 3).

MAGNUS. — Ueber ophthalmokopische Erscheinungen in der Periphérie des Augengrudes (*Arch. f. Ophthal.*, XXXV, 3).

PANAS. — Anomalies de développement des yeux, chez un monstre épiencephale, s'accompagnant d'un double bec-de-lièvre orbito-buccal (*Archives d'ophtalmol.*, sept-oct. 1889).

POLLOCK. — Leprosy as a cause of blindness (*London, J. and A. Churchill*, 1889).

PUECH. — De l'influence de l'établissement de la menstruation sur l'apparition d'accidents oculaires, en particulier chez les sujets diathésiques (*Arch. d'ophtal.*, sept.-oct. 1889).

SCHROEDER. — Ein theilweise resorbirter Cysticercus in einer tuberculosen Neubildung im Innern des Auges (*Arch. f. Ophthal.*, XXXV, 3).

SEGGEL. — On the Testing of the Light-Sense and the Quantitative Colour-Sense, and its Application tho the Examination of the Visual Power of Recruits (*Arch. of Ophthalmol.*, XVIII, 3).

SUAREZ DE MENDOZA. — Sur la suture de la cornée dans l'extraction de la cataracte (*Recueil d'ophtalmologie*, sept. 1889.)

WAGENMANN. — Ueber einem merkwurdigen Fall von Dermoid geschwulst mit rudimentärer Entwickelung des Auges (*Arch. f. Ophthal.*, XXXV, 3).

Digitized by Google

WOLLENBERG. — Ueber congenitale Anomalien des Auges bei Geisteskrankheiten und deren diagnostische Bedeutung unter specieller Berücksichtigung des conus nach unten (*Charité-Annalen*, 1889).

ABADIE. — Pathogénie et nouveau traitement de l'ophtalmie sympathique (*Ann. d'oculistique*, mars-avril 1890).

ANTONELLI. — Contributo allo studio del significato morfogico e della struttura del ganglio ciliare (*Giornale d. assoc. d. nature. e medici di Napoli*, 1890, I, 3.)

BADAL ET FAGE. — Complications oculaires de la Grippe (*Arch. d'Ophtalmol.*, mars-avril 1890.

BERGER. — Bemerkung über Nystagmus dei Tabes Dorsalis (*Arch. f Augenheilk.*, XXI, 3).

BULLER. — Ein Fall von Verletzung des Auges durch Blitzschlag (*Arch. f. Augenheilk.*, XXI, 3.

BULL ET GADE. — Ueber melanotische Tumoren des Auges (*Arch. f. Augenheilk.*, XXI, 3).

CHIBRET. — Nouvelle contribution à l'étude des affections synalgiques de l'œil; kératite infectieuse, iridokératite grave; spasme de l'orbiculaire; photophobie; mydriase (*Arch. d'ophtal.*, mars-avril 1890).

COHN. — Kurze Replik auf die Entgegnung des Prof. von Hippel betreffs seiner Schrift über Schulmyopie (*Zeitschr. f. Schulgesundheitsflege*, n° 4, p. 216).

FUCHS. — Tenonitis nach Influenza (*Wiener Klin. Wochenschrift*, 1690, n° 11).

GAYET. — Recherches anatomiques sur une ophtalmie sympathique expérimentale (*Arch. d'Ophtalmol.*, mars-avril 1890).

HIRSCHBERG. — Zwei Fälle von Schussverletzung des Auges (*Centralbl. f. prakt. Augenheilk.*, avril 1890).

KOLLER. — Immediate blindness of one eye a symptom of certain fractures of the base of the skull. Report of two cases (*New-York Med. Journ.*, avril 1890).

NICATI. — Notes pratiques (*Arch. d'ophtal.*, mars-avril 1890).

PANAS. — Sur l'action anesthésique locale de la strophantine et de l'ouabaïne (*Arch. d'ophtal.*, mars-avril 1890).

SCHOBL. — Beiträge zur pathologischen Anatomie der Panophthalmitis (*Arch. f. Augenheilk.*, XXI, 3).

TREITEL. — Ein Fall von erfolgreicher Extraction eines Cysticercus aus dem Glaskörper unter Leitung des Augenspiegels (*Arch. f. Augenheilk.*, XXI, 3).

COPPEZ. — Clinique ophtalmologique de l'hôpital Saint-Jean. Compte rendu annuel pour 1889 (*Revue. gén. d'ophtalm.*, mars 1890).

Digitized by Google

COSTOMIRIS. — Du massage oculaire au point de vue historique et thérapeutique, et surtout du massage direct de la conjonctive et de la cornée (*Arch. d'ophtalm.*, janv.-févr. 1890).

GOULD. — Clinical Illustrations of reflex ocular neuroses (*Amer. Journ. of Med. Sciences*, janv.-févr. 1890).

LEPLAT. — Un instrument pour contrôler l'orientation des verres cylindriques (*Arch. d'ophtalm.*, janv.-févr. 1890).

NATANSON. — Du glaucome dans les yeux aphaques (*Inaug. Dissert. Dorpat*, 1889).

NEUSCHUELER. — Un cas d'odontalgie résultant d'insuffisance des droits internes (*Recueil d'ophtalm.*, 1889, XI, p. 657).

PRENTICE. — A Metric System of Numbering and Measuring Prisms (*Arch. of Ophthalm.*, XIX, 1).

QUERENGHI. — Lipome sous-conjonctival de l'œil droit; histoire clinique et anatomique (*Arch. d'ophtalm.*, janv.-févr. 1890).

QUERENGHI. — Lipoma sottocongiuntivale dell'occhio destro (*Annali di Ottalmologia*, XVIII, 8).

RAMPOLDI. — Affezioni oculari osservate nel corso della epidemia detta influenza (*Annali di Ottalmologia*, XVIII, 6).

REYMOND (CARL). — Dell' antagonismo dei Campi visuali, nella cura dello Strabismo (*Il Policlinico*, n° 1, avril 1890).

ROZET. — Etude sur les rapports de l'aliénation mentale avec les maladies des yeux (*Lyon Médical*, 20 déc. 1889).

SCMIDT-RIMPLER. — Zur Frage der Schul-Myopie. Zweiter Theil. (*Arch. f. Ophthalm.*, XXXV, 4).

SPEAKMAN. — Description of Javal's New Ophthalmometer, Model of 1889 (*Arch. of Ophtalm.*, XIX, 1).

STILLING. — Pseudo-isochromatische Tafeln für die Prüfung des Farbensinnes (*Dritte Verbesserte Auflage. Leipsig. Georg Shieme*, 1889).

TERSON. — Tuberculose oculaire : excision d'un tubercule de l'iris suivie de succès (*Arch. d'ophtalm.*, janv.-févr. 1890).

VOSSIUS. — Eine Cysticercus operation (*Berl. Klin. Woch.* 1890, n° 91).

WALKER. — A Case of Distension of the Frontal Sinus with Mucous Polypi (*Ophth. Hosp. Rep.*, XII, 4).

WEBSTER. — Case of Death after Cataract Extraction; the Autopsy showing Atrophied Kidneys (*Arch. of Ophthalm.*, XVIII, 4).

Le Gérant : FÉLIX ALCAN.

4050. — Imprimeries réunies, B, rue Mignon, 2. — MAY et MOTTEROZ, directeurs.

Digitized by Google

DES VERRES CONIQUES OU CYLINDRO-CONIQUES

ET DE LEUR EMPLOI DANS LA CORRECTION DE LA VISION DANS UN ASTIGMATISME IRRÉGULIER

PAR

Le Dr GALEZOWSKI

MÉMOIRE LU AU CONGRÈS DE LIMOGES, LE 9 AOUT 1890

C'est aux travaux de Young, Donders, Knapp et Javal que nous devons nos plus belles recherches sur l'*astigmatisme oculaire*. Leurs nombreux travaux ont démontré que dans l'immense majorité des cas l'astigmatisme oculaire est dû à une inégalité de courbure des méridiens diamétralement opposés de la cornée.

Toute aberration de lumière homocentrique, qui ne se réunit pas en un point isolé, mais qui au contraire se concentre en plusieurs points séparés, porte le nom d'*astigmatisme*, soit *régulier*, soit *irrégulier*. Lorsque les méridiens principaux d'un œil n'ont pas la même force de réfraction et que les rayons homocentriques ne peuvent pas faire foyer en un seul point, nous appelons cet état *astigmatisme régulier*. Habituellement, dans l'astigmatisme régulier il existe entre les deux méridiens, une plus grande différence et distance de réfraction ; nous les appelons alors *méridiens principaux*; ils peuvent être facilement corrigés par des verres appropriés.

Mais il y a des courbures des yeux tellement irrégulières, que la différence de courbure n'existe pas seulement dans les différents méridiens, tels que *horizontal* et *vertical*, l'un diamétralement opposé à l'autre, ou oblique vertical avec oblique horizontal; aucun verre cylindrique ne peut corriger cet état. Ce défaut de la réfraction est appelé *astigmatisme irrégulier*.

Cet état de la vision est comparable à une amblyopie que rien ne pourrait corriger habituellement. On ne rencontre

Digitized by Google

ce trouble visuel ou astigmatisme irrégulier que dans un seul œil.

Nous savons depuis longtemps qu'en examinant la papille avec l'ophtalmoscope, successivement dans les deux diamètres croisés, on constatait une différence de l'image ophtalmoscopique, par exemple verticale ou horizontale. L'une des images paraissait plus large, et l'autre plus étroite, ou *vice versa*, mais toujours égale dans toute la longueur du même diamètre.

Depuis quelque temps, j'étais frappé d'un fait particulier dans certains yeux, notamment dans ceux où la vision n'était corrigée par aucun verre, et qu'on avait l'habitude d'appeler *astigmatisme irrégulier :* c'est que l'image ophtalmoscopique non seulement n'était pas différente entre les deux méridiens diamétralement opposés, vertical et horizontal par exemple, mais que dans la longueur du même diamètre, vertical ou horizontal, l'image du fond de l'œil n'était pas égale, par exemple égale de largeur en haut ou en bas du même méridien. La même chose avait lieu dans le méridien diamétralement opposé : en mesurant la courbure de la partie gauche du diamètre horizontal, on la trouvait d'une certaine largeur, tandis qu'en l'examinant dans la moitié droite du même méridien, on la trouvait plus étroite. Appliquant ces recherches à un grand nombre d'yeux, surtout des yeux atteints d'astigmatisme irrégulier, nous avons toujours les mêmes phénomènes optiques, il y a des astigmatismes irréguliers dans lesquels le même méridien se trouve aplati, par exemple, dans sa moitié supérieure, et plus convexe et saillant dans sa moitié inférieure. Ces faits observés sur nos malades étaient exacts, on les observait dans les astigmatismes irréguliers que rien ne pouvait jusqu'à présent corriger, ni les verres sphériques, ni les cylindriques. Les verres cylindriques que nous placions devant un œil astigmate irrégulier augmentaient ou diminuaient la courbure dans toute la longueur d'un diamètre et au même degré, ce qui était contraire à l'irrégularité de la courbure dans un astigmatisme irrégulier.

Digitized by Google

Examinant scrupuleusement les phénomènes ophtalmoscopiques de l'astigmatisme irrégulier, j'ai pu démontrer d'une manière positive que dans cet état le même diamètre présentait une courbure différente, selon qu'on l'examinait en haut, au milieu ou en bas de la même ligne de courbure ; il y avait comme une sorte d'aplatissement du même diamètre en haut ou en bas.

Pour corriger cette irrégularité de courbure et cette sorte d'aplatissement du même diamètre, dans un bout du diamètre, je pensai qu'on aurait pu corriger la vision et le défaut de réfraction à l'aide de verres spéciaux qui jusqu'à présent n'étaient pas dans la pratique.

J'ai donc entrepris d'employer contre l'astigmatisme irrégulier des *verres coniques* ou *cylindro-coniques*.

J'ai commencé les expériences avec des verres coniques taillés à la surface, et formant une série de verres taillés sur la surface du cône.

Je me permets de faire passer devant vos yeux des modèles de verres qui ont été faits sur mes indications par un de nos excellents opticiens, M. Péchaud, 31, quai des Grands-Augustins.

Sous l'influence de recherches renouvelées à plusieurs reprises sur les différents yeux atteints de ce défaut de réfraction, à l'aide des *verres coniques*, je suis arrivé à cette conclusion, que l'astigmatisme irrégulier, — je l'ai constaté dans un certain nombre de cas atteints de troubles visuels — provenait de *la conicité de la courbure*. J'ai pu le corriger à l'aide des verres coniques. Ces verres peuvent être dirigés pour la mesure de différentes courbures de la cornée selon les différentes distances entre le sommet et la base de ces cônes, comme vous pourrez juger par les modèles de ces verres.

Jusqu'à présent je n'ai eu l'occasion d'appliquer ces verres cylindro-coniques que dans cinq cas, ou un ou deux yeux étaient atteints de l'astigmatisme irrégulier, et où aucun verre n'avait pu corriger la vision.

Tout au contraire, en examinant la vision chez ces cinq

Digitized by Google

malades à l'aide des verres coniques, de différentes courbures, grâce au concours de M. Péchaud nous sommes arrivé à rendre l'acuité visuelle supérieure de 1/3 à 2/3.

Je me permets donc de conclure, d'après ce qui précède et d'après les données posées plus haut, que les verres coniques doivent être placés parmi les autres verres des collections de lunettes. Ils serviront pour les yeux atteints d'astigmatisme irrégulier dont jusqu'à présent aucun verre ne pouvait rétablir l'acuité visuelle normale; ainsi on rend souvent la vision bien meilleure qu'avec les verres simples cylindriques.

Les observations suivantes peuvent montrer jusqu'à quel point la vision amblyope peut être corrigée.

Observation I (ancien n° 136,356 de ma clinique).

Astigmatisme irrégulier et myopie. — Mademoiselle J... est venue me consulter à la clinique pour la vision des deux yeux, qui étaient l'un et l'autre très faibles et myopes. De plus vers le quart inféro-externe de chaque œil on remarquait une légère opacité de la cornée, plus prononcée à gauche. Aucune lésion dans les membranes internes des yeux.

En examinant la réfraction de ses deux yeux, j'ai pu constater que *son œil droit* présentait uue myopie de 4 dioptries, qui pouvait parfaitement être corrigée à l'aide d'un verre concave sphérique n° 4 dioptries.

Quand à *son œil gauche*, aucun verre sphérique, même le plus fort ne pouvait corriger la vision. J'ai essayé alors un verre concave spéhrique n° — 8 dioptries, joint à un verre cylindro-conique n° + 3 et + 1 axe à 90°. A l'aide de ces verres, elle pouvait recouvrer la vision presque normale, et pouvait lire les numéros de mon échelle (Pas, Rome, Bosti et Grèce) à la distance normale. Ces verres ont été choisis avec le concours de M. Péchaud, opticien.

Observation II

Astigmatisme conique. Correction avec des verres cylindro-coniques. M. G... âgé de 22 ans, a été atteint il y a huit ans d'une kératite strumeuse, avec staphylome des deux cornées et synéchies postérieures. Il y a plus de quatre ans, je l'ai guéri de son affection cornéenne, mais les deux pupilles

Digitized by Google

étaient par places rétrécies par les synéchies postérieures et de temps à autre les yeux s'enflammaient. Je lui avais pratiqué, il y a deux ans, une iridectomie dans chaque œil. Ces deux opérations arrêtèrent toute inflammation et les deux yeux ne présentèrent plus d'accidents inflammatoires. A l'examen ophtalmoscopique on reconnaissait très bien les deux papilles, et les cornées au centre des deux yeux étaient complètement transparentes. J'ai essayé la vision à l'aide des verres sphériques, sphéro-cylindriques, mais rien ne pouvaient lui corriger la vision.

C'est alors que je me suis occupé de lui corriger la vue à l'aide de verres cylindro-coniques concaves pour l'œil droit seul. Voici les résultats de mes recherches : OD = la vision est conique à l'aide d'un verre sphérique concave, n° — 3 dioptries et d'un *cylindro-conique* n° — 3 et II axe de 90°. A l'aide de ces verres il peut lire le n3 , 50 dioptries.

Observation III

Astigmatisme conique et taie de la cornée, correction à l'aide des verres cylindro-coniques. — M. D... âgé de 36 ans, demeurant boulevard d'Italie à Paris, présente une taie périsphérique de la cornée gauche, suite d'une ophtalmie dont je l'ai guéri. En l'examinant en juin dernier, j'ai constaté une taie cicatrisée, vers la périphérie de la cornée ; le centre était tout à fait transparent ; quelques dépôts pigmentaires sur la capsule antérieure ; l'œil avait une légère conicité au centre de la cornée, que l'on observait facilement à l'aide de l'ophtalmoscope.

J'ai cherché vers le 20 juin dernier à corriger sa vision d'abord à l'aide des verres sphériques, puis des verres cylindriques, et je n'ai rien obtenu. C'est alors que j'ai cherché à trouver un verre cylindro-conique qui pût rendre la vue à cet œil. Voici les résultats de ces recherches.

L'œil droit était bien corrigé à l'aide d'un verre convexe sphérique n° + 2,50 dioptries. Il lit avec ces verres le n° 1 de l'échelle. Il n'a jamais été enflammé.

L'œil gauche ne pouvait rien lire ni avec des verres sphériques ni avec des cylindriques. Je lui ai choisi alors un verre *cylindro-conique* n° + 4 et I axe de 75°, et à l'aide de ce verre il peut lire les caractères n° 1 de l'échelle typographique. La vision est donc complètement corrigée à l'aide des *verres coniques*.

Digitized by Google

Dans ces trois observations que nous venons de publier on remarquera facilement que les verres *cylindro-coniques* que nous employons pour nos malades sont des verres représentant différentes courbures dans un seul diamètre. Il faut donc connaître comment on doit définir cette différence de courbure.

Je me suis entendu à ce sujet avec mon opticien, M. Péchaud, qui a construit ces verres sur mes indications, et voici les explications que je puis donner à ce sujet :

Les verres *cylindro-coniques* sont taillés dans un *cône* dont l'angle est choisi de telle sorte que chaque verre représente plusieurs numéros.

Chaque verre est divisé en plusieurs parties, afin de pouvoir indiquer l'endroit qui doit être choisi pour la vision de l'œil astigmato-conique. Quant à l'axe, il doit s'indiquer comme pour les verres cylindriques. La surface opposée du verre, bien entendu, pourra être convertie en sphérique, cylindrique on plane.

En analysant les observations que je viens de joindre à mon travail sur les verres coniques et sur leur emploi, on pourrait être frappé de ce fait que chez tous les malades chez lesquels on a pu corriger la vision à l'aide de ces nouveaux verres coniques il y avait presque toujours des troubles partiels de la cornée. Mais cette objection n'a aucune raison d'être ; que la correction de la vision puisse être obtenue dans les yeux tachés par d'anciens leucomes, avec des verres coniques, pendant que les autres verres cylindriques ou coniques n'avaient pu rien améliorer, cela prouve que les verres coniques peuvent avoir leur application utile dans ces cas particuliers.

Il y a pourtant des cas dans lesquels l'œil ne présente aucun trouble apparent ou réel dans la cornée ni le cristallin, et pourtant la vue ne peut pas être améliorée, tandis que les verres coniques seuls ou combinés avec les verres sphériques l'améliorent en partie ou en totalité. Ce sera aussi un astigmatisme irrégulier dont la vue ne sera corrigée que par des verres coniques.

Digitized by Google

Le fait suivant peut nous servir d'exemple :

Observation

M. S..., âgé de 43 ans, se plaint depuis quelque temps (à peu près sept à huit ans) que sa vue est faible dans les deux yeux et plus particulièrement dans l'œil gauche. Il lit de plus en plus difficilement, et tous les numéros de verres qu'on lui a choisis chez les différents opticiens de Paris n'ont amené aucune amélioration. Il a consulté deux médecins oculistes à Paris, qui n'ont permis que des verres sphériques 4 ou 5 dioptries convexes sphériques avec des verres cylindriques convexes n° + 1,50 dioptries à droite et + 2,75 dioptries à gauche. Le travail à l'aide de verres était impossible, car au bout de une ou deux minutes la fatigue des yeux devenait insupportable. La vue se fatiguait, et rien ne pouvait la corriger. Le malade vint me voir chez moi, et je me mis à examiner attentivement sa vue. J'ai constaté : 1° que son œil droit était atteint d'une hypermétropie forte avec astigmatisme irrégulier; et 2° que son œil gauche possédait une hypermétropie relativement légère, mais aggravée à un haut degré d'un astigmatisme irrégulier, qui devait être corrigé avec mes verres coniques.

Voici le résultat de mes recherches faites sur ces deux yeux.

a. Œil droit est corrigé complètement à l'aide du verre convexe sphérique n° + 3,50 dioptries joint au verre cylindro-conique n° 3 et II axe de 90°. Il lit avec ces verres le n° 1 de l'échelle.

b. Œil gauche est corrigé d'une manière très approximative à l'aide d'un verre sphérique convexe n° + 2,50 dioptries et d'un verre cylindro-conique n° — 3 — II dioptries axe de 90°, et il lit avec ce verre le n° 2 de l'échelle sans aucun effort.

Quelques autres faits semblables viennent de se présenter à notre observation, mais nous ne sommes pas encore parvenu à les corriger complètement, quoique les verres cylindro-coniques soient préférés jusqu'à présent par les malades.

Si nous réunissons tous ces faits, observés jusqu'à présent dans notre clinique aussi bien que dans notre consultation particulière, nous pouvons arriver à cette conclusion, qui

Digitized by Google

nous paraît des plus justes et basée sur l'observation la plus minutieuse et la plus correcte : 1° que l'astigmatisme irrégulier de l'œil n'est pas autre chose qu'une différence de courbure dans la longueur d'un seul et même méridien, et 2° que les travaux d'opticiens pratiques tels que Péchaud me permettent d'appliquer des verres cylindro-coniques à des yeux qui jusqu'à présent étaient incurables et considérés comme atteints d'astigmatisme irrégulier, et qui aujourd'hui retrouvent la vue à l'aide des verres cylindro-coniques.

Dr GALEZOWSKI.

DE LA KYSTECTOMIE

DANS L'OPÉRATION DE LA CATARACTE

PAR

Le Dr A. BOURGEOIS (de Reims)

L'auteur propose d'appeler *kystectomie* l'ablation d'une partie ou de la presque totalité de la cristalloïde antérieure.

L'instrument destiné à pratiquer la kystectomie doit remplir les conditions suivantes : il faut que l'extrémité libre soit recourbée de façon à attaquer la cristalloïde à l'instar du kystitome ordinaire; dans ces conditions, on peut éviter l'iris très facilement. Il est utile que l'instrument puise aller saisir la capsule au delà des limites du cercle pupillaire. Enfin, le point important consiste, après avoir pincé un lambeau de cristalloïde, à extraire ce lambeau, non point par *arrachement*, mais par *torsion*.

Le *kystectome* que l'auteur a fait construire par M. Collin se compose essentiellement de la monture d'une pince à pression continue, terminée par une portion effilée affectant la forme d'un kystitome courbe ordinaire. De la monture à

Digitized by Google

ressort, constituée par les deux branches de la pince, il y a peu de chose à dire : elle est construire de façon à être bien en main, et pour cela les traits de lime des faces externes ont été prolongés sur les bords latéraux ; de plus, le ressort est doux et flexible. La partie la plus importante, celle qui sert à la kystectomie, est formée par deux fines tiges ayant à elles deux un peu plus du volume de la tige d'un kystitome ordinaire. Elles ont une longueur de 2 centimètres et demi, et sont courbes sur leur face supérieure. Leur extrémité libre est recourbée en petit crochet ayant un peu plus d'un millimètre, c'est ce petit crochet qui porte les quatre dents, lesquelles sont emboîtées comme celles des pinces à iridectomie. L'écartement des dents peut aller jusqu'à 5 milli-



mètres, et occuper les positions comprises entre 1 et 6 millimètres. L'instrument a un longueur totale de 10 centimètres.

Il s'emploie de la façon suivante :

Après avoir sectionné la cornée à la partie supérieure, on attire l'œil légèrement en bas. Le kystectome, tenu entre le pouce et le médius de la main droite (l'index devant être employé à maintenir et à faire évoluer l'instrument) est introduit à plat, comme le kystitome usuel. Arrivé au niveau du centre de la pupille, on redresse l'instrument de façon que les dents s'apprêtent à attaquer la cristalloïde, mais sans appuyer sur cette membrane. Par le rapprochement du pouce et du médius, le kystectome s'ouvre d'une quantité égale au diamètre de la pupille ; on peut même forcer l'ouverture du sphincter irien, en donnant aux tiges leur écartement maximum (6 millimètres). C'est alors que l'on met les griffes en contact avec la cristalloïde, par une pression légère mais

Digitized by Google

suffisante. On laisse la pince se refermer toute seule et saisir automatiquement un lambeau de capsule. Pour enlever ce lambeau, on fait subir à l'instrument un mouvement de torsion, de façon à le remettre à plat, pour le sortir de la chambre antérieure placé comme au moment de son introduction. On a ainsi extrait une parcelle de cristalloïde en agissant à la fois par *pincement* et par *torsion*. Au moment où le kystectome quitte la pupille, le lambeau est déjà enlevé; cette ablation ne se fait donc pas pendant que l'on retire l'instrument de l'œil; par suite, il n'y a pas *arrachement*, pratique qui peut avoir des inconvénients.

Dr Bourgeois.

DE LA VALEUR ANTISEPTIQUE
DES COULEURS D'ANILINE
ET DE LEUR EMPLOI EN OPHTALMOLOGIE

PAR

Paul NOGUÈS[1]

Interne des hôpitaux, aide d'anatomie à la Faculté de médecine.

Les substances antiseptiques n'agissent pas seulement sur les microbes et sur leurs sécrétions qu'elles ont mission de détruire ou de modifier; toutes, à des degrés variables, exercent sur les éléments anatomiques une action destructive indéniable. Cet inconvénient, à peu près négligeable aujourd'hui en chirurgie générale, est plus grave en ophtalmologie : la nature des milieux de l'œil, la délicatesse des tissus qui forment les parois du globe, constituent un ensemble de conditions spéciales qui rendent plus difficile le choix de la

1. Notre excellent ami M. Noguès vient de publier dans la *Médecine moderne* un Mémoire remarquable que nos lecteurs nous sauront gré d'avoir reproduit F. D.

Digitized by Google

substance. L'acide borique semble être le seul antiseptique qui ne provoque pas dans les enveloppes de l'œil un certain degré d'irritation ; le biiodure de mercure, bien que journellement employé au faible titre de 1 pour 20,000, a son mauvais côté ; cette constatation a été faite plusieurs fois par M. le professeur Panas, qui nous a inspiré ce travail, désireux de faire passer chez ses élèves l'esprit de recherche qui l'a toujours animé.

Quand notre maître préconisa le lavage intra-oculaire à la suite de l'extraction de la cataracte, il se servit de la solution biiodurée, mais la trame délicate de l'iris ne put s'accommoder de cette substance, réagit encore trop fortement, et force fut de lui substituer l'acide borique en solution à 4 p. 100.

L'agent qui joindrait à un pouvoir antiseptique maximum une puissance irritante minima reste donc à trouver. Depuis trois mois il n'est pas de publication française qui n'ait relaté les expériences du Dr Stilling sur la valeur germicide des couleurs d'aniline ; le professeur d'ophtalmologie de Strasbourg a mis en évidence leur pouvoir antiseptique par de nombreuses expériences. Il est arrivé à une double conclusion : d'abord les violets d'aniline ont sur le développement des germes septiques une action incontestable ; sur des morceaux de pain trempés dans une solution de méthyl violet, les germes du *mucor stolonifer* ne se développent pas, alors qu'ils pullulent sur des tranches trempées dans de l'eau pure. Les expériences sur les bactéries pathogènes sont plus probantes encore, et dans une culture de staphylocoques dorés le développement est immédiatement arrêté par l'addition de quelques gouttes de la même substance.

En second lieu, Stilling démontre que ces agents chimiques ne sont pas toxiques : il en fait absorber de grandes quantités par la voie digestive à des animaux qui ne paraissent nullement troublés dans leur santé générale ; les injections sous-cutanées restent aussi sans effet.

Fort de ces premiers résultats expérimentaux, Stilling applique cette méthode au traitement d'un bon nombre d'affections oculaires, et les résultats énoncés dépassent tout

Digitized by Google

ce qu'il était permis d'espérer. Il semble en effet résulter de ses observations cliniques que toutes les maladies de l'œil se trouveraient rapidement améliorées sinon guéries par cette thérapeutique, depuis l'eczéma des paupières, les diverses formes de conjonctivites, les iritis, jusqu'à la kératite parenchymateuse et l'ophtalmie sympathique. Ces résultats étaient trop beaux pour ne pas nous tenter, et dès la lecture de la communication du professeur Stilling nous avons entrepris quelques expériences de contrôle. L'occasion ne s'est pas fait longtemps attendre; deux femmes sont entrées dans le service de la clinique ophtalmologique de l'Hôtel-Dieu, qui étaient atteintes d'une conjonctivite blennorragique, avec sécrétions abondantes, œdème de la paupière supérieure et chémosis. Nous les avons traitées par une solution de violet de méthyl portant la marque commerciale 5B à 1 p. 1,000; cette thérapeutique a paru suivie d'un bon résultat au début, mais au huitième jour, sans recrudescence des phénomènes inflammatoires, des douleurs sont survenues avec irradiations dans la tempe, et tellement intenses que, sur les conseils de M. Panas, nous avons suspendu ces applications pour revenir au traitement classique par le nitrate d'argent.

Nous n'avons pas été sans doute les seuls à constater cet inconvénient, car tous les expérimentateurs n'ont point partagé l'enthousiasme de Stilling : le docteur Carl, de Francfort-sur-le-Mein, A. de Graefe, professeur d'ophtalmologie à Halle et son assistant Braunschweig n'ont pas eu à se louer de cette substance; ils ont, eux aussi, noté des phénomènes d'irritation; quant à l'action thérapeutique, ils ont trouvé qu'elle était à peu près nulle, malgré la multiplicité et la variété des cas auxquels ils l'ont appliquée.

II

Le titre de nos solutions était-il trop élevé, la matière colorante n'était-elle pas pure? Nous l'ignorons; mais en présence de ces phénomènes d'intolérance nous nous sommes procuré

Digitized by Google

des échantillons de marques différentes et nous les avons essayés sur des animaux en commençant par des doses faibles. Le grand inconvénient de ces antiseptiques colorants est la difficulté que l'on éprouve à les trouver à l'état de pureté; il importe avant tout qu'ils soient privés de phénol et d'arsenic. Les violets dont nous nous sommes servi sont les suivants : méthyl violet portant la marque commerciale 5B et fourni par la maison Cogit; méthyl violet 300BB extra, préparé à l'usine Poirrier de Saint-Denis par les soins de M. le Dr Chapuis, agrégé de chimie de la Faculté de médecine de Lyon; enfin un méthyl violet BB extra que la maison Max nous a donné comme très pur, et identique à celui qui était employé par Stilling. Ces substances sont solubles sans addition d'alcool, et nous avons fait nous-même les solutions en y apportant les plus grands soins. On obtient un liquide fortement coloré, doué d'une puissance tinctoriale énorme; la couleur a une affinité marquée pour l'épiderme, mais il est facile de s'en débarrasser en plongeant ses mains dans de l'eau de javelle concentrée, ou mieux dans une dilution au quart d'acide nitrique.

Les trois produits injectés dans la conjonctive d'un lapin ont amené une inflammation des plus violentes. Vingt-quatre heures après le premier badigeonnage est survenue une sécrétion muco-purulente abondante, léger chémosis, œdème sous-conjonctival marqué surtout au niveau de la troisième paupière. Les jours suivants, sous l'influence de nouvelles instillations, ces phénomènes ont augmenté d'intensité; le chémosis est devenu plus intense, la cornée a d'abord pris une teinte louche, puis l'opacification a gagné les couches profondes et la membrane est devenue entièrement opaque. Mais, chose remarquable, quel que soit le degré auquel nous ayons poussé l'inflammation, jamais nous n'avons vu survenir d'ulcération même superficielle.

Ces solutions étaient évidemment trop fortes, et nous les avons abandonnées pour les remplacer par des solutions faites dans les mêmes conditions au titre de 1 p. 5,000. Bien qu'injectées pendant trois jours consécutifs dans des yeux de

Digitized by Google

lapin, elles n'ont amené aucune modification notable : absence totale de sécrétion, pas la moindre rougeur de la conjonctive.

Les mêmes solutions, mais cette fois à 1 p. 4,000 sont encore restées sans effet; non content de ces résultats obtenus sur des lapins, nous avons tenté une contre-épreuve sur des cobayes : encore ici absence totale de réaction.

Nous avons alors voulu franchir une unité et nous avons expérimenté avec les solutions à 1 p. 2,000; nous ne devions pas être loin de la dose tolérable, car quelques différences sont survenues; tandis que sur les lapins et sur les cobayes les solutions à 1 p. 2,000 des violets BB extra et 300BB extra n'ont pas provoqué la plus légère inflammation, nous avons vu le méthyl 5B amener au quatrième jour une légère sécrétion purulente avec vascularisation de la conjonctive, mais sans œdème ni chémosis.

Ce même méthyl violet 5 B, cette fois en solution à 1 p. 3,000, n'a paru nullement irritant ni sur les yeux du cobaye, ni sur ceux du lapin.

Il est enfin une substance également dérivée de l'aniline, la pyoktanine (de πιον, pus et κτεινω, tuer) que Stilling a mise en usage dans son laboratoire et dans sa clinique. Mais ce produit étant plus sujet encore que les violets à des falsifications commerciales, le professeur de Strasbourg a fait fabriquer par une maison de Darmstadt des échantillons spéciaux destinés aux seuls usages chirurgicaux. Actuellement on met en vente deux sortes de pyoktanine, l'une bleue (*pyoktanium cœruleum*) et l'autre jaune (*pyoktanium aureum*), la première réservée à la chirurgie générale, la deuxième à l'ophtalmologie. C'est cette dernière que nous avons essayée : elle est désignée dans le commerce sous le nom de poudre vulnéraire de pyoktanine, 1 p. 1,000, bleue et jaune. Nous avons immédiatement préparé des solutions au millième, et les résultats de nos expériences sur les yeux de lapins et de cobayes sont faciles à résumer : ces solutions ont été parfaitement tolérées et n'ont jamais amené la plus légère irritation de la conjonctive. Jusqu'à plus ample informé

Digitized by Google

nous sommes donc autorisé à admettre que la pyoktanine est moins irritante que le méthyl violet, et cette supériorité, elle la doit sans doute à un plus grand degré de pureté.

Mais pouvons-nous conclure des yeux de l'animal à ceux de l'homme? Ne savons-nous pas que certaines substances, les alcaloïdes principalement, agissent sur les uns, tandis qu'ils sont sans effet sur les autres?

L'ouabaïne, par exemple, insensibilise complètement la cornée d'un lapin, tandis qu'elle n'anesthésie nullement l'œil humain. Le même fait s'applique aux violets : toutes les conjonctives, aussi bien de femmes que d'hommes, d'enfants que d'adultes, ont parfaitement supporté les solutions de 1 p. 2,000; beaucoup ont même toléré les solutions au millième. Chez le lapin au contraire nous avons eu plusieurs fois à noter une réaction. Il n'en est pas de même il est vrai pour la pyoktanine au millième : sur l'homme et sur les animaux, elle n'a pas provoqué la plus légère inflammation et n'a pas donné lieu à la moindre douleur.

III

Voici maintenant les résultats thérapeutiques auxquels nous sommes arrivé : toutes les observations qui suivent ont été prises dans le service de M. le professeur Panas et un bon nombre est dû à l'obligeance de notre excellent collègue Albert Terson. La première a trait à un jeune homme de 25 ans affecté d'une blennorragie récente et atteint depuis quatre jours d'une double conjonctivite intense, avec sécrétion abondante et chémosis surtout marqué à gauche. Le pus contient des gonocoques en abondance, et par surcroît un rhumatisme généralisé vient témoigner de la spécificité de l'affection. Deux applications quotidiennes de solution de violet Poirrier à 1 p. 1,000 sont faites à l'aide d'un gros pinceau que l'on laisse séjourner quelques instants dans les culs-de-sac. Une amélioration est manifeste le deuxième jour et la guérison complète le quatrième.

Digitized by Google

Une femme de 20 ans arrive avec une ophtalmie purulente des plus graves dont le début remonte à quinze jours : sécrétion très abondante avec gonocoques, œdème très marqué des deux paupières supérieures et, en outre, ulcération peu étendue mais très profonde de la cornée droite. Scarifications et lavages 3 fois par jour avec les solutions des violets Cogit et Poirrier; les symptômes s'amendent d'une manière assez notable, sauf l'œdème palpébral qui reste le même. Mais au dixième jour surviennent des douleurs et une photophobie tellement intenses, que nous supprimons cette médication et que nous la remplaçons par le nitrate d'argent. Survient alors une scarlatine qui nécessite le transport de la malade à l'hôpital Saint-Antoine, où le traitement est continué et d'où elle revient parfaitement guérie.

Enfant de six semaines, atteint d'une ophtalmie double dont le début, au dire de la mère, remonterait à dix jours après la naissance et qui a été immédiatement traitée par le nitrate d'argent : les conjonctives sécrètent une quantité considérable de pus plein de gonocoques; l'œil gauche est perdu, la cornée droite est ulcérée. Lavages avec la solution de violet Cogit à 1 pour 1,000. La sécrétion diminue très rapidement, mais au sixième jour la conjonctive palpébrale gardant un aspect fongeux, nous la touchons avec le nitrate d'argent qui assure la guérison de l'œil droit.

Une petite fille de 5 ans atteinte d'un écoulement vulvo-vaginal qui contient des gonocoques, est encore en traitement pour une ophtalmie purulente de l'œil gauche dans les sécrétions duquel on retrouve également des gonocoques. Le cas est sérieux et on retrouve chez cette fillette le cortège symptomatique des formes graves. Pendant trois jours nous lavons l'œil avec une solution de pyoktanine qui n'amène pas de changement bien notable. En revanche, au bout de quarante-huit heures, la solution violet Poirrier à 1/2000 a produit une amélioration manifeste.

On amène à la consultation un enfant de 22 jours dont les yeux ont commencé à couler il y a quatre jours : le début remonte donc à dix-huit jours après la naissance. Le pus ne

Digitized by Google

contient pas de gonocoques, mais en revanche il est rempli de fins bâtonnets. Lavages immédiats avec la solution de violet Cogit au millième : amélioration très rapide; mais le huitième jour nous constatons à la partie inférieure de la cornée droite une petite ulcération que M. Panas attribue à l'action irritante de la matière colorante. Nitrate d'argent : guérison.

Observation analogue d'un enfant de 6 mois atteint depuis quinze jours d'ophtalmie double avec sécrétion mucopurulente dans laquelle il n'y a pas de gonocoques. Lavages au méthyl violet Cogit pendant quatre jours; mais les conjonctives restant fongueuses, nous les touchons avec le nitrate d'argent. La guérison ne s'est pas démentie.

Une femme de 20 ans entre salle Saint-Agnès pour une conjonctivite qu'elle porte depuis quarante-huit heures et qui est plus marquée à droite qu'à gauche. Pas de gonocoques. Lavages avec le violet de Stilling au millième : l'œil gauche guérit très rapidement; du côté droit la sécrétion diminue, mais il survient une photophobie et des douleurs intenses dues à un large ulcère de la cornée. Ces accidents sont mis sur le compte de l'action irritante de l'aniline, qui est remplacée par la pilocarpine et la pommade à l'iodoforme. Guérison.

Un buandier de 33 ans porte depuis trois jours une violente conjonctivite avec sécrétion abondante; il existe même un léger dépoli de la cornée, surtout à droite. Applications abondantes au pinceau de la solution de violet Cogit au millième; très grande amélioration le soir même; le malade est complètement guéri en huit jours.

Un garçon d'office de 18 ans, manifestement scrofuleux et exposé à des causes irritantes nombreuses, a été pris, vers le milieu du mois de mars, de violente conjonctivite pustuleuse des deux yeux; grosses pustules bordant la cornée, chémosis intense, sécrétion assez abondante, photophobie énorme; pas d'iritis appréciable. Le malade a été soigné par la pommade à l'iodoforme, l'ésérine alternant avec l'atropine. Mais sous l'influence d'applications biquotidiennes de violet Cogit au millième, il s'est produit une grande amélioration des

Digitized by Google

phénomènes fonctionnels, et les taies ont presque complètement disparu.

Le diagnostic de la malade suivante reste encore à faire : femme de 32 ans avec traces anciennes de strume, atteinte depuis trois semaines d'une forme bizarre de conjonctivite à exsudats pseudo-membraneux, peut-être de nature tuberculeuse. Il existait au niveau de la partie supéro-interne du limbe scléro-cornéen droit une ulcération profonde qui est traitée par le méthyl violet Cogit à 1/2000 et qui marche rapidement vers la guérison.

Reste enfin une observation incomplète : un homme de 38 ans, non blennorragique, porte à l'œil gauche une conjonctivite assez intense dont le pus ne contient pas de gonocoques, mais il est rempli de bâtonnets. Nous l'avons traité par le violet de Cogit à 1/1000 : au troisième jour il y avait une légère amélioration; mais le malade ne s'est plus représenté à la consultation.

C'est surtout dans les kératites que la supériorité de l'antiseptique en question semble s'affirmer. Un jeune homme de 17 ans a tous les stigmates de la scrofule; depuis trois semaines il est atteint à gauche d'une kératite scrofuleuse diffuse, à droite d'un petit ulcère grisâtre de mauvais aspect; photophobie prononcée, pas d'iritis, conjonctivite assez intense, mais sans phlyctènes. Applications deux fois par jour de violet Cogit au millième, à l'aide d'un gros pinceau. Trois jours après, amélioration très notable; la bandelette ulcéreuse de l'œil droit est presque entièrement cicatrisée; le malade ouvre bien ses yeux et est complètement guéri au huitième jour.

Une jeune fille de 13 ans ayant d'énormes cicatrices d'adénites cervicales, est atteinte de photophobie et de larmoiement des deux yeux; à droite on trouve sur sa cornée une ulcération centrale assez superficielle; à gauche, une nouvelle ulcération plus étendue siégeant à la partie inférieure du limbe scléro-cornéen. Lavages biquotidiens avec les solutions de violet; au sixième jour nous les remplaçons par la pyoktanine, qui est bien tolérée. A cette heure la malade est presque entièrement guérie.

Digitized by Google

Un homme d'une cinquantaine d'années porte sur la cornée droite un gros ulcère central, large comme une lentille : il existe en même temps un peu d'hypopyon ; le tout date de huit jours et est survenu sans traumatisme. Une dacryocystite purulente intense résultant d'un coryza manifeste est, à n'en pas douter, la cause de ces accidents. L'œil gauche est perdu depuis deux ans et probablement par la même succession de phénomènes. Nous incisons immédiatement le sac lacrymal et nous commençons de larges applications de méthyl violet au millième. Le quatrième jour l'hypopyon disparaît, mais la purulence du sac reste la même et nous redoutons toujours une perforation de la cornée, bien que l'ulcère ne s'étende pas en surface. Cette perforation se produit dix jours après l'entrée du malade. Le traitement n'est donc pas ici sans effet, puisque l'hypopyon a disparu et que la perte de substance est restée stationnaire, mais les accidents terminaux sont dus à la persistance du catarrhe du sac.

Nous avons également appliqué ce traitement aux granulations, et si nous nous dispensons de donner tout au long ces observations, c'est qu'elles sont identiques. Nous avons constaté que les solutions au millième irritaient les yeux atteints de granulations; les solutions à 1 pour 2,000 sont mieux tolérées : par leur emploi on arrive à une légère diminution de l'inflammation et de la douleur, mais objectivement l'aspect de la paupière et des granulations ne change pas.

Restent enfin deux observations qui, pour être isolées, n'en sont pas moins intéressantes. Une femme de 42 ans est atteinte d'un phlegmon du sac lacrymal avec glonflement énorme de la joue faisant croire à un érésipèle. Débridement du sac; issue d'un bonne quantité de pus; injection dans le sac de solution violet Cogit au millième remplacé le quatrième jour par de la pyoktanine. La sécrétion purulente a été tarie avec une promptitude remarquable, et bien que le canal ne soit pas perméable, il ne reste plus aujourd'hui qu'une petite fistule.

Enfin un homme de 83 ans est opéré à l'œil droit d'une cataracte sénile. Le lendemain, contrairement à ce que nous

Digitized by Google

sommes habitués à voir, le malade accuse des douleurs assez vives. On défait son pansement et on trouve un très léger œdème de la paupière supérieure avec rougeur de la conjonctive; la chambre antérieure s'était reformée, mais n'avait pas la transparence habituelle et en somme il y avait tout lieu de redouter l'apparition d'une iritis plastique. Une seule application de quelques gouttes de méthyl violet Cogit au millième sur la conjonctive a suffi pour arrêter ces accidents, la cicatrisation a évolué normalement, et le malade est sorti avec un résultat optique parfait.

Nous nous arrêterions bien volontiers aux conclusions suivantes :

Les solutions des divers méthyls violets dont nous nous sommes servi sont toujours tolérées au titre de 1 pour 2,000, très souvent au titre de 1 pour 1,000; la pyoktanine en solution au millième ne provoque ni douleur ni inflammation.

Ces substances, d'un emploi facile et exemptes de danger, paraissent remplir les conditions d'un bon antiseptique dans toutes les suppurations de la conjonctive et dans toutes les affections inflammatoires de la cornée; elles paraissent moins actives dans le traitement des granulations.

Nous n'avons pu les expérimenter dans les kératites parenchymateuses, les iritis, les choroïdites, l'ophtalmie sympathique ni par suite confirmer les résultats surprenants publiés jusqu'à ce jour.

P. Noguès.

CONGRÈS DE BERLIN

SECTION D'OPHTALMOLOGIE

M. Knapp (de New-York). **Du traitement de la capsule avant et après l'opération de la cataracte.** — L'opération de la cataracte, telle qu'elle est pratiquée ordinairement par une incision de la capsule, soit au couteau, soit à l'aide d'un kystitome, mais pratiquée dans le champ pupillaire, donne lieu à plusieurs inconvé

Digitized by Google

nients, qui sont les suivants : à la suite de cette incision et de la sortie du noyau cristallinien, les bords de la plaie cristalloïdienne, rétractés ou non par l'élasticité, deviennent le siège d'une formation cicatricielle par le processus ordinaire à la cicatrisation des solutions de continuité. Il en résulte que l'opéré de la cataracte possède, dans le champ de sa pupille, des tractus cicatriciels, des ourlets cicatriciels des bords de la plaie cristalloïdienne, qui encadrent le passage des rayons lumineux. C'est cette disposition qui est fâcheuse et à un double point de vue, aussi bien quand l'opération primitive reste définitive que quand il est devenu nécessaire de pratiquer une capsulotomie secondaire.

Dans le premier cas, en effet, ces ourlets cicatriciels, par leur nature et leur épaisseur, sont des obstacles sérieux à la bonne acuité visuelle, et, dans la seconde circonstance surtout, ils sont funestes, parce que les adhérences qu'ils ont contractées avec l'iris empêchent leur facile arrachement et que leur densité constitue un obstacle souvent insurmontable à la discision. En pareil cas, on est obligé d'en venir à l'irido-capsulotomie ou à la section transversale de la membranule.

C'est pour prévenir ces inconvénients que je pense qu'il est préférable d'inciser la capsule en un lieu qui soit situé en dehors du champ pupillaire et sous l'iris. Je conduis un petit couteau, construit en forme de serpette droite, sous le rebord supérieur de l'iris, et j'incise la cristalloïde en dehors du champ de la pupille. Le noyau cristallinien sort aussi aisément par cette incision que par une incision centrale, et, l'opération une fois terminée, j'ai, dans le champ de la pupille, une cristalloïde saine et physiologique qui n'est nullement déformée par des cicatrices.

Seulement alors une opération secondaire, une discision, est nécessaire, qui ouvrira à travers cette capsule, intacte encore, la voie définitive à la lumière. Mais combien différente cette discision de la capsulotomie secondaire ordinaire! Ici, la discision porte sur une cristalloïde physiologique qui se laisse facilement déchirer, qui s'écarte sous la poussée du corps vitré et qui fournit des pupilles absolument noires. La statistique de mes opérés de cataracte par ce procédé à double intervention m'a donné des acuités visuelles supérieures à toutes celles fournies jusqu'ici par les autres statistiques.

M. Dufour (de Lausanne). — Il faut tenir compte, dans ces interventions, du désir du malade, et il n'est pas bien sûr qu'il ne préfère pas l'opération ancienne, qui, du premier coup, lui donne une acuité, sinon parfaite, du moins suffisante, à la double opération, même si celle-ci doit lui assurer une acuité supérieure qui, en fait, ne lui rend guère plus de services.

Digitized by Google

M. Gayet (de Lyon). — Dans cette question des suites de la cataracte, il y a encore une inconnue et très grande, qui est la façon dont l'œil réagit après l'opération. C'est là la question de la nutrition de l'œil tout entière et qui n'est pas encore tranchée. Je crois, pour ma part, que l'on a beau disciser la capsule de plusieurs manières, voire enlever le cristallin dans cette capsule, et qu'il ne s'en fait pas moins dans le champ de l'opération des dépôts (disons le mot ancien qui est le vrai) des dépôts de nature indéterminée, se formant sous des influences encore mal connues et qui viennent donner aux suites d'une opération une défavorable tournure sans qu'on en sache exactement la raison. Il y aura toujours des cataractes secondaires et il faut attendre longtemps avant d'y toucher.

M. Darier (de Paris). — Au nom de mon maître Abadie, j'ai à dire que dans les suites de cataracte, lorsque la pupille est obstruée par des débris capsulaires, la discision est moins favorable que le simple enlèvement à la pince.

M. Vignes (de Paris). — Pour sectionner ces cataractes secondaires, lorsque l'opération de la capsulotomie est devenue nécessaire, nous ne possédons guère que la pince de Wecker dont la manœuvre n'est pas facile dans tous les cas et dont l'inconvénient principal réside dans la mobilité des deux branches dont l'une peut aller intéresser le corps vitré.

Pour éviter cet inconvénient, je me sers d'une pince que j'ai fait construire à cet effet et dont l'une des branches reste fixe tandis que l'autre est mobile.

M. Chisolm (de Baltimore). **Pansement de la cataracte au taffetas adhésif; pansement d'un seul œil et maintien dans la lumière ordinaire.** — Si l'on veut bien considérer que les pansements ordinaires, les mieux faits, sont cependant capables, dans une mesure plus ou moins grande, soit au moment de leur application, soit plus tard par le fait de mouvements involontaires du malade, de presser sur l'œil opéré d'une manière générale et, par conséquent, de tendre à faire s'ouvrir cet œil opéré, on reconnaîtra que l'application de tels pansements va justement à l'encontre du but proposé, qui est le maintien exact des bords de la plaie en contact. J'estime que le meilleur moyen de contention du globe oculaire est l'occlusion des paupières. Sous les paupières fermées, l'œil peut se mouvoir et rouler sur lui-même, mais il ne peut entrebâiller les lèvres de la plaie, n'étant soumis à aucune pression. En somme, le but du pansement de la cataracte est de réaliser purement et simplement cette occlusion des paupières. J'y suis arrivé de la manière suivante : en agglutinant les paupières au moyen

Digitized by Google

d'une bande de taffetas adhésif. Cette bande est assez large pour couvrir tout le bord palpébral, en laissant libre le canthus interne pour l'écoulement des larmes; elle est assez longue pour recouvrir la peau de la paupière jusqu'aux rebords orbitaires supérieur et inférieur.

Chez mes malades opérés de la cataracte, je ne panse de la sorte qu'un seul œil et je ne les enferme jamais dans une chambre noire; je les laisse à la lumière du jour, mais non cependant sous le soleil.

M. VALUDE (de Paris). **Le strabisme névropathique.** — L'existence du strabisme comme tare de dégénération est aujourd'hui bien établie, et ce signe peut être classé parmi l'un des plus sûrs stigmates de l'hérédité névropathique. Ce strabisme, qui peut être considéré comme une tare dégénératrice, est fixe, congénital, comme l'est chez les mêmes sujets dégénérés le pied-bot ou telle autre malformation physique.

Mais ce n'est point de ce genre de strabisme qu'il s'agit ici. Il est, croyons-nous, un autre strabisme, d'origine névropathique, héréditaire souvent, qui se produit dans les premières années de la vie, dans les mêmes circonstances, et avec les mêmes caractères que le strabisme amétropique simple de Donders.

Borel, dans un travail très documenté et approfondi, a étudié les rapports du strabisme avec l'hystérie, et on pourrait penser que tous les cas de strabisme survenus chez des nerveux et même chez de véritables hystériques devraient rentrer avec plus ou moins de facilité dans les cadres établis par cet auteur. Nous ne le pensons pas. Borel a établi dans son étude, en effet, le strabisme hystérique spastique, c'est-à-dire un ensemble des spasmes oculaires qui accompagnent les autres signes de la névrose, comme dans une maladie quelconque un symptôme en suit un autre. Le strabisme est ici un symptôme convulsif de l'hystérie, au même titre que la toux hystérique ou que les convulsions des membres. Nous pensons que la névropathie, pour employer une expression générale, peut donner lieu à d'autres phénomènes.

En effet, le strabisme spastique hystérique étudié par Borel est un phénomène passager, transitoire, bien que sa durée soit plus ou moins longue; en tout cas, le strabisme ne se prolonge pas plus que les autres accidents nerveux symptomatiques de l'attaque hystérique. Le strabisme que nous envisageons ici, au contraire, par sa durée de toute la vie souvent, par ses allures, se rapproche davantage du strabisme amétropique simple pour s'éloigner de la forme précédente.

Ce strabisme névropathique relèverait à la fois de l'amétropie

Digitized by Google

(cause prédisposante) et de la névropathie qui, la plupart du temps, interviendrait comme cause occasionnelle et déterminante.

En résumé :

Le strabisme vrai, dit concomitant, n'est pas dû à la seule amétropie, et la règle posée par Donders ne saurait s'appliquer à tous les cas, peut-être même pas au plus grand nombre ; la névropathie constitue un facteur important, quelquefois prépondérant, dans la production de la déviation.

Il est bien des strabismes amétropiques simples où l'amétropie est seule en cause. Il est aussi des strabismes névropathiques purs, où les malades sont amétropes et chez lesquels la névropathie est l'unique origine de la déviation oculaire. Mais il est encore une classe de strabiques, et la plus nombreuse, dans laquelle l'influence de l'amétropie et celle de la névropathie se combinent.

Chacun de ces états particuliers doit être reconnu, car ils comportent un traitement spécial pour chacun d'eux.

Le strabisme amétropique pur est, on le sait, justiciable de l'opération et de la correction optique ; la correction optique seule peut aussi le faire disparaître s'il est alternant et surtout intermittent.

Mais quand à l'amétropie se joint la névropathie comme cause du strabisme, il faut ajouter au traitement opératoire ou optique, souvent aux deux réunis, une médication générale appropriée.

Dans certains cas de strabisme névropathique pur, le traitement spécial de la névropathie pourra suffire.

Lors de récidives survenues quelque temps après une correction opératoire et optique heureusement obtenue d'abord, nous avons toujours relevé l'influence d'un état général nerveux. Il importe donc ne pas méconnaître l'existence de la névropathie, qui peut changer d'une telle façon le pronostic de l'opération. Il est connu en effet que, chez l'adulte surtout, l'action des états nerveux, névropathiques, même les plus simples, est difficile à combattre efficacement.

La névropathie, telle que nous l'entendons ici, n'est pas nécessairement cet état avancé de dégénération nerveuse qu'offrent les épileptiques, les hystériques, les dégénérés nerveux proprement dits. Le nervosisme souvent banal des parents, lequel se transmet aux enfants et peut se manifester chez eux sous forme de convulsions passagères, d'accidents nerveux minimes et même souvent oubliés, tellement peu importants ils ont semblé, est parfaitement capable d'engendrer cet état névropathique susceptible de conduire au strabisme.

La névropathie ainsi constituée, ou même exagérée ainsi qu'on le voit chez les hystériques vrais, provoque d'autant plus facilement la formation du strabisme qu'il existe en même temps de l'amétropie.

Digitized by Google

Dans ces cas, qui sont les plus fréquents, l'amétropie est la cause *prédisposante* et la névropathie la cause *occasionnelle* du strabisme.

M. Rœhlman (de Dorpat), *rapporteur*. **Sur le trachome.** — La question principale qu'il importe d'envisager ici, et à propos de laquelle la discussion reste toujours pendante, c'est la question de la dualité de deux conjonctivites à forme granuleuse : de la conjonctivite dite folliculaire et du trachome proprement dit. Malgré les points sur lesquels ces deux maladies semblent se confondre, je suis arrivé à la conviction, qu'il s'agit là de deux entités morbides distinctes, et cette conviction je l'ai puisée dans l'étude anatomo-pathologique du substratum conjonctival. Dans le trachome, en effet, on trouve une formation néoplasique spéciale, toujours la même, tandis que les altérations de la conjonctivite folliculaire revêtent les caractères ordinaires de l'inflammation. En restant sur le terrain de l'anatomie pathologique, les deux affections ne peuvent être confondues ; il faut reconnaître que la clinique donne souvent lieu à des combinaisons nosologiques qui prêtent davantage à la confusion ; toutefois, d'une manière générale, la distinction est possible, tant au point de vue de l'étiologie que de la marche de l'affection.

Il est d'abord un point essentiel, c'est que le virus trachomateux est directement transmissible et que la contagion de cette maladie se trouve absolument soustraite aux influences atmosphériques. Ce caractère suffit à donner au trachome la physionomie particulière d'une maladie directement inoculable.

M. Schmidt-Rimpler (de Gœttingue), *corapporteur*. — Je suis très convaincu de ce fait que le trachome (la conjonctivite granuleuse) diffère en son développement et en sa marche de la conjonctivite folliculaire simple ; la séparation de ces deux affections est nécessaire à la chirurgie.

Bien que ces deux affections soient semblables au point de vue histologique dans une certaine phase de leur évolution, le trachome offre encore à ce point de vue des différences anatomiques très importantes avec la conjonctivite folliculaire.

Il en est de même pour l'étiologie. En effet, le trachome est de nature infectieuse, bien que le « virus n'en soit pas encore découvert ». Le *diplococcus trachomatosus* de Michel ne peut pas être regardé comme le bacille spécifique du trachome.

Pour l'inoculation du trachome, il se fait un transport direct de la sécrétion granuleuse, mais il doit exister une certaine prédisposition. Cette prédisposition est fournie probablement par une qualité particulière de la muqueuse qui reçoit l'inoculation ; cependant

Digitized by Google

il est très peu de muqueuses qui résistent. Il est probable que les conditions climatériques ont une influence sur la prédisposition et la propagation de cette maladie.

Quelquefois la syphilis, la tuberculose, le lupus, ont donné quelques phénomènes analogues au trachome; il n'est pas permis pour cela de faire du trachome une maladie mixte ou une affection à étiologie variée; c'est une entité morbide très définie et bien caractérisée.

En terminant, je voudrais appeler l'attention des pouvoirs publics des divers Etats sur cette question de l'ophtalmie granuleuse, qui constitue un danger des plus sérieux pour la vue de la partie active de la population.

M. Liebrecht (de Gand). — Depuis un quart de siècle, je me suis adonné en Belgique, dans un pays de granuleux, au traitement du trachome, et j'ai reconnu que presque tous les moyens pouvaient réussir si l'on savait choisir les cas qui leur sont favorables.

L'acétate de plomb, quand il est bien appliqué, en badigeonnages suivis d'un lavage pour enlever l'excès du sel, ou encore le tanin, suivant la méthode de Hairion, donnent de bons résultats dans les cas récents; mais les plus grands succès, je les ai obtenus avec le nitrate d'argent ou le chlorure de zinc, tous deux à la dose de 1 p. 100.

Ces deux médicaments demandent à être maniés avec soin, et j'ai l'habitude de pratiquer des attouchements avec ces solutions trois ou quatre fois par jour, sans faire suivre cette manœuvre de neutralisation. J'ai, de cette manière, obtenu plus de succès.

M. Maiweg. — Je suis partisan également de la différenciation des deux variétés de granulations; dans le trachome, il s'agit d'une transmission infectieuse, tandis que la conjonctivite folliculaire naît spontanément.

M. Goldzieher (de Budapesth). — J'ai vu et observé une espèce particulière de trachome qui forme uue véritable glande lymphatique et dans lequel l'examen histologique révéla l'existence de cellules géantes. Les deux cas de ce genre, que j'ai observés et étudiés très soigneusement, se sont montrés exempts de bacilles tubuleux. Je propose néanmoins de caractériser d'un nom spécial cette variété de trachome, qu'on pourrait nommer simili-tuberculeux.

M. Sulzer (de Wintherthur). — Je ne puis laisser passer sans protester l'assertion de M. Rœlhmann, que la contagion du trachome est soustraite aux influences atmosphériques. Si le fait est vrai pour les pays tempérés, il ne l'est pas pour les régions tropicales, où le trachome sévit avec le plus d'intensité. J'ai vu, dans ces pays, des épidémies de trachomes coïncider avec certains vents,

Digitized by Google

avec des vents soulevant des nuages de poussière. Pour ne citer qu'un exemple, il est, à Java, où j'ai exercé, une époque de l'année où les habitants travaillent dans les rizières et, à ce moment, le trachome reste stationnaire; vienne la saison sèche, où les habitants de ce pays abandonnent le travail pour aller sur les chemins au milieu du vent et de la poussière, et l'on voit, de la manière la plus nette, le trachome se propager avec une notable intensité.

M. Wicherkiewicz (de Posen). — Je ne suis pas très convaincu de la différence qu'on tend à établir entre la conjonctivite folliculaire et le trachome. Cette différence est peut-être facile à saisir dans les pays où le trachome est rare, mais dans ceux où il revêt, comme chez nous, des formes souvent graves, il n'est pas facile de l'établir.

M. Swon-Burnett (de Washington). **Influence de la race sur l'étiologie du trachome.** — Sur près de six mille nègres qui sont venus me consulter aux Etats-Unis pour des affections oculaires, j'ai rencontré un seul cas de véritable trachome. J'ai déjà noté cette véritable immunité de la race nègre pour le trachome dès 1876. Dans les autres races, je considère que l'envahissement du trachome tient, en grande partie, à l'état général de l'individu.

M. Chibret (de Clermont-Ferrand). **Distribution géographique du trachome.** — Pour connaître les conditions géographiques du développement du trachome, et principalement pour suivre celui-ci chez les individus de race celte dont les groupements sont disséminés en beaucoup de points divers de l'Europe, j'ai fait appel aux médecins de tous les pays : de France, de Belgique, de Bavière, de Wurtemberg, de l'Asie Mineure, de la Savoie, du Piémont, des Balkans, de toutes les régions montagneuses, en un mot, où se trouvent réunis des représentants de la race celte, me sont venus des renseignements concordants. Moi-même, j'ai étudié la question très à fond sur les populations du plateau central de la France, en Auvergne.

J'ai reconnu que le trachome était fort rare chez les habitants de race celte, et que, quand il existait, il s'éteignait sur place. Dans des familles de paysans auvergnats, qui vivent dans une malpropreté native et couchent en des étables au milieu d'une atmosphère ammoniacale bien faite, cependant, pour favoriser l'éclosion du trachome, cette maladie est rare.

En Belgique, le trachome forme le 8 ou 10 p. 100 des maladies oculaires dans les régions basses; sur les plateaux des Ardennes, il est presque inconnu.

Digitized by Google

Il en est de même dans la partie celtique de la Bavière, où le trachome autochtone n'existe pour ainsi dire pas.

La conclusion que je veux tirer de cette étude est celle-ci, que le virus trachomateux trouve dans le Celte un mauvais terrain de développement et qu'après s'être implanté sur un Celte il devient impuissant à se propager.

Enfin, je serais heureux que cette étude fût le point de départ de la fondation d'une Société de géographie ophtalmologique internationale destinée à l'étude de la répartition géographique des différentes maladies des yeux, comme le glaucome, par exemple, qui, avec le trachome, est probablement soumis à l'influence des races.

M. Sattler (de Prague). — L'étude de l'influence des races est très intéressante, et je suis frappé de l'immunité des nègres pour cette maladie du trachome. Toutefois, pour les populations européennes, je crois que le climat et l'habitude ont une influence qui me paraît mieux établie que celle de la race. C'est ce qui résulte de recherches très approfondies auxquelles je me suis livré sur les populations des régions élevées et basses de la Bohême.

M. Hermann Cohn (de Breslau). — J'ai examiné cinq mille élèves de pensionnats au point de vue des affections oculaires, et j'ai trouvé que, sur ce nombre, il en existait 13 à 14 pour 100 atteints d'affections conjonctivales.

Sur ces 13 ou 14 p. 100, il en existait 6 p. 100 avec la conjonctivite simple, 5 p. 100 avec la conjonctivite folliculaire et 1 ou 2 p. 100 seulement avec le trachome. Or, chez ces jeunes sujets je pus observer une épidémie de trachome qui fit monter le pourcentage de cette maladie à 70 et 80 p. 100, et je me rendis compte que la propagation de l'affection tenait à la manière dont se faisait la toilette.

M. Knapp. — Je ne veux dire qu'un mot dans cette discussion, c'est que le trachome se voit exceptionnellement à New-York, ce qui confirme la thèse de Chibret.

M. Hirschberg (de Berlin) propose de donner suite à l'idée de Chibret et d'élire un comité international composé de membres pris dans différents pays, et qui aura pour mission de dresser un questionnaire, de colliger les réponses et d'en rendre compte au prochain Congrès international.

(La proposition est adoptée et la nomination de ce comité est renvoyée à une prochaine réunion.)

De la valeur antiseptique des couleurs d'aniline. — M. Valude, en son nom et en celui de son collaborateur M. Vignal, lit un travail sur la valeur antiseptique des couleurs d'aniline, travail re-

Digitized by Google

posant sur des expériences de laboratoire et sur des faits cliniques.

Les expériences de laboratoire ont démontré que, contrairement à ce qui a été publié par Stilling et plus récemment par Jänicke, les couleurs d'aniline sont de très faibles antiseptiques et très inférieures en ce sens au sublimé. Il faut en moyenne une heure à la pyoktanine à 1/100 pour produire l'effet fourni par le sublimé à 1/4000 en cinq ou dix minutes dans les mêmes conditions.

Les observations cliniques, recueillies pour la plupart dans le service du docteur Tarnier, ont montré que l'effet des pyoktanines était très infidèle. Ces substances paraissent réussir surtout dans les altérations cornéennes.

Il faut en conclure que la pyoktanine agit plus par sa puissance de diffusion que par son pouvoir antiseptique. Aussi, si l'emploi de cette substance est conservé, devra-t-il être réservé aux cas où la diffusibilité du topique peut être utile, comme dans les ulcères cornéens ou la panophtalmie. Alors il sera nécessaire d'appliquer la pyoktanine *in situ* et sous une forme condensée.

M. F. Boé (de Paris). **De la conduite à tenir en présence d'une panophtalmie à marche aiguë.** — Faut-il énucléer un œil en plein phlegmon? Cette question a été débattue dans ces derniers temps à l'Académie de médecine de New-York, à la Société ophtalmologique du Royaume-Uni et, enfin, à la réunion de la Société française d'ophtalmologie de 1888. Les hommes considérables qui préconisaient l'énucléation ne purent rallier à leurs idées les gardiens fidèles de la doctrine de de Graefe. La clinique seule ne peut résoudre le grave problème de pratique journalière qu'elle soulève. Il doit y avoir plusieurs variétés de panophtalmie plus ou moins dangereuses. Il appartient surtout à la bactériologie et à la pathologie expérimentale de nous les faire connaître.

J'ai pu établir, avec toutes les pièces nécessaires à l'appui, l'existence d'une panophtalmie à streptocoques, panophtalmie essentiellement infectieuse. La panophtalmie provoquée par l'injection, dans l'œil d'un lapin, du sang de cadavre plus ou moins frais, dans l'immense majorité des cas n'a pas été suivie de mort quand je venais d'énucléer l'œil. Cette variété est particulièrement intéressante à connaître, puisque c'est celle que nous pouvons provoquer par des instruments d'amphitéâtre ou simplement par des instruments qui n'ont pas été parfaitement nettoyés. Les panophtalmies provoquées par des injections de pus riche en staphylocoques, comme le pus de la tourniole, celui du furoncle, etc., n'ont pas été infectantes non plus; mais il ne faut pas oublier que, chez l'homme, le staphylocoque trouve un terrain plus propice à son développement et à sa pénétration dans l'économie que chez certains

Digitized by Google

animaux. Dans les autopsies de sujets morts à la suite d'une panophtalmie infectieuse, il faudra rechercher, avant tout, le streptocoque, puis le staphylocoque et le pneumocoque.

Lorsque nous nous trouvons en présence d'une panophtalmie à marche aiguë, nous ne savons pas si elle est infectieuse; il est irrationnel de penser qu'on va prévenir l'infection par une énucléation hâtive; cette infection peut se faire spontanément; elle se fait peut-être déjà au moment où on se dispose à opérer; gardons-nous donc d'ouvrir des voies de pénétration aux agents infectieux que retiennent peut-être des thromboses veineuses, ou encore, ainsi que l'a dit Leber, l'œdème du voisinage. Si l'infection spontanée n'a pas lieu — et les statistiques démontrent qu'elle est fort rare; — si les douleurs deviennent intolérables, il faut suivre la conduite du médecin qui se trouve en présence d'une pleurésie purulente à streptocoques. Il faut débrider largement et faire de très fréquents lavages.

M. Valude. — L'intervention dans le cas de panophtalmie doit se subordonner à plusieurs circonstances qui commencent à être bien connues depuis certains travaux récents; ces travaux ont montré que la méningite pouvait suivre directement ou même précéder la panophtalmie, contrairement à l'opinion de de Graefe, qui, en pareil cas, croyait l'intervention opératoire justiciable des accidents.

En somme, d'après nos propres observations, dont quelques-unes ont été publiées dans la thèse de Desbrières, cette année, et d'après les documents relevés dans la littérature, nous considérons que l'intervention dans la panophtalmie pourrait être réglée logiquement ainsi qu'il suit :

1° Si la panophtalmie est entièrement primitive, l'œil en proie à la suppuration doit être traité comme foyer infectieux local et, comme tel, énucléé. C'est le moyen de s'opposer à l'infection générale, qu'il est irrationnel, en pareil cas, d'attribuer à l'intervention opératoire. Il ne manque pas d'observations de panophtalmies non traitées chirurgicalement et terminées par la méningite, pour renverser cette hypothèse contraire aux données actuelles de la chirurgie;

2° Si la panophtalmie, d'abord primitive, s'accompagne déjà d'une infection générale : méningite ou suppuration éloignée, pleurésie, arthrite, etc. ; ou encore si la panophtalmie est secondaire à une infection générale, métastatique, l'intervention radicale n'a plus sa raison d'être, vu qu'il n'y a plus de foyer infectieux à extirper.

On se bornera alors aux opérations palliatives jugées convenables et à un traitement général.

Digitized by Google

M. Pflüger (de Berne). — Je ne reprendrai qu'un point dans la thèse soutenue par M. Boé, c'est sur le mode d'intervention dans la panophtalmie.

Au débridement pur et simple qu'il préconise, je préfère, pour ma part, l'éviscération, comme étant moins douloureuse dans ses suites.

M. E. Gatlemaerts (de Bruxelles). **Détermination des corps étrangers magnétiques à l'intérieur du globe oculaire.** — Il est souvent difficile de formuler un diagnostic certain sur la présence d'un corps étranger métallique dans l'œil.

L'instrument de Léon Gérard permet de lever tous les doutes, lorsque le corps est magnétique. La construction de l'appareil est basée sur le fait de la déviation de l'aiguille aimantée produite par les corps magnétiques séjournant dans l'œil, fait mis en lumière par Pooley en 1880.

L'aiguille aimantée est remplacée par un système astatique très léger, suspendu à un long fil de coton et muni d'un miroir réfléchissant la flamme d'une lampe sur une échelle placée à une grande distance. Les moindres déviations de l'aiguille sont marquées par de grandes oscillations de la mouche lumineuse.

On fait approcher l'œil blessé de l'appareil, s'il y a un corps magnétique, des mouvements se produisent dans le miroir. On doit aussi répéter l'expérience après avoir soumis l'œil blessé à un courant magnétique.

On décèle, au moyen de cet appareil, des particules de fer, d'acier dont le poids est d'environ un milligramme.

M. Brailey (de Londres), *rapporteur*. **Sur l'ophtalmie sympathique.** — Au point de vue de la clinique, l'ophtalmie sympathique est une inflammation, et son siège est essentiellement le tractus uvéal. Cette inflammation a été reconnue histologiquement dans les yeux atrophiques d'ancienne date, et elle peut survenir également après l'opération de la cataracte la mieux réussie. On l'a vue survenir en pareil cas même un an après l'opération.

L'origine de l'ophtalmie sympathique est ordinairement une perforation. Toutefois, les ruptures sous-conjonctivales de la sclérotique, les destructions en surface de la cornée par de la chaux ou des acides, les sarcomes du tractus uvéal même, ont pu produire la maladie sympathique par l'intermédiaire de la cyclite dont ils étaient l'origine.

L'œil sympathisé présente des phénomènes d'iritis qui revêtent ordinairement la forme d'uvéite plastique; très rarement l'iritis est séreuse, moins exceptionnellement suppurative.

Digitized by Google

Anatomiquement, l'iritis plastique est caractérisée par la formation d'exsudats inflammatoires à la partie postérieure de l'iris et dans le champ pupillaire, par des adhérences du revêtement épithélial irien, quelque peu altéré ou proliféré, avec la cristalloïde.

Une semblable prolifération cellulaire s'observe au corps ciliaire, ainsi que dans le substratum musculaire de cette région. On peut retrouver les mêmes altérations dans les parties profondes de la choroïde, mais la chorio-capillaire et la couche pigmentaire rétinienne restent normales.

Il existe donc une suite ininterrompue d'altérations similaires dans l'iris, le corps ciliaire et la choroïde. Les espaces interstitiels et les gaines du nerf optique présentent aussi une prolifération cellulaire qui semble émanée de la lésion irido-choroïdienne et qui peut venir, soit par les vaisseaux anastomosés avec eux de la choroïde, soit par la gaine piale.

On sait que le premier symptôme clinique du passage de l'inflammation d'un œil à l'autre est, dans 10 p. 100 des cas, la manifestation d'une papillite avec troubles du corps vitré. Postérieurement, on voit se développer des synéchies postérieures et les signes d'une kératite ponctuée.

L'iritis de l'œil sympathisé est à peu près invariablement de la forme séreuse, comme l'indique la décoloration de l'iris, la présence d'une kératite ponctuée et la tendance à l'hypertonie. Plus tard, il y a passage à la forme plastique; passagèrement, il peut survenir un hypopyon.

Histologiquement, l'œil sympathisé présente les lésions de la kératite ponctuée : envahissement par les cellules embryonnaires du tissu sous-conjonctival, de la région ciliaire et du système vasculaire de l'angle iridien, canal de Schlemm, etc.

Ainsi, l'œil sympathisé se trouve plus complètement envahi par l'inflammation que l'œil premièrement atteint, quoique les exsudats inflammatoires occupent à la fois les espaces interstitiels du nerf optique et les vaisseaux centraux de ce nerf, ainsi que ceux de la rétine et le vitréum, sans parler des vaisseaux choroïdiens.

La distribution de l'ophtalmie sympathique à l'œil sympathisé se fait de la sorte par deux voies différentes vers le second œil : d'une part, vers le tissu épiscléral, l'iris, le corps ciliaire à la choroïde; d'autre part, du côté du nerf optique, vers la papille, le nerf optique, les vaisseaux rétiniens et la partie postérieure de la choroïde.

Pour ce qui concerne le traitement, l'énucléation préventive doit être pratiquée de bonne heure; toutefois, j'ai présent à la mémoire un fait d'ophtalmie sympathique qui se manifesta cinq jours après l'énucléation; une autre fois, l'ophtalmie sympathique

Digitized by Google

commença à paraître sept semaines après une énucléation exécutée pour une blessure. Enfin, dans un troisième cas, l'énucléation fut faite quarante-huit heures après la blessure, et l'ophtalmie sympathique survint quatre semaines après. Mais, dans tous ces cas, l'œil était rompu et les tissus orbitaires sérieusement atteints.

L'éviscération hâtive peut prévenir l'ophtalmie sympathique, à la condition qu'elle soit complètement faite et que la choroïde se trouve saine avant d'être enlevée; je connais, du reste, deux cas dans lesquels cette opération a été impuissante à prévenir l'ophtalmie sympathique.

Je considère comme dangereuse l'introduction, dans la cavité scléroticale, après l'éviscération, d'une boule de verre ou de métal.

On a annoncé que la résection, ou même simplement la section du nerf optique, pouvait donner un résultat rapidement favorable; le fait n'a été justifié que dans peu de cas.

Il ne faut jamais exécuter l'énucléation de l'œil sympathisé, car celui-ci n'est jamais perdu sans quelque espoir; l'iridectomie peut quelquefois rendre ici de bons services quand l'œil présente des phénomènes glaucomateux.

M. Deutschmann (de Hambourg), *corapporteur*. — On appelle ophtalmie sympathique tous les changements qui, dans un œil, suivent une affection de l'autre œil.

Dans l'ophtalmie sympathique, il faut distinguer l'*inflammation sympathique* d'avec l'*excitation sympathique*.

L'inflammation sympathique est une transmission infectieuse, et l'excitation sympathique appartient aux névroses réflexes. Les symptômes de cette dernière forme de la maladie sont constitués par des excitations réflexes qui suivent les nerfs ciliaires. Quand cette excitation est tombée, l'œil peut être considéré comme sauvé.

(L'orateur analyse plusieurs séries d'expériences mentionnées dans son livre sur l'*Ophtalmia migratoria*, dont il a été publié une analyse détaillée dans la *Semaine médicale*, 1889, p. 15.)

M. Darier. — L'énucléation, qui, jusqu'ici, était regardée comme le seul traitement applicable à l'ophtalmie sympathique, doit devenir de plus en plus rare et ne sera bientôt réservée que pour les cas tout à fait exceptionnels. D'après M. Abadie, dans tous les cas où l'on suppose qu'une plaie pénétrante de l'œil a été infectée, il ne faut pas hésiter à endormir le malade et à cautériser profondément la plaie avec le galvano-cautère, pour détruire, autant que possible, le foyer pathogène d'où se propagent les germes infectieux d'un œil à l'autre, par l'intermédiaire des nerfs optiques.

Ces cautérisations peuvent être, suivant les besoins, répétées à deux ou trois reprises. Mais l'infection peut s'être déjà étendue

Digitized by Google

trop loin pour être accessible au galvano-cautère; c'est alors qu'il faut avoir recours aux injections intra-oculaires de liquides antiseptiques. M. Abadie, qui, le premier, a employé ce traitement, s'est servi d'abord du sublimé à 1/500, puis il n'a plus employé qu'une solution à 1/1000. La quantité de liquide injecté varie entre un ou deux vingtièmes de centimètre cube (Voir *Semaine médicale*, 1890, p. 254-255). Ces injections sont répétées tous les huit jours jusqu'à guérison.

M. Gross (de Bristol). — A l'appui de ce que disait tout à l'heure M. Brailey, relativement à l'application de boules de verre à la suite de l'éviscération, je citerai le cas d'un malade chez lequel une telle pratique avait été suivie, et qui présentait des accidents sympathiques de l'autre œil; l'ablation du corps étranger fit aussitôt cesser tous les symptômes morbides.

M. Parisotti (de Rome). — J'ai répété, chez trente lapins, les expériences de M. Deutschmann, et avec des résultats variables, suivant la dilution du staphylocoque. Ce qui est cliniquement intéressant, c'est qu'il m'a paru que l'œil sympathisé présentait plutôt une sorte d'œdème qu'une véritable rétinite. A côté de cette ophtalmie infectieuse, il faut cependant certainement compter avec l'ophtalmie réflexe, dont les exemples sont indiscutables.

Je ne puis laisser passer sans protester les paroles de M. Darier, qui attribue à M. Abadie l'honneur du traitement de l'ophtalmie sympathique par des injections de sublimé. On n'a pas oublié que Gallenga l'avait proposé en 1885, et que, l'année dernière encore, à Paris, le professeur Reymond (de Turin), avait apporté les preuves du succès de cette méthode. MM. Reymond et Gallenga n'ont pratiqué, à la vérité, que des injections sous-conjonctivales, et M. Abadie vante l'introduction du sublimé en plaie vitreuse; j'estime toutefois que l'idée primordiale est identique.

M. H. Cohn (de Breslau). — Je puis rapporter ici le fait curieux d'une ophtalmie sympathique simulée. Il s'agissait d'un soldat qui fut énuclé à la suite d'une blessure oculaire par arme à feu et alors que l'autre œil présentait déjà quelques troubles primordiaux de l'ophtalmie sympathique : photophobie, réduction du pouvoir accommodatif. L'ophtalmie sympathique fut arrêtée.

Seize ans plus tard, ce malade me revint avec de nouveaux phénomènes sympathiques identiques aux premiers et avec l'acuité visuelle à 1/200. Je crus à l'inclusion d'un reste de coque oculaire dans la cicatrice de l'énucléation et je fis à cet égard de vaines recherches; les phénomènes inquiétants continuèrent.

Je cherchais de tous côtés la cause de ces accidents, quand je fus averti d'une simulation possible, et les recherches faites en ce sens m'en donnèrent la conviction.

Digitized by Google

M. Crainiceanu (de Bucharest). — Je crois qu'au début de tous les accidents, alors que la blessure de l'œil sympathisant est encore récente, il est très important de traiter convenablement cette plaie, qui sera par la suite la source de tous les phénomènes d'infection.

M. Levy (de Strasbourg). — Sans entrer dans le détail des faits, je dirai simplement que j'ai répété un grand nombre de fois les expériences de M. Deutschmann et que j'ai obtenu de nombreux résultats négatifs dans mes essais de transmissibilité infectieuse.

Peut-être dans les expériences positives de cet auteur et dans les nôtres l'infection du deuxième œil est-elle due à une infection générale qui se localise simplement à cet organe?

M. Logetchnikow (de Moscou). — Je pense que les faits et les affirmations d'Abadie ne doivent être acceptés que sous toutes réserves. On sait très bien que tous les traitements dans l'ophtalmie sympathique, sont capables de donner des résultats inattendus. J'en ai guéri plus d'une par des moyens ordinaires et notamment par des injections de pilocarpine.

M. Gruening (de New-York). — Quand il s'agit de l'œil sympathisé, je crois que la sclérotomie simple peut donner de bons résultats; je l'ai pratiquée chez une jeune fille notamment avec succès.

M. Deutschmann. — On a dit tout à l'heure que l'œil sympathisé pouvait être compris comme infecté, non pas directement par l'autre œil, mais par le fait d'une infection générale s'abattant sur ce second œil comme ailleurs. Dans cette hypothèse, il faudrait admettre que l'infection se ferait par l'intermédiaire des vaisseaux sanguins, car ce sont eux qui sont les vecteurs de l'infection générale; or, on sait que l'ophtalmie sympathique a pour voies essentielles les canaux ou les espaces lymphatiques.

Mais j'ai voulu, du reste, me rendre compte expérimentalement de l'impossibilité du fait, et j'ai produit une infection générale chez des lapins. Ces animaux offraient dans leurs vaisseaux sanguins tous les éléments capables de produire l'infection de l'œil, et cependant je n'ai jamais vu naître d'ophtalmie sympathique.

Cette maladie reste donc bien une affection de transmission infectieuse directe.

(*Semaine médicale.*)

Digitized by Google

SOCIÉTÉ D'OPHTALMOLOGIE AMÉRICAINE

26e RÉUNION ANNUELLE TENUE A KAATERSKILL, JUILLET 1890

Président : HASKET DERBY, de Boston.

PAR

Le Dr BELLIARD

D'APRÈS L'*Ophthalmic Review*, SEPTEMBRE 1890

Tumeurs cérébrales avec symptômes oculaires intéressants. — Le docteur Norris (Philadelphie) rapporte deux observations. La première malade, une femme de 32 ans présentant l'apparence d'une bonne santé, se plaignait de la difficulté qu'elle éprouvait à prolonger une lecture et de la sensation de vertige qui survenait si elle persistait à lire. Elle ne présentait pas de maux de tête. Les papilles et le fond de l'œil paraissent normaux, les muscles extra-oculaires accomplissent normalement leurs fonctions. L'examen du champ visuel montre pour chaque œil un rétrécissement très marqué dans la partie supérieure gauche. Cette diminution augmenta lentement dans les deux champs visuels jusqu'à l'hémianopsie. Cinq mois plus tard des céphalalgies survinrent de temps en temps et devinrent de plus en plus sévères. Les papilles se troublèrent et commencèrent à gonfler. Les modifications progressèrent si rapidement qu'en quatre ou cinq jours elles présentèrent à un haut degré les caractères de la papille étranglée avec des hémorragies à la surface. Puis survinrent la parésie du muscle droit inférieur et l'hémiplégie. La malade mourut huit mois après le début des premiers symptômes. L'autopsie montra un gliome du lobe pariétal droit s'étendant en arrière dans le lobe occipital comprimant et envahissant le tractus droit.

L'autre malade, encore une femme, nota d'abord des bourdonnements dans l'oreille droite, une névralgie intense du trijumeau droit avec perte du goût du côté droit de la langue. Au premier examen, il existait également une perte de l'odorat du côté droit, l'œil droit était aveugle, l'œil gauche lisait le numéro 6 de Jaeger et le champ visuel était limité en haut et en dedans. Elle présentait en outre une surdité absolue de l'oreille gauche, de la céphalalgie et des nausées.

L'ophtalmoscope montra des papilles blanc grisâtre, très légèrement saillantes, avec un nuage grisâtre s'étendant sur la papille et les parties voisines de la rétine. En résumé, les apparences d'une

Digitized by Google

névrite rétro-bulbaire plutôt que celles d'une névro-rétinite ou de l'atrophie consécutive à cette affection. Les troubles visibles à l'ophtalmoscope ne changèrent pas. En six jours la vue de l'œil gauche fut entièrement perdue et plus tard l'odorat et le goût disparurent complètement. Dans les dernières périodes, l'œil droit devint saillant, et une eschare apparut sur le bord inférieur de la cornée. L'autopsie fit découvrir un carcinome de la région de la selle turcique, s'étendant le long des ailes du sphénoïde, envahissant les nerfs craniens de la première paire à la huitième paire inclusivement du côté droit et seulement les deux premières paires du côté gauche.

Glio-sarcome du thalamus optique avec symptômes de localisation du côté de l'œil. — Le Dr Oliver (Philadelphie) a vu un homme atteint d'hémiplégie droite, avec hémianesthésie droite, et qui au premier examen présentait une hémianopsie latérale droite homonyne; le champ visuel gauche était le plus petit, et le signe de Wernicke, la réaction pupillaire hémioptique, était bien marqué. Dans la partie du champ visuel restant, il existait des scotomes transitoires pour le vert, plus prononcés du côté gauche avec une perception des couleurs un peu au-dessous de la normale plus marquée également dans le champ visuel gauche. Le fond de l'œil droit présentait une large hémorragie s'étendant sur le quart inféro-externe de la papille, les veines rétiniennes et les artères du même côté étaient grosses et tortueuses. Le groupement des symptômes avait fait porter le diagnostic d'une grosse lésion intra-cranienne, située dans ou près du thalamus optique gauche. Quatre semaines plus tard l'autopsie montra un glio-sarcome envahissant la partie externe du thalamus optique gauche et le corps strié. Le tractus optique gauche, presque jusqu'au chiasma, était notamment gonflé et comprimé.

Amblyopie transitoire et hémianopsie bi-temporale dans la cachexie palustre. — Le Dr Harlan (Philadelphie) rapporte l'observation d'un marin âgé de 22 ans venant d'arriver d'un port du Sud. Il entra à l'hôpital de Pensylvanie à la suite d'un frisson, et raconta qu'à bord il avait eu plusieurs frissons. Il fut traité par le sulfate de quinine à la dose de 16 grains par jour et n'eut plus de frissons. Mais peu de temps après il présenta divers symptômes nerveux, tels que accès de manie, névralgies violentes, hallucinations de la vue et de l'ouïe, perversion des sens du goût et de l'odorat, céphalalgies, paraplégie sensorielle et troubles de coordination. Ces symptômes se montraient avec une fréquence et une intensité variables depuis plus de deux mois, lorsque le malade se

Digitized by Google

plaignit tout à tout d'une diminution de la vue et de l'impossibilité de voir du tout soit à droite, soit à gauche. A l'examen, on trouve la vision limitée au champ visuel interne. Les champs visuels des deux yeux étaient parfaitement symétriques. Ils restèrent ainsi limités pendant trois jours, jusqu'au moment où la vision disparut complètement. A l'ophtalmoscope le fond de l'œil paraît tout à fait normal. L'examen microscopique du sang montra des corpuscules du pigment en très grand nombre ainsi qu'il en existe dans le cachexie palustre. L'administration du sulfate de quinine à haute dose fit disparaître rapidement et pour toujours tous les symptômes.

Extraction de cristallins luxés opaques ou transparents. — Le Dr Bull, de New-York, trouve qu'un instrument spécial n'est pas nécessaire pour l'opération du cristallin luxé. Il n'est pas partisan du bident, qu'il considère comme inutile. Son usage laisse de plus quatre ouvertures additionnelles dans les membranes de l'œil et au voisinage de la zone ciliaire dangereuse.

Extraction « simple » de la cataracte. — L'expérience que le Dr Bull a faite de l'extraction simple (sans iridectomie) a confirmé les conclusions qu'il a déjà publiées (*N.-Y. Medical Journal*, 2 novembre 1889). Il avait d'abord opéré consécutivement 100 malades suivant cette méthode. Depuis il a choisi ses cas, se réservant de faire l'iridectomie dans certaines conditions.

Le Dr Noyes fait l'extraction simple dans les cas appropriés. Bien que la technique de l'opération soit sous certains rapports plus difficile, il est bon de rappeler qu'en se débarrassant de l'iridectomie on se débarrasse de la seule partie de l'opération qui est douloureuse avec l'emploi de la cocaïne, et la seule également qui donne lieu à un écoulement de sang, ce qui simplifie l'opération considérablement. En ce qui concerne le prolapsus de l'iris, l'œil est beaucoup plus à la merci du malade pendant vingt-quatre heures ou plus.

Le Dr Reeve (Toronto) dit qu'il est des cas dans lesquels il vaut mieux n'avoir pas recours à l'extraction simple, et que dans ces cas il pratique encore l'opération ancienne.

Le Dr Prout (Brooklyn) fait usage d'ichtyocolle, qui ne cause aucune irritation et maintient les paupières exactement appliquées sur le globe de l'œil. Lorsqu'un petit bouclier léger mais rigide est appliqué par-dessus, on obtient un pansement parfait. Dans certains cas il a eu recours à la suture des paupières.

Cataracte zonulaire. — Le Président rapporte huit observations de cataracte zonulaire double observées dans une famille et

Digitized by Google

démontrant une prédisposition plus grande chez les femmes. Dans aucun cas il n'y a eu de convulsions.

Le Dr Green (Saint-Louis) rappelle également qu'il a observé une série de cataractes congénitales de ce genre qui se sont présentées chez des femmes descendant toutes d'une même grand'mère.

Exostose de l'orbite. — Le Dr Pooley (New-York) rapporte l'observation d'une jeune fille irlandaise âgée de 23 ans qui vint le consulter en août 1888 pour une protrusion de l'œil droit, dont elle s'était aperçue pour la première fois deux ans avant. L'œil était déplacé en bas et en dehors et l'on sentait une tumeur dure à l'angle supéro-interne de l'orbite. Une incision exploratrice permit de reconnaître une exostose, mais la malade refusa l'opération. En février 1890 elle revint, la tumeur avait beaucoup augmenté : les douleurs étaient vives, il existait de la rougeur et du chémosis et de la névrite optique, V = 1/10. Le lendemain la douleur avait augmenté, il existait de la fièvre et un délire léger. Une incision faite le long du bord supéro-interne de l'orbite permit d'atteindre facilement la base de la tumeur et de la sectionner avec le ciseau sans avoir besoin de recourir au maillet. La partie la plus difficile de l'opération était d'extraire la tumeur de l'orbite, ce qui s'accomplit en faisant pivoter la tumeur sur place. Un tube à drainage fut placé dans la plaie, mais il ne servit à rien, étant donné le drainage qui se faisait librement par les fosses nasales. Lorsque la vision revint, on nota de la diplopie dans la partie inférieure du champ visuel, diplopie tenant apparemment au déplacement mécanique, car elle disparut graduellement.

L'exotose avait comme dimensions 39 × 30 × 28 millimètres et pesait 26 grammes. Elle était formée de tissu osseux compact excepté à sa base.

Le Dr Reeve montra une tumeur semblable, mais un peu plus volumineuse, qu'il avait enlevée quelques années auparavant, avec guérison complète du malade et conservation de l'œil avec une bonne vision. L'exostose venait du plancher de l'orbite, et son ablation mit à nu une portion de la dure-mère. Elle fut facilement détachée à sa base bien qu'il n'y eut aucun phénomène inflammatoire.

Ectropion cicatriciel guéri par un lambeau avec glissement. — Le Dr Pooley rapporte une observation dans laquelle la paupière inférieure était tellement endommagée qu'il jugea l'opération de Wolfe nécessaire. Le lambeau fut pris à la tempe voisine.

Corps étranger de l'œil, 19 ans. Abcès de la sclérotique. Guérison. — Le Dr Milliken (Cleveland) rapporte l'observation d'un

Digitized by Google

enfant qui en 1871, à l'âge de 10 ans, reçut dans l'œil droit un éclat de capsule de fusil qu'on ne supposa pas alors avoir pénétré dans l'œil. L'œil devint le siège d'une inflammation qui lui fit garder la chambre pendant trois mois, après lesquels le calme survint, à l'exception d'attaques inflammatoires en 1883, 1887, février 1888, et septembre 1889. Examiné en 1888, l'œil présentait en arrière une opacité linéaire de la cornée, une fente dans l'iris et une trainée oblique à travers le cristallin. Dans la partie antérieure du corps vitré se trouvait une masse blanc grisâtre formée apparemment par un corps étranger enkysté. Acuité visuelle de l'œil droit 1/6, de l'œil gauche normale. Sensibilité à la pression exercée sur le globe oculaire. En décembre 1889, la sclérotique présentait une saillie correspondant à la situation de la masse que l'on voyait dans le corps vitré; cette saillie fut ouverte le 14 janvier 1890 sous la cocaïne. Il en sortit trois ou quatre gouttes de pus, et à l'aide d'une curette on retira un certain nombre de particules dures et noires. Autant que possible à l'aide de la curette, des pinces et des ciseaux on nettoya l'intérieur du sac, réséquant ses parois qui en ce point présentaient une épaisseur d'au moins un centimètre. L'œil guérit sans accidents et le corps précédemment observé dans la tumeur vitrée disparut.

Perte complète des mouvements latéraux des deux yeux, la convergence restant intacte. — Le Dr Milliken donne l'observation d'un cultivateur âgé de 33 ans, qui avait eu une diplopie une douzaine d'années auparavant. Depuis quelques semaines il était fort incommodé par des images doubles. Il était adonné aux boissons alcooliques, mais il n'avait pas eu la syphilis. Acuité visuelle = 2/3 de chaque œil. Dans le clignement, l'œil gauche ne se fermait pas aussi rapidement que le droit. Les yeux pouvaient suivre un objet déplacé en haut ou en bas en face d'eux, mais ils étaient incapables de se mouvoir latéralement. Cependant ils pouvaient fixer un objet et entrer en convergence sur un objet placé devant eux jusqu'à la distance de 7 à 8 pouces. Réaction de la pupille normale. Il n'existait pas d'autres symptômes nerveux, ni d'autres antécédents morbides. Je lui prescrivis 10 grains d'iodure de potassium, mais il en prit seulement quelques doses. Deux semaines plus tard les mouvements latéraux de l'œil droit semblaient normaux et ceux de l'œil gauche étaient améliorés. Depuis le malade n'a pas été revu.

Epreuve du clignement. — Le Dr Rider (Rochester) étudie sous ce titre la relation qui existe entre l'acuité visuelle et la facilité de fermer chaque œil séparément. Il propose le terme *isopie*

Digitized by Google

pour indiquer une acuité visuelle égale des deux yeux de la même personne, et celui d'*anisopie* pour indiquer l'inégalité de l'acuité des deux yeux à quelque cause qu'elle tienne. Dans le cas d'isopie la plupart des hommes peuvent fermer l'un des yeux séparément avec une égale facilité, mais 56 p. 100 des femmes seulement possèdent ce pouvoir. Dans les cas d'anisopie, 94 p. 100 des hommes et 84 1/2 p. 100 peuvent cligner de l'œil le plus mauvais, et s'ils parviennent à fermer le meilleur œil en laissant le plus mauvais ouvert, il leur faut faire des efforts beaucoup plus grands. L'importance pratique de ces faits est que la facilité de pouvoir cligner de chaque œil séparément nous donne une indication sur leur acuité visuelle relative. Dans le cas de cataracte double avancée, on peut par cette épreuve choisir le meilleur œil pour l'opérer. Cette épreuve peut aussi rendre des services en médecine légale pour démontrer l'existence d'une défectuosité remontant aux premières années de la vie. Dans certains cas qui paraîtront contraires à la règle, l'épreuve peut montrer que l'œil qui est maintenant le plus mauvais était autrefois le meilleur.

Le Dr Randall rappelle la difficulté qu'il a eue à pouvoir cligner de son meilleur œil, bien que la vision de l'autre parût normale.

Nouvelles épreuves pour la vision binoculaire. — Le Dr Lippincott (Pittsburg) a utilisé dans ce sens les phénomènes de métamorphopsie binoculaire qu'il a précédemment décrits (voir *Ophthalmic Review*, 1889, p. 262). Un carton rectangulaire est tenu devant le malade, à la distance ordinaire de la lecture. En plaçant un cylindre convexe à axe vertical ou un cylindre concave à axe horizontal devant un œil, le côté du carton correspondant à l'œil paraît plus long que le côté opposé. Mais si le cylindre convexe est placé à axe horizontal ou le concave à axe vertical, ce même côté du carton paraît plus court. En plaçant devant les deux yeux des cylindres semblables à axe obliquement dirigé, les deux axes inclinés en haut et en dedans vers la ligne médiane, ou en haut et en dehors, le bord supérieur du carton paraîtra plus long ou plus court, suivant que les cylindres seront convexes ou concaves et que leurs axes seront inclinés vers la ligne médiane ou en dehors. Ces distorsions apparaissent seulement lorsque la vision binoculaire existe et constituent une épreuve facile. Cette épreuve est plus nette avec des verres cylindriques de 1 à 2 dioptries.

L'Hypéropie est-elle l'état normal ? — Le Dr Randall (Philadelphie) proclame que plusieurs opinions autorisées sont en désaccord avec les faits. L'une d'elles — que l'emmétropie est l'état de réfraction le plus répandu — a été attribuée à Donders, bien

Digitized by Google

que celui-ci l'estime à 2 1/2 p. 100 dans le peuple allemand. L'hypéropie est presque universelle chez les enfants, et l'emmétropie est rare à tous les âges. En dehors de l'hypothèse que l'emmétropie est l'état qui prévaut pendant l'âge mûr, il en existe d'autres nombreuses sur l'hypéropie acquise et la diminution de l'hypéropie dans l'enfance. Certains auteurs affirment que l'hypéropie est simplement une méthode d'immaturité et que par suite de la croissance avec l'âge elle peut même arriver à une myopie de 6 dioptries sans qu'il y ait maladie. L'auteur tient à combattre cette idée qui est en désaccord avec l'observation clinique et qui ne repose sur aucune base sérieuse. Il y a peu d'études faites sur les yeux des enfants qui aient montré la diminution de l'hypéropie par degré d'année en année, mais il en existe d'autres, plus nombreuses et également dignes de foi, qui ont montré soit le contraire, soit un état stationnaire. Si l'on s'en rapporte à l'ensemble général des données, il semble qu'il y ait une légère diminution de l'hypéropie depuis la naissance jusqu'à l'âge de 20 ans. Mais une étude critique des recherches qui ont amené ces conclusions réduira à de justes proportions cette diminution de l'hypéropie, si l'on tient compte de la tendance pathologique à la myopie que présentent les yeux des jeunes gens. Il est évident que la diminution pathologique de l'hypéropie est loin d'être prouvée et qu'elle est fort improbable.

Le Dr Norris après avoir examiné les yeux d'une série de nouveau-nés, a trouvé l'hypéropie variant de 0.75 à 2 dioptries.

Traitement de l'asthénopie musculaire et ses résultats. — Le Dr Noyes (New-York) rapporte les résultats de 100 observations consécutives dans lesquelles les prismes ont été employés pour le traitement de l'asthénopie musculaire. Les trois quarts des malades avaient des occupations nécessitant l'usage constant des yeux. 63 jouissaient d'une bonne santé, 37 avaient une santé quelque peu défectueuse. Les principaux symptômes étaient des douleurs oculaires, obscurcissement de la vision, difficulté à suivre des objets en mouvement, difficulté à fixer un point, vertige et spasme de l'accommodation, 63 malades se plaignaient de céphalalgie au moment du réveil, le matin.

L'emmétropie existait dans le plus grand nombre des cas. L'insuffisance des droits internes s'est présentée dans 7 cas, des droits externes dans 92 cas et les insuffisances verticales dans 5 cas, la plupart du temps en rapport avec les autres insuffisances. L'auteur est incapable de dire ce qui peut être considéré comme normal ou anormal dans la relation qui existe entre l'abduction et l'adduction. Comme résultat du traitement, 74 malades ont été guéris, 7

Digitized by Google

ont eu une amélioration modérée, et 6 une amélioration légère; 13 n'ont éprouvé aucun soulagement. Les prismes employés dans la pluplart des cas n'étaient guère supérieurs à 3 degrés. Dans 38 cas on aurait pu avoir recours à la ténotomie, qui fut pratiquée dans 3 cas seulement.

Les Drs Mackay et Randall, se basant sur leur expérience, trouvent que l'usage des prismes produit un grand soulagement.

Le Dr Pooley attire l'attention sur l'observation du Dr Gruening, qui dit que la céphalalgie, lorsqu'elle existe, provient ordinairement d'une irritation nasale ce qui doit toujours faire rechercher et soigner les affections nasales lorsqu'elles existent.

Le Dr Noyes n'a pas observé la relation entre l'affection nasale et les céphalalgies du matin. Certainement ces céphalalgies étaient liées à l'insuffisance des droits externes et les prismes correcteurs ont produit d'excellents effets. La proportion des insuffisances des droits externes est un peu élevée, mais pour lui ces insuffisances constituent 75 p. 100 de la totalité des insuffisances.

L'ophtalmie purulente et le gonocoque. — Le Dr Andrews (New-York) a été particulièrement intéressé par la relation de cette affection avec le gonocoque. La méthode de Gram-Roux a permis de distinguer cette bactérie des autres bactéries présentant des formes similaires. Les résultats de ses examens sont les suivants: Dans 144 cas de blennorrhée chronique, le gonocoque a été trouvé 108 fois; dans 17 cas de blennorragie, dans 72 cas d'ophthalmie des adultes et dans 122 cas d'ophtalmie purulente des nouveau-nés, il a toujours trouvé le gonocoque. Dans 9 cas d'ophtalmie purulente chez des enfants de 2 à 3 mois il l'a trouvé 3 fois. Pour le traitement de l'ophtalmie purulente il conseille le repos au lit, l'application continuelle du froid à l'aide de bourdonnets de charpie trempés dans de l'eau glacée et renouvelés aussitôt qu'ils deviennent chauds, le lavage de l'œil souvent répété avec une solution saturée d'acide borique et l'instillation d'une solution de nitrate d'argent à 2 p. 100, lorsque la sécrétion devient profuse. On prendra soin d'éviter l'inoculation des yeux sains, soit du malade, soit des autres personnes, et les bourdonnets froids ne seront pas réappliqués, mais bien brûlés.

Le Dr Pooley pense que l'application du nitrate d'argent est très mauvaise au début, et lorsque la blennorrhée est complètement établie il n'emploie pas de solution supérieure à 1 p. 100.

Le Dr Rider est d'avis que le nitrate d'argent est nuisible; il ne s'en sert pas chez les adultes, mais il s'en sert encore chez les enfants. L'application continuelle du froid et la propreté sont des mesures importantes.

Digitized by Google

Le Dr Kollock pense que ce n'est pas le nitrate d'argent qui est nuisible, mais bien l'absence d'une propreté parfaite.

Le Dr Oliver et Abbott ont vu des épidémies d'ophtalmie des nouveau-nés dans les hôpitaux qui ont rapidement cédé devant les instillations de nitrate d'argent.

Législation pouvant prévenir la cécité. — Le Dr Howe (Buffalo) presse les ophtalmologistes de s'intéresser à cette législation. Un cinquième environ des aveugles admis dans les asiles le sont devenus à la suite d'une ophtalmie des nouveau-nés. S'ils avaient reçu, dès le début, des soins convenables, il est probable que peu d'entre eux eussent perdu la vue. Dans certaines contrées des règlements ont été adoptés pour indiquer la conduite que les sages-femmes doivent tenir dans ces cas. Il serait désirable d'obtenir une loi semblable à celle qui a été mise en vigueur récemment à New-York, d'après laquelle les nourrices sont tenues de réclamer l'assistance d'un médecin dans les six heures qui suivent l'apparition d'une inflammation quelconque des yeux des nouveau-nés.

Irido-choroïdite à rechutes. — Le Dr Théobald (Baltimore) rapporte l'observation d'une jeune fille de 25 ans n'ayant pas eu le syphilis et vivant dans un pays non marécageux, dont l'œil gauche présenta une inflammation deux ans auparavant et était devenu aveugle avec trouble des milieux. L'œil droit était normal, mais cinq mois plus tard lorsqu'elle revint il était presque aveugle à la suite d'une inflammation qui datait de trois semaines. L'œil gauche fut énucléé, après quoi la vision de l'œil droit s'améliora et atteignit $\frac{15}{70}$; il devint ensuite malade, présenta de l'œdème de la rétine et des exsudations dans la région maculaire $V = \frac{7}{200}$. La vision s'améliora plus tard jusqu'à $V = \frac{15}{45}$. Cette amélioration temporaire alterna ensuite avec des rechutes répétées, et en peu de mois la vision fut réduite à une simple perception lumineuse. La tension intra-oculaire devint égale à $+ 1$.

L'iridectomie ramena la tension à la normale, mais toute perception lumineuse disparut. L'auteur considère ce cas comme une ophthalmie sympathique.

Glaucome. — Le Dr Kollock (Charleston) rapporte deux observations qui présentent des particularités. Le premier malade, une femme de 50 ans, présentait du glaucome chronique type de l'œil gauche. Le second jour après une large iridectomie supérieure, la tension augmenta tout à coup de la normale à la dureté pierreuse et la vision devint nulle. Une solution faible d'ésérine fut instillée

Digitized by Google

toutes les deux heures sans effet. La haute tension et la cécité cnmplète persistèrent deux jours. La solution d'ésérine fut renforcée et instillée toutes les heures, après quoi la tension redevint rapidement normale et resta telle. La vision revint et s'améliora en dépit d'un fort astigmatisme irrégulier dû à l'excès de tension précédent et devint égale à $\frac{15}{70}$ après correction par les verres. La vision après correction de l'œil droit égale $\frac{15}{15}$.

Le second malade, un homme âgé de 65 ans, se présenta le 19 février accusant de la douleur dans les tempes et dans la tête depuis six jours. L'œil droit était normal, $V = \frac{15}{15}$ après correction. L'œil gauche voyait seulement les gros objets et présentait la papille étranglée, des tumeurs, des hémorragies et des taches blanches de la rétine. L'urine contenait 1/5 d'albumine. Le 29 mars la vision était réduite à zéro et les hémorragies étaient résorbées. Le 8 avril la tension était de + 1 et elle augmenta bientôt jusqu'à la dureté pierreuse. Le 16, la sclérotomie postérieure fut faite et ne donna aucun soulagement, le 3 mai l'œil fut énucléé. L'urine était toujours albumineuse.

Le Dr Noyes est surpris que le glaucome ne soit pas plus fréquent dans les cas d'albuminurie ou de troubles vasculaires de la rétine. Il a également eu recours à la sclérotomie postérieure dans les cas qui lui semblaient justiciables de cette opération, mais elle n'a jamais donné de soulagement.

Embolie de l'artère de la rétine avec vision normale. — Le Dr Mittendorf (New-York) rapporte une observation dans laquelle la branche supérieure de l'artère fut obstruée et la région de la macula tout entière fut nourrie par la branche inférieure. La vision centrale resta toujours égale à 1, tandis que le champ visuel inférieur était complètement perdu.

Le Dr Wadsworth (Boston) rapporte un cas survenu chez une femme âgée de 24 ans, chez laquelle le champ visuel était très rétréci, la vision centrale étant $\frac{14}{12}$. L'ophtalmoscope montra les signes habituels de la thrombose ou de l'embolie, si ce n'est que la macula ne présentait ni œdème ni autre trouble. Elle était entièrement nourrie par une grosse artère cilio-rétinienne anormale.

Cellulite orbitaire consécutive à un abcès mastoïdien. — Le Dr Mackay (Wilmington, Del.) rapporte l'observation d'une femme mariée, de 44 ans, qui depuis trois mois était atteinte d'un écoulement de l'oreille droite ayant diminué depuis quelques jours. Elle présentait un gros abcès mastoïdien avec un gonflement con-

Digitized by Google

sidérable des régions orbitaire et temporale droites, exophtalmie de l'œil droit qui était presque aveugle avec trouble des milieux. Température 101° 1/2 Farh. ; pouls 120, frissons fréquents et sueurs. L'abcès mastoïdien vidé donna sept à huit onces de pus, et le chémosis conjonctival fut scarifié. Deux jours plus tard, la protrusion de l'œil, le gonflement orbitaire et la douleur avaient augmenté rapidement. On pratiqua une profonde incision à l'angle supéro-interne de l'orbite, qui donna issue à une sérosité sanguinolente. A partir de ce moment l'amélioration marcha régulièrement. L'œil s'atrophia cependant et le contenu de l'orbite se rétracta beaucoup. Depuis six ans la santé est restée bonne.

Cas d'amétropie dignes d'intérêt. — Le Dr Théobald rapporte trois observations d'hypermétropie forte avec astigmatisme hypermétropique dans lesquelles l'acuité visuelle de près était meilleure que n'aurait pu le faire supposer l'âge des malades.

Le Dr Jackson pense que dans ces cas l'amélioration est due à la petitesse de la pupille agissant comme trou sténopéique; ou bien lorsque la pupille est large, à des différences dans la réfraction des diverses parties de la pupille.

Astigmatisme hypermétropique progressif. — Le Dr Jackson (Philadelphie) rapporte une série de 17 cas dans lesquels l'astigmatisme mesuré avec l'aide des mydriatiques avait augmenté de 0.5 dioptries ou plus. Il suppose que de tels cas constituent environ 2 p. 100 de tous les cas de réfraction observés pendant une même période de temps, quatre ans et demi environ. La cause lui paraît être due à une tendance à l'augmentation asymétrique du cristallin ou bien à une rétrocession de la membrane scléro-cornéenne antérieure semblable à celle qui se produit en arrière dans le cas de myopie progressive, le développement du cristallin restant symétrique. Dans aucun cas il n'a vu l'astigmatisme diminuer de 0.5 D ou davantage.

Symptômes oculaires à la troisième période de la paralysie générale. — Le Dr Oliver (Philadelphie) a trouvé :

1° Que les symptômes oculo-moteurs consistent dans l'affaiblissement variable mais marqué de la réaction de l'iris sous l'action de la lumière, sous les efforts de l'accommodation ou pendant la convergence; la diminution de la tonicité et de l'action du muscle ciliaire, la faiblesse et l'insuffisance des muscles extra-oculaires. Ces troubles sont plus prononcés que ceux que l'on observe à la seconde période de l'affection.

2° Les modifications sensorielles, quoique semblables à celles de

Digitized by Google

la seconde période, sont plus prononcées et montrent une semi-atrophie de la papille et une diminution marquée de la circulation du nerf optique et de la rétine, entraînant une diminution de la vision centrale et périphérique à la fois pour la forme et les couleurs.

3° Les modifications particulières de la choroïde et de la rétine indiquant un trouble local et une irritation de ces membranes sont plus prononcées à cette période qu'à la période précédente. Elles représentent les résultats d'une usure plus grande de cet organe délicat et affaibli.

4° Les troubles moteurs et sensoriels démontrent des lésions locales plus prononcées que dans les premières périodes de l'affection et rentrent dans le cadre des manifestations périphériques multiples exprimant une dégénérescence rapide des éléments se rattachant très probablement à la désorganisation de l'écorce cérébrale.

Symblépharon. — Le Dr HARLAU décrit une opération nouvelle pour le traitement du symblépharon total de la paupière inférieure.

Filaire de l'œil humain. — Le Dr WILSON (Bridgefort) présente trois spécimens enlevés de la partie profonde de la peau d'un missionnaire qui avait passé quelques années sur la côte occidentale de l'Afrique. Le parasite y est très commun, mais semble limité à une petite région. On le rencontre fréquemment sous la conjonctive oculaire, d'où il peut être extrait sans grand dommage. Il pénètre dans le tissu cellulaire sous-cutané, où ses mouvements sont visibles et où il détermine une sensation de chatouillement lorsqu'il approche de la surface.

Pulsations des artères de la rétine causées par l'homatropine. — Le Dr HARLAU a observé ce phénomène dans l'œil d'un homme de soixante ans dans lequel il avait instillé le médicament pour dilater la pupille.

Dr BELLIARD.

Digitized by Google

REVUE DES THÈSES

ÉTUDE SUR QUELQUES CAS D'AFFECTIONS OCULAIRES D'ORIGINE UTÉRINE

PAR

Le Dr Émile GENDRON

Quoique la littérature ophtalmoscopique ait fait mention, depuis longtemps déjà, de la relation qui existe entre certaines affections oculaires et les différentes modifications physiologiques ou pathologiques de l'appareil génital de la femme, il faut arriver à ces derniers temps pour trouver une étude réellement complète de cette question. A Cohn revient le mérite d'avoir réuni en une monographie importante tous les travaux isolés relatant les rapports pathologiques de l'utérus avec l'organe de la vision. Mais quelque complète que soit l'œuvre de Cohn, il s'en faut que le dernier mot ait été dit sur ce point si nouveau encore de la pathologie oculaire. Nous n'en voulons pour preuve en effet que l'intéressante étude inaugurale que vient de faire notre confrère le docteur Gendron, sous l'inspiration de M. Trousseau, chirurgien de la clinique nationale des Quinze-Vingts.

L'auteur consacre un premier chapitre à l'analyse du travail de Cohn, qu'il fait suivre d'une critique personnelle des faits allégués par ce dernier. Il reproche à la plupart de ces faits de n'avoir pas une origine suffisamment précise; il n'entrevoit pas bien exactement l'influence de l'utérus dans la multitude d'affections oculaires qui se trouvent énumérées dans la monographie. Or, suivant M. Gendron, le rôle de l'utérus peut être envisagé de trois façons :

« Il peut être la cause unique, le phénomène prépondérant dans l'éclosion de ces affections. Elle apparaissent chez des femmes indemnes de toute tare organique. Mais ces cas sont rares. »

« Il peut être seulement le coup de fouet qui, chez une femme atteinte d'hystérie, de rhumatisme, de lymphatisme ou d'une autre diathèse, réveillera les manifestations oculaires de cette diathèse. Ce sont les cas les plus fréquents. »

« Enfin l'utérus peut n'être qu'un simple témoin ne prenant en aucune façon part à l'action. Les troubles oculaires et les troubles utérins sont des phénomènes purement concomitants sans relation étroite entre eux. »

Digitized by Google

Il importe que les auteurs, se laissant guider moins facilement par le vieil adage : *Post hoc, ergo propter hoc*, sachent dégager le plus possible la part d'influence qui revient à l'état local, autrement dit à l'appareil génital, de celle qui doit être attribuée à l'état général, au lymphatisme, à l'hystérie, par exemple.

Au point de vue pathogénique, l'utérus « est souvent une porte d'entrée ouverte à l'infection ». Ce rôle ne se limite pas aux seules métastases oculaires de la puerpéralité; il doit être étendu aux manifestations de même ordre qui accompagnent les lésions inflammatoires ou les divers changements d'état de l'appareil génital.

Avec le deuxième chapitre nous abordons la partie originale du travail. L'auteur y traite des troubles oculaires dans la menstruation. En parcourant la littérature médicale, il a rencontré bon nombre d'observations de Dor, Oursel, Puech, etc.... Mais tandis que la plupart citent des faits sans même essayer de les interpréter, d'autres, Cohn par exemple, assignent à l'utérus un rôle trop prépondérant. Or, ainsi que le dit fort bien Puech, ce dernier organe n'agit souvent qu'en donnant le « coup de fouet »; il peut, tout « comme le traumatisme, éveiller des accidents relevant de l'état diathésique du sujet ».

Ici prend place une curieuse observation d'irido-choroïdite cataméniale communiquée par M. Trousseau à la Société d'ophtalmologie de Paris. Il s'agit d'une femme de 35 ans, ayant des antécédents rhumatismaux, qui, vingt-huit mois durant, eut une série d'atteintes d'irido-choroïdite à forme torpide, sans douleurs ni photophobie, coïncidant avec les règles. Étant devenue enceinte, elle se crut débarrassée définitivement de sa maladie, qui n'avait pas reparu depuis huit mois; mais celle-ci se manifesta de nouveau à la date exacte à laquelle la malade eût attendu ses règles si elle n'avait pas été en état de grossesse. Avec le retour de couches, l'iritis reparaît, s'accompagnant d'hypopyon comme précédemment, et les mêmes symptômes se manifestent régulièrement tous les mois, en dépit du traitement antirhumatismal. « L'irido-choroïdite, dit M. Trousseau, est évidemment d'origine infectieuse, l'hypopyon le démontre. Il est rationnel de placer dans la cavité utérine le point de départ de l'infection qu'explique l'endométrite. » D'autre part, l'état rhumatismal a favorisé l'apparition des troubles oculaires.

Viennent ensuite deux observations d'accidents oculaires survenus à la ménopause. L'une se rapporte à une femme de 45 ans, rhumatisante, qui, ayant vu à l'approche de l'âge critique ses règles augmenter de fréquence et de quantité, fut prise en même temps d'une irido-choroïdite exsudative avec flocons du

Digitized by Google

corps vitré. Le trouble de la vision, qui augmentait au moment des règles, s'amendait avec leur apparition. L'autre observation nous montre une femme de 49 ans, bien portante, qui présente une diminution de l'acuité visuelle avec flocons du corps vitré, coïncidant avec un état disménorrhéique et s'accentuant en même temps que l'irrégularité des règles. Trois mois après la disparition de celles-ci, l'œil s'éclaire, la vision se rétablit partiellement. Il reste des plaques d'atrophie choroïdienne.

Enfin la suppression brusque du flux menstruel est souvent suivie d'une répercussion compensatrice du côté des yeux, ainsi que le prouve l'observation suivante, recueillie dans le service de M. Valude. Mme A..., 39 ans, bien réglée d'ordinaire, constate à la suite d'une violente contrariété un arrêt subit des règles : dès le lendemain, diminution de l'acuité visuelle de l'œil gauche; elle est de $\frac{1}{4}$, quelques jours après, tandis que celle de l'œil droit est égale à 1. Dans toute l'étendue de la rétine gauche existent de petites hémorragies en flammèches. Rien au cœur, urines normales. Les accidents dont il s'agit ici peuvent être attribués à des troubles mécaniques de la circulation comparables à ceux qui favorisent le développement du glaucome au moment de la ménopause.

Les troubles oculaires dans la grossesse et l'accouchement forment un important chapitre. Ils résultent des modifications profondes qu'éprouve l'organisme tout entier pendant l'état gravidique; ce sont : la rétinite albuminurique, le décollement de la rétine, qui dans ce cas particulier présente un pronostic favorable; l'amaurose urémique, les scotomes centraux, les hémianopsies, etc. Les observations V et VI se rapportent à deux cas d'hémianopsie consécutive à des hémorragies utérines. Dans le premier cas, l'examen ophtalmoscopique est négatif; dans le second on découvre une atrophie blanche des deux papilles, presque complète à gauche, partielle à droite, où existe une légère coloration. Chez la dernière malade, il y avait hémiopie latérale gauche pour l'œil gauche, supérieure pour l'œil droit. Dans ces deux observations, qui appartiennent à M. Chevallereau, l'hystérie ne saurait être invoquée. Il existe des faits analogues cités par Helding (Obs. VII), Pfluger de Berne (VIII et IX). « Je suis porté à croire, dit M. Gendron, que sous l'influence de la syncope prolongée qui a succédé à ces hémorragies utérines, il s'est fait des coagulations sanguines dans les branches des artères cérébrales qui se distribuent, soit à la portion encore inconnue de l'écorce cérébrale qui préside aux fonctions visuelles, soit plutôt à la bandelette optique gauche. Mais c'est là une simple hypothèse qui demanderait à être confirmée par de nouveaux faits. »

Les malades qui font l'objet des observations X et XI ont eu, à

Digitized by Google

la suite des hémorragies plus ou moins abondantes qui ont accompagné l'accouchement, la première un scotome symétrique sans lésions du fond de l'œil, la seconde un rétrécissement concentrique du champ visuel (l'examen ophtalmoscopique fait découvrir les traces peu apparentes d'une névrite optique antérieure). Enfin l'observation XII relate un cas bien curieux de glaucome survenu pendant les efforts de l'accouchement.

Commentant les observations précédentes, l'auteur pense, comme M. Chevallereau, que l'hémianopsie n'est pas de nature hystérique; il croit « qu'il faut chercher dans l'anémie cérébrale et dans les altérations du sang consécutives aux hémorragies abondantes la raison pathogénique des troubles observés ». Cependant un certain nombre d'auteurs ont signalé l'hémiopie comme étant due à l'hystérie. M. Galezowski notamment a « rencontré l'amblyopie hystérique sous forme d'hémianopsie hétéronyme latérale ». (*Traité des maladies des yeux*, p. 572.)

Les troubles oculaires survenant dans l'état puerpéral forment en partie le quatrième et dernier chapitre. Nous signalerons ici l'irido-choroïdite et la panophtalmie. Ces cas d'infection métastatique, qui s'expliquaient difficilement avant la découverte des théories microbiennes, reconnaissent pour cause l'absorption par l'utérus du *streptococcus pyogenes*, le seul de tous les micro-organismes contenus dans les lochies, les caillots sanguins, qui parvienne à infiltrer les parois utérines.

Viennent enfin les affections oculaires qui accompagnent les états inflammatoires de l'utérus et de ses annexes. Nous touchons ici à un point encore bien inexploré de la pathologie. Il est question dans les auteurs (Abadie, Fœrster, Freund) de troubles asthénopiques qui auraient pour point de départ les métrites, la pelvipéritonite, la salpingite, l'ovarite, et même les kystes de l'ovaire. Le tableau que donne Freund du processus morbide répond absolument à l'observation d'une malade qui a été suivie par M. Gendron, observation qu'il rapporte au début de son travail et dans laquelle le massage utérin fit disparaître, en même temps que les troubles pelviens, les manifestations oculaires.

Nous ne saurions mieux faire, en terminant, que de donner textuellement les conclusions de l'auteur :

« Le rôle de l'utérus dans l'étiologie de certaines affections oculaires est évident. Ce rôle n'est pas aussi fréquent que quelques auteurs le prétendent. Les troubles oculaires d'origine utérine se montrent : dans la menstruation et la ménopause, dans la grossesse et l'accouchement, dans la puerpéralité, dans les états inflammatoires de l'utérus et de ses annexes. L'utérus agit rarement seul ; en général il veut la complicité de l'organisme. Il est souvent le

Digitized by Google

coup de fouet qui réveille les manifestations oculaires d'une diathèse. Ces troubles oculaires sont souvent produits par des micro-organismes : la muqueuse utérine a été la porte d'entrée par laquelle ils ont envahi l'économie. En présence d'une malade atteinte d'une affection des membranes profondes de l'œil, le médecin devra rechercher l'état des fonctions utérines, et s'il existe des troubles de ce côté, instituer un traitement général et local approprié. Le traitement de l'affection oculaire seule serait inefficace. »

Telle est cette étude, dont nous avons donné une analyse qui ne peut assurément que présenter une faible idée de sa valeur réelle.

Dr Ch. Guende.

BIBLIOGRAPHIE

ET REVUE DES JOURNAUX

Guérison d'un cas de folie à la suite d'une opération de cataracte. — M. Gauran (de Rouen) relate l'observation d'une femme de 26 ans qui fut atteinte, un an après son mariage, de lypémanie anxieuse, avec accidents hystériformes, etc. Elle présentait, en outre, une cataracte double dont elle fut opérée. A la suite de cette opération, les troubles psychiques disparurent complètement et la guérison s'est maintenue complète depuis deux ans.

M. Séglas. — J'ai également observé, à la Salpêtrière, un fait où l'action favorable d'un traumatisme chirurgical sur des troubles mentaux antérieurs est des plus nettes. Il s'agissait d'une jeune malade atteinte d'excitation maniaque durant depuis plusieurs mois, avec hallucinations continuelles. Cette malade avait un kyste de l'ovaire dont elle a dû être opérée par M. Terrillon. A la suite de l'opération, dès le réveil chloroformique, tout accident intellectuel a disparu pour ne plus revenir. J'ajoute que la malade a guéri rapidement de son opération. Cette influence favorable des traumatismes chirurgicaux sur la folie est d'ailleurs connue et à rapprocher des cas où la même amélioration se produit à la suite de maladies fébriles intercurrentes.

M. Dubuisson relate l'observation d'une malade qui, à la suite d'une fracture du crâne, présenta de l'amnésie et de l'excitation

Digitized by Google

maniaque. Ces phénomènes disparurent après la guérison de la fracture.

(*Congrès de Rouen.*)

M. Priestley Smith (de Birmingham). **De la myopie.** — D'après Donders, l'œil normal est toujours emmétrope et la myopie constitue dans tous les cas une anomalie. Landolt, au contraire, considère la myopie comme le signe d'une évolution qui a dépassé les bornes et abouti à une hypertrophie au lieu d'un perfectionnement. Berry estime aussi qu'il y a une myopie maladive et une autre qui n'est qu'une simple particularité de l'individu. Stilling distingue deux formes de myopie et fait une différence essentielle entre la forme légère et la forme grave, qui n'est pas une simple aggravation de la précédente.

Je ne crois pas, pour ma part, que la myopie indique une tendance au perfectionnement, car s'il en était ainsi, elle s'accompagnerait d'une modification dans la structure de l'œil qui permettrait l'accommodation pour les objets éloignés. Tout porte à croire que la myopie est causée par un usage excessif des muscles qui produisent la convergence ; il n'est donc pas étonnant qu'elle augmente avec les progrès de l'éducation. La myopie étant à la fois incurable et héréditaire, il faut, par tous les moyens possibles, chercher à l'empêcher de se développer. Dans les écoles de Birmingham, nous avons fait afficher des règles pour les professeurs, concernant la lumière, la position de l'écolier, etc., et nous avons constaté dès lors un progrès. Lorsqu'un enfant présente une tendance à la myopie, il faut l'observer à intervalles et, si c'est nécessaire, interrompre pour un temps les études.

M. Cross. — A l'école de l'hôpital de Greenwich, on a examiné 1,074 garçons de 13 ans lors de leur admission et l'on n'a pas trouvé un seul cas d'anomalie des yeux. Après deux ans et demi d'études, 60 de ces garçons étaient atteints d'anomalies de réfraction. Nous avons corrigé tous les défauts de construction de l'école, au point de vue de l'éclairage, des bancs des écoliers, etc., et dès lors il y a eu amélioration continue.

Les points principaux consistent à donner à l'enfant une bonne lumière et des livres imprimés en gros caractères, de façon qu'il ne soit pas obligé de tenir le livre trop près des yeux.

(*Association médicale britannique.*)

Contribution à l'étude de l'héméralopie et du xérosis épithélial de la conjonctive, par M. W. Uhthoff. — Depuis les travaux de Bitot, de Villemin, de Netter, nous savons que l'héméralopie idiopathique coïncide souvent avec la présence de petites

Digitized by Google

plaques de xérosis épithélial sur la conjonctive oculaire, en dedans et surtout en dehors du limbe cornéen, au niveau de la fente palpébrale. Comme ces plaques de xérosis contiennent un grand nombre de microbes en bâtonnet, assez semblables aux bacilles de la septicémie des souris, on avait pensé d'abord qu'il s'agissait d'une affection parasitaire; mais des recherches ultérieures démontrèrent que le microbe en question ne présente rien de spécifique et de pathogène. En effet, on le rencontre sur différentes plaies (plaies variqueuses de la jambe, chancres mous, etc.) et muqueuses (vagin), et son abondance à la surface des plaques de xérosis s'explique par ce simple fait qu'il y trouve un terrain très favorable pour son développement. A l'heure qu'il est, on admet généralement que le xérosis de la conjonctive et l'héméralopie sont dus tous deux à un même trouble de l'état général, à l'affaiblissement de la nutrition. Cependant beaucoup de points restent encore obscurs dans l'étiologie de ces affections; et si l'apparition de l'héméralopie sous l'influence d'une alimentation insuffisante peut être considérée comme bien démontrée, comment expliquer que ce trouble ne s'observe pas fréquemment à la suite des nombreuses maladies qui toutes laissent après elles un profond degré d'affaiblissement?

L'héméralopie avec ou sans xérosis n'a été constatée jusqu'ici qu'après les affections suivantes : maladies du foie, néphrite chronique, impaludisme, anémie (grossesse à ses dernières périodes) et nystagmus des mineurs. A cette liste de causes étiologiques ou prédisposantes de l'héméralopie M. Uhthoff vient en ajouter une nouvelle qui n'a pas encore été indiquée, l'alcoolisme chronique.

En effet, sur 1,500 malades examinés par l'auteur, dans le courant d'une année, à la section des aliénés de l'hôpital de la Charité de Berlin, environ 500 étaient des alcooliques, et sur ce dernier nombre 24 (5 p. 100) présentaient de l'héméralopie ou du xérosis conjonctival : dans 14 cas il y avait du xérosis sans héméralopie, dans 3 cas de l'héméralopie sans xérosis et dans 7 cas ces deux affections coexistaient.

Tous ces malades étaient des alcooliques chroniques avérés, admis pour des affections alcooliques plus ou moins graves, telles que troubles psychiques, delirium tremens, accès convulsifs, etc. La relation de cause à effet entre l'alcoolisme, d'une part, et l'héméralopie et le xérosis, de l'autre, ressort encore de ce fait que, chez 3,000 malades femmes de la même section des aliénés de l'hôpital de la Charité, parmi lesquelles il y avait très peu d'alcooliques, l'auteur n'a constaté que quelques cas rares d'héméralopie et de xérosis.

Chez quelques-uns des 24 malades hommes existait bien une névrite rétrobulbaire chronique telle qu'on la rencontre sou-

Digitized by Google

vent chez les alcooliques, même en l'absence de toute héméralopie et de xérosis conjonctival, mais M. Uhthoff n'a constaté aucune de ces altérations du fond de l'œil que certains auteurs avaient indiquées comme cause d'héméralopie. Chez la plupart des malades, on pouvait éliminer l'influence d'une alimentation insuffisante, des troubles digestifs, des maladies du foie et de l'hérédité de l'héméralopie. D'autre part, on a pu bien établir dans quelques cas que l'apparition et la disparition de l'héméralopie ou du xérosis coïncidaient avec le début des habitudes d'alcoolisme et leur cessation.

De tous ces faits, M. Uhthoff conclut que l'alcoolisme chronique est une des causes qui, directement ou indirectement, produisent l'héméralopie et le xérosis épithélial de la conjonctive sous forme de taches ou de plaques si bien décrites par Bitot (*Berl. klin. Wochensch.*, 14 juillet 1890).

Dr Nothnagel. **Aperçu général sur le moyen de reconnaître les maladies des corpuscules quadrijumeaux.** — L'auteur s'exprime ainsi au sujet de ce diagnostic : « Lorsque, dans une maladie quelconque du cerveau, le nerf de la 7e paire est paralysé dans moitié du cerveau et que les mouvements libres de la face sont immobilisés tandis que dans les émotions vives, dans le rire, les pleurs, etc., les deux moitiés de la face se remuent également on peut alors conclure d'une manière positive que les *thalami optiques* ainsi que leurs voies de communication avec l'écorce corticale sont intactes. »

L'auteur a confirmé le diagnostic dans deux cas récents : dans un cas analogue il y a eu une humeur tuberculeuse, et dans un autre cas un gliome dans le tubercule quadrijumeau. (*Zeitschr. f. Klin. Med.*, XVI, 5 et 6, 1889.)

Dr Galezowski.

De la résection du nerf optique (*Ueber Sehnervenresection*, par le Dr G. Scheffels de Wiesbaden (*Klinische Monatsblätter für Augenheilkunde*, juin 1890). — Dans ce travail, l'auteur, partisan de la propagation microbienne de l'ophtalmie sympathique par les nerfs optiques, nous donne les résultats obtenus à la clinique de Pagenstecher. Il admet que cette opération doit remplacer le plus souvent l'énucléation. Pagenstecher la pratique dans tous les cas où un œil perdu est devenu sensible, ou lorsque l'œil sain est sympathisé et en outre dans les cas où l'on peut craindre dans l'avenir le développement d'une ophtalmie sympathique, par exemple dans les traumatismes graves de l'œil, lorsqu'un corps étranger est retenu dans le bulbe et ne peut en être extrait.

Digitized by Google

41 observations appuient ce mémoire. La description du procédé opératoire est connue; l'auteur nous la précise de nouveau; il examine les suites de cette intervention et les accidents opératoires qui peuvent se produire. Enfin il compare l'opération de la résection nerveuse avec la névrotomie optico-ciliaire, qu'il regarde comme insuffisante.

Dr Boucher.

Des troubles de la vision consécutifs à l'infection par la malaria. *Ueber Stœrungen in Folge von Malaria Infection*, par le Dr Sulzer (*Klinische Monatsblätter für Augenheilkunde*, juillet 1890). — Après avoir passé en revue tous les travaux publiés sur ce sujet et nous avoir donné le résultat de ses observations, l'auteur conclut que l'on peut rattacher les diverses formes pathologiques constatées : 1° à la névrite optique chronique, accompagnée dans les cas graves de mélanose de la pupille; 2° à l'infiltration diffuse du corps vitré; 3° aux hémorragies dans la périphérie de la rétine et dans la région maculaire; 4° à l'embolie ou à l'hémorragie centrale entraînant la cécité brusque.

Comme traitement il recommande une fois de plus l'arsenic, la quinine et les sels de strychnine.

Dr Boucher.

De la greffe de la peau sur la muqueuse. *Zur Pfropfung von Haut auf Schleimhaut*, par le Dr Franke, de Hambourg (*Centralblatt für praktische Augenheilkunde*, juin 1890). — Ayant à traiter un ectropion granuleux compliqué de la paupière supérieure, l'auteur en une première séance redressa la paupière en pratiquant sur la face muqueuse une série d'incisions circonscrivant un lambeau quadrangulaire à base adhérant au bord libre. Restait alors une perte de substance saignante. Un pansement compressif laissé en place jusqu'au lendemain arrêta l'hémorragie. La plaie étant alors bien nette, on transporta sur elle un petit lambeau de peau taillé au rasoir sur l'avant-bras et comprenant la couche cornée et une partie de la couche de Malpighi. Sans faire de suture, on met le bandeau compressif. Six jours après l'adhérence était complète et peu à peu le petit lambeau greffé prit l'apparence muqueuse. L'auteur insiste sur quelques points : nécessité d'arrêter complètement l'hémorragie; 2° possibilité de faire avec succès la greffe après vingt-quatre heures; 3° importance de prendre le lambeau cutané au moment de s'en servir; le rasoir venant de tailler la greffe sert à la porter en place; on fait glisser ainsi le lambeau sans l'avoir contusionné par des manipulations trop prolongées et l'on n'est jamais embarrassé pour reconnaître

Digitized by Google

quelle est la face épidermique ; 4° la supériorité de l'asepsie sur l'antisepsie, qui est irritante et compromet quelquefois le succès de l'opération.

Dr Boucher.

De l'existence du parasite des follicules pileux (*Demodex des follicules*) **sur les paupières.** *Ueber das Vorkommen des Haarbalgparasiten* (*Demodex folliculorum*) *au den augenlidern*, par le Dr Stieda, de Kœnigsberg (*Centralblat für praktische Augenheilkunde*, juillet 1890). Le parasite en question fut rencontré par hasard dans des follicules ciliaires qu'examinait l'auteur. Dans certaines glandes il y en avait jusqu'à 4, placés la tête vers la profondeur, tandis que l'extrémité du corps était vers l'orifice et même quelquefois le dépassait. En outre on pouvait remarquer quelques corpuscules ronds forcément granulés qui paraissent être les œufs du demodex. Pendant la vie aucun symptôme morbide ne fut observé.

Dr Boucher.

Document pour servir à l'historique de l'extraction de la cataracte. *Zur Geschichte der Star-Ausziehung*, par le Dr Hirschberg (*Centralblatt für praktische Augenheilkunde*, juillet 1890). — Le professeur Hirschberg, dont l'érudition est depuis longtemps connue, nous donne un texte latin très intéressant tiré d'une thèse soutenue le 3 septembre 1757 par Darel sur l'opération de la cataracte. Ce texte élucide plusieurs points intéressants de l'opération, tels que l'étendue de l'incision, l'iridectomie, etc., etc. Comme le fait remarquer le savant éditeur, on y retrouve les germes de beaucoup de méthodes qui ont été inventées depuis.

Dr Boucher.

Souques. **De l'hystérie mâle dans un service hospitalier.** — L'auteur, sous l'inspiration de son maître M. Chauffard, a eu l'occasion d'observer une série de cas d'hystérie masculine, et il cherche à démontrer 1° *que l'hystérie mâle* n'est pas l'apanage de quelques hôpitaux spéciaux, mais qu'on la rencontre fréquemment dans les services hospitaliers ordinaires ; 2° qu'elle semble plus fréquente dans la société inférieure ; 3° qu'elle soulève un problème clinique de premier ordre.

La question de l'hystérie virile depuis les travaux de Charcot et de ses élèves, est complètement jugée, et comme dit M. Souques, l'hystérie existe chez l'homme, et il a été démontré par M. Marie que « l'hystérie mâle, dans les classes inférieures de la société est

Digitized by Google

très fréquente; elle semble même beaucoup plus fréquente que l'hystérie féminine ».

La 1re observation, publiée par Souques[1], se rapporte à un cas d'*impaludisme avec dysenterie prolongée et paraplégie hystérique*. On constate en outre chez le malade l'anesthésie générale, point hystérogène au niveau de la colonne lombaire, douloureux à la pression, et *une diminution notable du champ visuel des deux côtés, surtout du côté gauche.*

La 2e observation se rapporte au *traumatisme-sclérose en plaques hystéro-alcoolisme.* — Le nommé V..., âgé de 32 ans, a eu à 18 ans une morsure de cheval au niveau de l'arcade sourcilière gauche; consécutivement, dit-il, il a eu des *troubles oculaires* et de l'embarras de la parole. A 19 ans, après des excès de boisson, il a commencé à être pris d'accidents vertigineux: céphalalgie, *troubles visuels*, qui n'ont disparu qu'après la cessation des boissons. A l'âge de 24 ans il recommence à boire et il est repris des vertiges, des céphalalgies et des *brouillards* devant les yeux. Ces troubles duraient un quart d'heure et revenaient deux ou trois fois par mois. Ce n'est qu'à 28 ans qu'il cesse les excès de boisson; les vertiges et les attaques disparaissent aussitôt; seuls, le strabisme et la diplopie, qui durent déjà depuis dix ans, persistent.

A l'état actuel, M. Souquet constate la parole lente; *les troubles oculaires* persistent sous forme de strabisme interne et diplopie. Absence des phénomènes pupillaires et de ptosis. Nystagmus, surtout dans la direction latérale du regard, facilement provoqué, Le champ visuel est considérablement rétréci du côté droit.

Traitement. — Douches froides quotidiennes et antipyrine à dose de 6 grammes par jour améliorent sensiblement la santé générale ainsi que la vision.

Observation IV. *Hémiplégie hystérique chez un syphilitique. Céphalalgie simulant la céphalée spécifique.* — Un homme de 38 ans a eu la syphilis à l'âge de 25 ans, mal soignée. Depuis le 11 juin 1889, il est pris journellement de vertiges, d'éblouissements avec hémianesthésie gauche. *Le champ visuel est rétréci à gauche.* — 24 juin, après les douches, légère amélioration, le champ visuel est moins rétréci. L'anesthésie est sensiblement diminuée. Malgré la syphilis, on considère l'hémianesthésie comme hystérique.

Observation X. *Hystéro-saturnisme. Monoplégie brachiale gauche. Amaurose passagère.* — L. C..., peintre en bâtiments, entre le 2 décembre, salle Lasègue, dans le service de M. Chauffard. En février 1889, première attaque de colique saturnine. Trois

1. *Arch. gén. de médecine*, Duplay, Hanot Blum (août 1890).

Digitized by Google

semaines après, nouvelles coliques accompagnées d'*amaurose double passagère* qui dura quarante-huit heures.

Le 2 décembre troisième atteinte de colique, avec rétrécissement du champ visuel du côté gauche. Rétrécissement du champ visuel gauche.

Observation XI. *Hystéro-saturnisme.* — M. C..., âgé de 50 ans, sept attaques de coliques de plomb. La sensibilité sensorielle est atteinte faiblement. Le champ visuel est normal latéralement et en bas; il est rétréci en haut pour l'œil gauche, tandis que pour l'œil droit il est normal dans tous les sens. (*Archives générales de médecine*, août 1890.)

Dr Galezowski.

Hémianopsie et cécité croisée simultanées. — Physiologie et pathologie des tubercules quadrijumeaux (Thèse Genève, 1890). — M. le docteur Ruel a pris pour sujet de sa thèse une observation que l'on peut dire unique, et qui, vu la rareté des cas d'altérations des tubercules quadrijumeaux, est d'importance majeure dans l'étude des localisations cérébrales. Cette observation est d'autant plus intéressante à résumer que, si les circonstances ont favorisé l'auteur, il a su, par l'examen attentif du malade et l'analyse soignée des symptômes, en tirer tous les renseignements qu'elle était susceptible de donner.

Un homme de 20 ans entre à l'hôpital, présentant un certain nombre de phénomènes nerveux qui le rendent incapable de tout travail. Sept mois auparavant il a commencé à souffrir de céphalalgie frontale assez vive pour empêcher tout sommeil; un mois après est survenue de la faiblesse du côté droit qui a augmenté assez rapidement pour l'empêcher bientôt de continuer son métier. L'intelligence déclina ainsi que la mémoire, sa vue baissa rapidement.

Lors de son entrée à l'hôpital on constate les signes suivants : affaiblissement de la mémoire et de l'intelligence, sans aphasie; parésie faciale des rameaux inférieurs surtout avec signe de l'orbiculaire (Revilliod); paralysie, avec contracture légère des membres du côté droit (prédominance au bras); pas de déviation de la langue ni de la tête; signe de Romberg; céphalalgie sans vertige; diminution de la sensibilité dans tout le côté droit, y compris les muqueuses nasale, buccale, conjonctivale; hypoacousie à droite; amaurose de l'œil droit; hémianopsie latérale droite de l'œil gauche; aucune altération des milieux transparents du fond de l'œil.

Le 23 juin 1887, l'œil gauche présente de la parésie du droit inférieur. En même temps on constate un début de névro-rétinite.

Digitized by Google

Bientôt la pupille gauche se dilate, puis la paupière tombe; enfin le droit inférieur se paralyse à son tour. Deux mois après, les muscles de l'œil se paralysent : droit supérieur et droit inférieur d'abord, puis élévation de la paupière; enfin petit oblique. Bientôt apparaît un nystagmus de l'œil droit dans le mouvement d'adduction, et huit jours plus tard le droit interne est paralysé. La paralysie de la troisième paire se complète bientôt par le ptosis.

La quatrième paire paraît même se prendre à son tour.

En octobre 1887, le malade ne peut plus marcher sans perdre l'équilibre : il s'affaisse du côté droit.

Puis la déchéance générale s'accentue de jour en jour, et le 7 janvier 1888 il meurt.

M. Ruel s'arrête au schéma de Grasset, qui peut se résumer dans les propositions suivantes :

« 1° Les fibres internes des nerfs optiques s'entre-croisent au chiasma, tandis que les fibres externes continuent directement;

« 2° Les fibres externes s'entre-croisent en arrière du chiasma (au niveau des tubercules quadrijumeaux), de sorte que l'entre-croisement est alors complet pour toutes les fibres optiques, et que dans chaque capsule interne se trouvent réunies toutes les fibres du côté opposé.

« 3° Les fibres externes subiraient un second entre-croisement au delà de la capsule interne (au niveau du corps calleux), avant d'aboutir aux circonvolutions, de sorte que chaque lobe occipital contiendrait les fibres externes de l'œil du même côté et les fibres internes de l'œil du côté opposé.

« On voit ainsi que les faisceaux interne et externe suivraient une direction différente. Le premier subirait un entre-croisement simple dans le chiasma et se terminerait dans l'hémisphère opposé à l'œil dont il émane. Le second subirait un double entre-croisement qui, après une incursion dans l'hémisphère opposé, le ramènerait aboutir directement dans l'hémisphère correspondant à l'œil d'où il est parti. »

En examinant ce schéma de Grasset on reconnaît qu'il y a un point, au niveau des corps genouillés et de la région sous-optique. où une lésion doit produire le phénomène de l'amblyopie croisée avec hémianopsie nasale.

Cela étant, et en considérant l'ordre de succession des phénomènes cliniques, on avait supposé une lésion siégeant au niveau des corps genouillés et de la région sous-optique gauche, intéressant le pédoncule cérébral gauche en entier et s'étant étendue, d'une part, à la partie interne du pédoncule droit, d'autre part, à la paire postérieure des éminences bigéminées, plus spécialement au tubercule postérieur gauche (les troubles de l'équilibration indi-

Digitized by Google

quaient en effet une lésion pouvant influencer le pédoncule cérébelleux moyen gauche).

L'autopsie est venue démontrer l'existence d'un gliome. Seulement un siège primitif était le tubercule quadrijumeau postérieur gauche. A cette tumeur s'ajoutait une infiltration œdémateuse avec ramollissement des corps genouillés et de la région sous-optique gauche, du pédoncule cérébral correspondant (à son origine inférieur), dans sa totalité, et partiellement du pédoncule au côté opposé, au niveau de la partie interne de la calotte.

M. Ruel arrive aux conclusions suivantes :

« 1° La lésion de la paire antérieure procède presque toujours en diminuant l'acuité visuelle, ou en déterminant la cécité.

« 1° La lésion de la paire postérieure ne semble pas influencer la vision; toutefois, il n'est pas absolument démontré que cette influence soit nulle.

« 3° L'ophtalmoplégie nucléaire est un symptôme à peu près constant, mais non obligatoire, des affections des éminences bigéminées; elle est le résultat d'une lésion directe ou indirecte du centre nucléaire, ou plutôt des centres nucléaires de la troisième paire située sur le plancher du ventricule moyen et de l'aqueduc de Sylvius.

« 4° Les tumeurs des tubercules quadrijumeaux déterminent souvent, ou mieux paraissent déterminer des troubles dans l'équilibration, la coordination; cette observation établit un nouveau diagnostic régional :

Le syndrome visuel : hémianopsie latérale homonyme et cécité unilatérale croisée simultanées, coïncidant avec un état ophtalmoscopique normal, est le résultat d'une lésion des corps genouillés interne et externe et de la région sous-optique correspondante. (*La Médecine moderne*, du professeur Germain Sée, 31 juillet 1890.)

Cellulite orbitaire produite par une carie dentaire. — M. Siméon Snell a décrit, dans la dernière séance de la *Société d'ophtalmologie de Londres*, le cas d'une jeune fille de quatorze ans qui s'était exposée au froid peu après l'extraction de deux dents cariées, à un moment où l'enflure de la joue était encore considérable. Une cellulite orbitaire aiguë se déclara, et on donna issue à une grande quantité de pus au moyen d'une incision faite au niveau du bord inférieur de leur orbite. Quelques jours plus tard, cependant, la mort survint à la suite d'accidents cérébraux.

Extraction des cataractes, par M. Schweigger (*Société de médecine de Berlin*). — On dit toujours, quand on veut opérer une

Digitized by Google

cataracte, qu'il faut qu'elle soit *mûre*, mais on n'a jamais donné une définition exacte de cette soi-disant maturité. Himly dit que l'inflammation qui a produit la cataracte doit être terminée au moment où l'on pratique l'opération. Mais la terminaison de ce processus n'est pas facile à constater; pourtant, d'après Iungken, pour qu'une cataracte soit mûre il faut que le cristallin soit seul altéré et que le malade ne voie plus du tout les petits objets et les grands très indistinctement. Rühl demande que la cataracte, au moment où on doit l'opérer, soit arrivée à un point tel qu'elle ne puisse plus subir de nouvelles modifications. Cette définition n'est guère soutenable, car il faudrait ajourner l'opération jusqu'à la fin de la vie.

Pour Desmares, la cataracte était mûre lorsque l'opacité du cristallin était complète.

La crainte d'opérer des cataractes non mûres est fondée; cependant, l'expérience enseigne que parfois on réussit à extraire, sans aucun inconvénient, des cristallins dont l'opacité est loin d'être complète.

D'une façon générale, on peut dire que l'extraction de la cataracte peut se faire après cinquante ans et encore mieux à soixante, même lorsque la plus grande partie de la lentille n'est pas encore opaque, car, à cette période, les processus physiologiques intéressant la lentille ont détruit sa faculté d'accommodation. Cette extraction ne doit pas être combinée avec l'iridectomie préalable; il faut avoir recours à la méthode classique de l'incision à lambeau, avec conservation de la pupille normale; c'est à elle que je suis revenu depuis plusieurs années, et elle me donne des résultats très satisfaisants.

La question de l'opportunité de l'opération est bien plus difficile à décider vers l'âge moyen. Car les mêmes formes d'opacité lenticulaire, que l'on extrait chez les personnes âgées sans inconvénient, ne sont pas mûres chez les personnes moins âgées. A l'âge où l'accommodation persiste encore, la couche corticale, encore diaphane, présente une masse visqueuse tenace, qui adhère solidement à la capsule, et en faisant l'extraction c'est le noyau de la lentille qui sort, tandis que la couche corticale, diaphane encore, reste unie à la capsule: la pupille, dans ce cas, est absolument noire d'abord, mais bientôt le liquide de la chambre va imbiber la couche corticale abandonnée dans l'œil; elle devient trouble et le résultat de l'opération est compromis.

Les mêmes formes de cataracte qui permettent, sans inconvénient, la discision de lentilles incomplètement opaques chez des enfants, et en général dans la jeunesse, ne s'appliquent plus à l'âge moyen; de graves inflammations consécutives compliquent l'extraction de

Digitized by Google

cataractes chez les personnes âgées, à moins qu'elles n'atteignent la cinquantaine. C'est là ce qui a fait croire au danger des extractions de cataractes non mûres.

Chez les malades qui n'ont pas encore dépassé la cinquantaine, il faut donc extraire seulement les lentilles complètement opaques. S'il n'en est pas ainsi, il faut ou bien attendre, ou bien produire une maturité artificielle. Mais on ne peut faire attendre que ceux dont la vue est encore suffisante, et c'est le petit nombre.

Pour obtenir la maturité artificielle, on peut appliquer : 1° le procédé de von Graefe indiqué par lui en 1850, c'est-à-dire la discision de la lentille, ou 2°, d'après Fœrster, le massage de la lentille. C'est encore l'âge qui doit servir de base pour choisir entre ces deux méthodes. Jusqu'à la quarantième année, je préfère la discision, seulement je crois que l'iridectomie, conseillée par von Graefe, est superflue. Quatre à cinq jours après la discision, que je pratique jusque dans les couches les plus profondes de la lentille, le gonflement et l'opacité de la lentille ont augmenté à tel point que l'extraction peut être pratiquée aussitôt à l'aide du couteau lancéolé et sans iridectomie. Le procédé de Fœrster suppose un noyau de lentille dur qui n'existe qu'après la quarantième année; il se pratique de la manière suivante : on fait la ponction de la cornée, on évacue le liquide de la chambre antérieure, on presse et frictionne à l'aide d'une spatule mousse la cornée, et par conséquent aussi la couche corticale antérieure lenticulaire qui s'appuie contre la cornée immédiatement après l'évacuation de l'humeur aqueuse. La couche corticale de la lentille est comprimée de cette manière entre la cornée et le noyau dur de la lentille. Elle commence à devenir trouble au bout d'une à deux semaines. Ce procédé ne réussit pas chez les jeunes gens qui n'ont pas un noyau cristallinien déjà dur. Quatre à six semaines plus tard, on peut faire l'extraction, toujours sans iridectomie.

Emploi de la teinture d'eucalyptus pour combattre la céphalalgie, par le docteur Weir-Mitchell (*Revue hebdom. de thér.*, 1890, 4). — Conformément à ce qu'avaient annoncé Morris, J. Lewis et Wharton Senkler, le professeur Weir-Mitchell a constaté que la teinture d'eucalyptus, administrée par prises de 5 gouttes (en capsules gélatineuses), au nombre de quatre à six par jour, montre une grande efficacité contre la céphalalgie. La médication a donné des résultats particulièrement satisfaisants dans les cas où la céphalalgie était en rapport manifeste avec la congestion cérébrale.

Digitized by Google

THÈSES DE DOCTORAT

SOUTENUES A LA FACULTÉ DE PARIS EN JUILLET 1890.

M. Ballengrin. — Fractures des os du tarse. Président : M. Léon Le Fort.

M. Amorin. — De la restauration des paupières par la greffe cutanée. Président : M. Panas.

M. Calamy (Louis). — Du traitement de la cataracte diabétique.

M. Chailloux (François). Contribution à l'étude de l'hémorragie de la macula.

NOUVELLES

Nous apprenons avec plaisir que M. le docteur Potocki est nommé chef de clinique à la Faculté de médecine de Paris.

Faculté de médecine de Lille. — Par décret en date du 31 juillet 1890, la chaire de médecine opératoire de la Faculté de Lille prend le titre de chaire de clinique ophtalmologique.

La statue de Daviel. — Divers journaux ont annoncé que M. Bourgeois, ministre de l'instruction publique, se rendrait, le 10 de ce mois, à Evreux, pour présider à l'inauguration de la statue élevée dans cette ville à la mémoire du médecin Daviel qui, le premier, pratiqua, en 1746, l'opération de la cataracte par extraction. Cette nouvelle est de tous points inexacte. Outre que la statue qui doit être élevée à la mémoire de ce savant n'est pas terminée, l'érection de ce monument aura lieu à Bernay et non à Evreux, et le comité n'a encore rien décidé quant à la date probable de cette inauguration.

Le Gérant : Félix Alcan.

4089. — Imprimeries réunies, B, rue Mignon, 2. — May et Motteroz, directeurs.

Digitized by Google

ÉTUDE

SUR

QUELQUES VARIÉTÉS GRAVES DE MYOPIE

ET SUR LES MOYENS DE LES GUÉRIR

PAR

Le Dr GALEZOWSKI

Je n'ai pas l'intention, en faisant publier ce travail sur la myopie, de m'occuper de la description détaillée de toutes les formes différentes de myopie, ainsi que de toutes les théories de leur développement. Toutes ces variétés ainsi que leur mode d'évolution se trouvent bien décrits dans les traités récents des maladies des yeux, tels que : le traité de Donders sur la réfraction, *Lehrbuch der Augenheilkunde* de Fuchs, mon *Traité des maladies des yeux* de 1888, le travail de Landolt, etc. Mon travail actuel a pour but d'attirer l'attention sur les formes particulières, graves, de la myopie, sur leur évolution progressive et sur la manière de combattre cette progression.

La myopie est une forme anormale de l'organe de la vision; la conformation défectueuse de la coque oculaire, son amincissement exagéré, les stases veineuses, exagération de la circulation veineuse surtout dans la partie antérieure du globe et de la région ciliaire, font que l'organe visuel ne se développe pas d'une manière régulière; le muscle accommodateur fonctionne d'une manière anormale et contribue au développement de la myopie.

Ici, nous devons déclarer que nous ne pouvons pas admettre cette déclaration hasardée d'un de nos éminents confrères, qui s'exprime ainsi à ce sujet : « La disposition à la myopie se trouve dans le développement de la race humaine; sa cause déterminante, dans ce qu'on appelle plus particulièrement la civilisation. » Non, mille fois non, la nature n'a pas eu « l'intention de créer un type myopique ». L'œil myope est un œil anormal, un œil de mauvaise conformation ; il apparaît très

Digitized by Google

souvent par hérédité, comme toutes les difformités de l'organisme humain. Plus tard, sous l'influence d'un travail d'application prolongé, il augmente d'intensité. Mais on le voit survenir dans toutes les conditions de la vie humaine, tout aussi bien chez les ouvriers qui travaillent dès leur jeune âge dans les champs, et chez lesquels les efforts d'accommodation n'ont rien à faire, que chez ceux qui s'appliquent à des travaux minutieux, la sculpture, la gravure, etc.

L'œil myope est un œil anormal et mal conformé; la courbure des milieux réfringents de cet œil, aussi bien dans ses parties antérieures que postérieures, tels que la cornée, le cristallin, le corps vitré, est plus ou moins augmentée.

Si nous examinons cet œil, à l'âge le plus jeune comme à l'âge mûr, nous constatons facilement une très grande différence dans la courbure de la partie antérieure du globe. Sans cause apparente, sans pression exagérée sur les membranes externes, le globe oculaire subit une transformation; son diamètre antéro-postérieur était déjà allongé de naissance dans des proportions variées, selon les individus; il s'allonge de plus en plus, au fur et à mesure que les enveloppes du globe, et notamment la sclérotique et la cornée, s'amincissent. Certains auteurs pensent qu'il n'y a que la choroïde, le nerf optique et la sclérotique dans le pourtour de ce dernier qui subissent une dépression et s'altèrent consécutivement[1]. Selon moi, c'est une erreur absolue.

Le développement progressif du diamètre antéro-postérieur de l'œil s'observe non seulement dans la moitié postérieure du globe en y formant des staphylômes postérieurs, des atrophies choroïdiennes, etc., mais la partie antérieure de l'œil y prend certainement aussi une grande part. Et en effet, qu'est-ce que nous trouvons en examinant la cornée, la chambre antérieure et le cristallin lui-même chez les myopes? En faisant cet examen à l'aide des appareils spéciaux appelés ophtalmomètres, soit à l'aide de celui de Helmholtz, soit avec celui de MM. Javal et Schiötz, on définit exactement la courbure

1. Landolt, *Réfraction et Accommodation*, p. 389.

Digitized by Google

de la cornée et du cristallin, ainsi que de la chambre antérieure. Moi-même j'ai employé avec avantage celui de Javal, ou bien j'ai fait cet examen à l'aide d'un très fort éclairage *électrique;* j'ai reconnu facilement que dans les yeux myopes, dès le plus jeune âge, même au début de l'apparition de la myopie chez les sujets jeunes, il existe des signes non douteux de la distension des parties antérieures du globe oculaire.

Ce fait ne me paraît pas douteux; et en effet, après les recherches que j'ai faites pendant les deux dernières années en comparant la courbure de la cornée et le volume de la chambre antérieure des yeux myopes avec ces mêmes parties de l'œil dans les yeux emmétropes ou hypermétropes, j'arrive à cette conclusion, que le globe oculaire des myopes a sa courbure spéciale, bien plus développée que dans les yeux hypermétropes, et même dans les emmétropes. Certainement, nous n'avons pas de preuves aussi démonstratives et frappantes que celles que nous découvrons dans le fond de l'œil avec les staphylômes postérieurs, les choroïdites atrophiques du segment postérieur du globe. Mais en mesurant attentivement les courbures antérieures du globe, surtout la courbure de la cornée dans son centre, on se convainc d'une manière non douteuse que le globe de l'œil dans sa partie antérieure chez les myopes est allongé et distendu, et que la cornée constitue une des membranes réfringentes les plus importantes pour la réfraction de l'œil. Cette loi, du reste, M. Landolt l'a très bien exprimée dans son travail de la réfraction (p. 107), en disant que la courbure de la cornée est la plus forte au milieu de l'ellipsoïde qu'elle forme, surtout à son centre, et est par conséquent la plus favorable à la netteté des images rétiniennes. Helmholtz avait défini la courbure de la cornée dans un œil schématique égal à 7,829 millim. cubes. Mais cette courbure n'est pas toujours la même, si on la compare avec les calculs faits par Donders, Krause et Javal; on trouve souvent cette courbure, d'après les derniers auteurs, d'un quart ou même de moitié moindre.

Comme le mot *myopie* n'indique qu'un état de réfraction

Digitized by Google

dans lequel la membrane visuelle, et surtout la *macula*, se trouve en arrière du foyer de tout le système dioptrique, on ne voit pas dans quelle partie de l'œil l'augmentation de la réfraction se trouve de préférence.

Mes propres recherches m'ont permis de démontrer que dans la myopie légère, myopie du début, toute la force prédominante de la réfraction réside, dans la grande majorité des cas, dans la courbure exagérée de la cornée. Et en effet, si d'un côté la courbure de la cornée est augmentée très sensiblement chez les myopes; d'autre part, l'augmentation de la courbure apparente de la cornée, telle qu'on l'observe dans le staphylôme conique pellucide, staphylôme opaque et non central, adhérent de la cornée, entraîne forcément une myopie plus ou moins forte.

Au fur et à mesure que cette courbure de la cornée augmentera, la membrane externe de l'œil, la sclérotique, pourra conserver sa forme normale, et il n'y aura qu'une extension du trou optique du côté externe du nerf, pour former ou exagérer l'étendue du staphylôme postérieur de l'œil. Mais dans un certain nombre d'autres cas la sclérotique avec la choroïde conserveront une résistance suffisante pour ne pas amener de distension du globe oculaire dans sa moitié postérieure, ce qui constituera ainsi une myopie faible, stationnaire. Il arrive aussi, parfois, que rien ne change dans les membranes internes de l'œil myope, le staphylôme postérieur conserve les mêmes dimensions que quelques années auparavant, et pourtant la myopie fait des progrès constants, de sorte qu'on est obligé d'augmenter les numéros des verres concaves et de chercher par ce moyen à améliorer la vision pour les différentes distances. Incontestablement, nous aurons affaire à une myopie progressive dont la cause principale réside dans l'augmentation de la courbure de la cornée.

Il me serait difficile d'admettre, au contraire, que la cause principale de la myopie progressive réside dans une inflammation de la choroïde dans le pôle postérieur de l'œil, parce que, dit-on, la partie postérieure du globe est exposée plus que les autres à la lumière et à l'acte de la vision. Nous di-

Digitized by Google

rons que, dans ces cas, cette même inflammation devrait tout aussi bien fréquemment apparaître dans les yeux hypermétropes que dans les emmétropes, ce qui pourtant ne se voit jamais.

L'hérédité joue un grand rôle dans le développement de la maladie, et sous ce rapport nous nous rangeons complètement à l'opinion émise par notre éminent confrère M. le Dr Bravais (de Lyon), dans sa communication faite au Congrès d'ophtalmologie[1]. « Il faut admettre, dit-il, une prédisposition, et celle-ci est le plus souvent héréditaire. Dans les familles où règne déjà la myopie, l'examen des enfants s'impose d'une manière toute particulière et de bonne heure. »

Je suis complètement de l'avis de M. Bravais, et je ne crois pas qu'on puisse attribuer la myopie à toute autre cause, telle que affaiblissement d'accommodation, excès de travail de près, ou une conformation particulière de la papille optique et des vaisseaux centraux de la rétine, comme le veut prouver M. Nuel (de Liège). L'état de la rétine et de la papille optique n'a aucun rapport avec la prédisposition de l'œil à la myopie, ni dans le jeune âge ni dans l'âge plus avancé. Si on veut chercher la cause réelle du développement de la myopie chez les enfants, il faut la chercher dans la prédisposition héréditaire de la conformation de l'œil.

Si on veut se rendre compte de la progression de la myopie, il faut l'attribuer non point à l'exagération d'action des muscles sur le globe de l'œil, comme pense M. Motais, mais aux efforts d'accommodation et d'adaptation des yeux à la vision des objets fins tenus à petite distance et sans l'usage des verres correcteurs. Je dirai donc ici, avec M. Javal, que je ne crois pas que la ténotomie proposée par M. Motais soit susceptible d'arrêter la marche de la myopie[2].

L'insuffisance des muscles droits internes n'est pas une cause de diminution de la réfraction ou d'un allongement du diamètre antéro-postérieur; c'est pourquoi il ne faut pas em-

1. Bravais (de Lyon), Congrès d'ophtalmologie, dans le *Bulletin médical*, Paris, 1889, p. 433.
2. *Bulletin médical* (Congrès d'ophtalmologie, Dr Vignes).

Digitized by Google

ployer des verres prismatiques pour diminuer, comme on prétend, la tension exagérée dans l'œil myope, mais il faut se contenter de l'usage et de la prescription des verres concaves sphériques appropriés au degré de la myopie.

Il faut chercher à obtenir la vision binoculaire des yeux fortement myopes pendant le travail, ce qui permettra l'application des deux yeux à la fois et contribuera jusqu'à un certain point à la conservation de la vision myope dans son état stationnaire.

Habituellement les choses ne se passent pas ainsi, et les malades qui ont un faible degré de myopie, travaillent sans lunettes; de là la fatigue au bout de peu de temps de travail, augmentation progressive de la myopie et des altérations choroïdiennes dans le segment postérieur du globe.

Au point de vue scientifique, on ne peut pas trouver de division régulière pour les différents degrés de myopie; mais au point de vue pratique les uns la divisent en *myopie forte, plus forte* et *extrême;* d'autres la divisent en myopie stationnaire ou progressive. Selon moi, il est plus rationnel de diviser les myopes en degrés différents selon la distance à laquelle ils voient les objets ordinaires du travail et les caractères très fins de l'échelle typographique, *soit celle de Snellen, soit mon échelle typographique.*

C'est ainsi qu'à la page 796 de mon *Traité des maladies des yeux* (3e édition, 1888), je divise la myopie en : A. Myopie faible de premier degré ou myopie à distance, où la distance de la vision est égale à l'œil emmétrope (25 centimètres); B. Myopie moyenne, dans laquelle le *punctum remotum* de la vision se trouve à 15 ou 16 centimètres de l'œil; C. Myopie forte, lorsque la distance de la vision rapprochée ne dépasse pas 8 à 10 centimètres, et qu'il faut pour la corriger avoir recours aux verres concaves n° 6 dioptries et pour la vision au loin, n° 11 ou 12 dioptries; enfin, D. Myopie extrême, où le point le plus éloigné de la vision distincte se trouve à 4 ou 5 centim. C'est là la vraie *myopie maligne*, comme on la désigne maintenant, et les altérations internes choroïdiennes deviennent fréquentes dans cette

Digitized by Google

forme, car il se produit là une distension exagérée du globe oculaire, distension et atrophie choroïdiennes donnant lieu consécutivement à des atrophies choroïdiennes du segment postérieur du globe. C'est cette même distension des vaisseaux du cercle ciliaire qui entraîne si fréquemment dans cette période un décollement plus ou moins étendu de la rétine.

Cause. — Les auteurs les plus éminents qui se sont occupés de la réfraction de l'œil ont fait des recherches des plus minutieuses sur la cause probable des myopies progressives et pernicieuses ; mais rien jusqu'à présent n'est venu révéler cette cause, ils n'ont pu que faire quelques hypothèses que je crois nécessaire de reproduire ici en détail.

La cause la plus habituelle de la myopie, comme je le disais précédemment, est l'hérédité. Elle peut apparaître chez les enfants à des âges différents, mais le plus souvent au moment où ils commencent à travailler.

Le plus habituellement les deux yeux sont pris ; mais si dans un certain nombre de cas la myopie des deux yeux est égale et peu marquée, dans d'autres cas, plus rares il est vrai, le degré de la myopie est bien différent chez le même individu à droite qu'à gauche. Un œil peut avoir une myopie moyenne pendant que l'autre œil de l'enfant présente une myopie pernicieuse, avec diminution très notable de l'acuité visuelle centrale, sans aucune trace de lésion apparente de la rétine ni de la choroïde de cette région.

Je puis, à l'appui, rapporter un fait tout récent que je tire de ma clientèle particulière.

Observation I.

Le jeune K..., âgé de 7 ans, demeurant à Paris, a toujours joui d'une bonne santé ; il est né de parents bien portants ; mais tandis que le père a la vue hypermétrope, la mère, au contraire, accuse une myopie faible de 2.50 dioptries. Vers l'âge de 3 ans les parents se sont aperçus que l'enfant louchait en dehors de son œil gauche, mais ils n'y firent pas grande attention ; il lisait très bien et commença à faire ses études.

Digitized by Google

Peu à peu ils s'aperçurent que lorsqu'il voulait lire surtout de près et qu'il avait travaillé un peu longtemps, son œil gauche tournait complètement en dehors : c'était un strabisme divergent bien prononcé que l'on observait constamment dans toutes les conditions de la vie. Appelé à examiner ses yeux, j'ai constaté facilement, avec mon chef de clinique, le Dr Wuillomenet, que l'œil droit présente une myopie moyenne, avec une acuité visuelle normale, corrigée à distance à l'aide d'un verre sphérique concave n° 3 dioptries, tandis que l'œil gauche est amblyope, aucun verre ne lui corrige la vue, et c'est à peine s'il peut reconnaître de tout près et sans aucun verre les grosses lettres n° 30 de l'échelle.

C'est par l'hérédité donc que nous pouvons nous expliquer l'apparition de la myopie dans le jeune âge ; c'est la conformation congénitale qui nous fait comprendre la différence de réfraction dans les deux yeux d'un seul et même individu ; c'est aussi à la conformation congénitale anormale qu'il faut rapporter l'inégalité de réfraction dans les deux méridiens, formant ainsi l'astigmatisme, ou bien lorsque cette irrégularité est plus prononcée dans le même axe en haut ou en bas du même méridien, formant ainsi astigmatisme irrégulier. C'est dans ces cas que nous parvenons souvent à corriger à l'aide des verres cylindro-coniques.

Il ne peut y avoir pourtant le moindre doute qu'un état congénital d'un œil myope ne restera pas toujours dans le même état que pendant les premières années de la vie après quinze, vingt ou trente années de travail et d'application de l'organe dans les travaux minutieux, de gravure, sculpture, etc. Selon que les enveloppes de l'œil sont plus épaisses ou plus dépressibles, l'œil s'allongera et la vue deviendra plus courte, et le diamètre antéro-postérieur du globe plus allongé, la myopie deviendra plus forte, et des désordres de différentes sortes vont apparaître dans le fond de l'œil.

Nous verrons apparaître des atrophies choroïdiennes, caractéristiques de la myopie dans le segment postérieur du globe, des altérations de la macula, des flocons dans le corps vitré, des décollements de la rétine, etc.

En examinant successivement la marche de ces différentes altérations, nous sommes portés à nous demander pourquoi ces désordres apparaissent de préférence dans les yeux myopes, où en est la cause réelle, et si l'on ne pourrait pas y remédier par un traitement quelconque, un régime oculaire approprié ou tout autre moyen.

Digitized by Google

Jusqu'à présent cette étude de l'étiologie n'a été faite que très imparfaitement, et on est resté dans une incertitude absolue pour savoir d'où vient la progression de la maladie chez les myopes, pourquoi la progression est presque constante chez eux, et comment expliquer la désorganisation des parties postérieures et non antérieures des yeux myopes.

Il y a là tout un monde à étudier et à développer, pour se rendre compte de la pathologie de cet organe, pathologie toute spéciale, avec un mode de développement qui lui est propre. Certainement, un œil myope n'est pas toujours pathologique; mais si l'on veut comparer ces yeux, qui sont du reste très nombreux, avec les yeux simples ou hypermétropes, on verra que tout est irrégulier et anormal dans leur conformation et dans leur structure. La cornée est plus bombée habituellement que dans l'œil sain, comme nous le démontrerons plus tard; la chambre antérieure est bien plus profonde; le cristallin lui-même, comme avait remarqué Donders, présente une courbure souvent plus prononcée que dans les yeux emmétropes, et son degré de réfraction est quelquefois même plus accentué que dans d'autres yeux.

D'autre part, on n'est pas bien sûr jusqu'à présent que les muscles moteurs du globe, tels que les droits externe et interne, supérieur et inférieur, qui servent au mouvement des yeux, n'allongent pas le globe en comprimant la sclérotique, qui se trouve chez les myopes fortement amincie et peu résistante à la pression.

Toutes ces questions doivent être examinées scrupuleusement sur un certain nombre d'yeux myopes; ce n'est qu'alors que nous pourrons nous prononcer d'une manière plus positive, et peut-être serons-nous en état de trouver quelques moyens efficaces pour arrêter les progrès de la myopie et la rendre moins pernicieuse qu'elle n'a été jusqu'à présent. Ce sera le sujet de l'article suivant, que je publierai dans un prochain numéro.

Dr Galezowski.

(*A suivre.*)

Digitized by Google

MESURE
DE LA
CONVERGENCE DANS LA VISION BINOCULAIRE

CHOIX D'UNE UNITÉ DE CONVERGENCE
SÉRIE MÉTRIQUE DES PRISMES USITÉS EN OCULISTIQUE[1]

PAR

le Dr JAYS (de Lyon)

Soit $OO' = 2\lambda$ (fig. 1), la longueur de la ligne de base.

Le point de fixation étant sur la ligne médiane à une distance δ, convenons de prendre pour mesure C de la convergence oculaire, le rapport $\frac{\lambda}{\delta}$; on a alors

$$C = \frac{\lambda}{\delta},$$

ou, en posant,

$$\frac{1}{\delta} = \Delta,$$

(1) $$C = \lambda\Delta,$$

Pour une autre distance δ' du point de fixation, la convergence prend une valeur C', donnée par

(2) $$C' = \lambda\Delta'.$$

En divisant (1) et (2) membre à membre on obtient

(3) $$\frac{C}{C'} = \frac{\Delta}{\Delta'},$$

Posons

$$\Delta' = 1$$

et prenons pour unité de convergence la valeur C' correspondante, on obtient

(4) $$C = \Delta.$$

1. Mémoire communiqué à la Société d'ophtalmologie de Paris.

Digitized by Google

Il résulte des formules précédentes les conséquences suivantes :

1° *Pour un même point de fixation, la convergence est proportionnelle à la ligne de base.*

2° *La ligne de base conservant la même valeur, deux valeurs* C *et* C′ *de la convergence sont directement proportionnelles aux distances, exprimées en dioptries, des points de fixation correspondante.*

3° *Si l'on prend pour unité la valeur de la convergence qui correspond au point de fixation situé à* 1 *dioptrie, chez un même sujet, la convergence à une distance quelconque s'exprime rigoureusement par le même nombre que la distance au point de fixation, cette dernière étant évaluée en dioptries.*

Nous proposons de désigner par le symbole T*m*, abréviation de *tangente métrique*, l'unité de convergence telle que nous l'avons définie.

Il est facile de se rendre compte que l'unité angulaire *a.m* de Nagel ne possède point rigoureusement les propriétés de l'unité T*m*.

Prenons, en effet, sur la ligne médiane les points P_1, P_2, ..., P_n (fig.1), situés à des distances respectives de 1, 2, ..., *n* dioptries. Traçons les lignes de regard OP_1, OP_2, ..., OP_n et désignons les angles AP_1O, AP_2O, ..., AP_nO respectivement par α_1, α_2, ..., α_n. On n'a point rigoureusement

$$\begin{aligned} \alpha_2 &= 2\ a.m, \\ \alpha_3 &= 3\ a.m, \\ &\ldots\ldots\ldots\ldots, \\ \alpha_n &= n.a.m. \end{aligned}$$

En effet,

$$\alpha_2 = \alpha_1 + \delta_1;$$

mais on a

$$\alpha_1 > \delta_1;$$

par suite,

$$\alpha_2 < 2\ \alpha_1 < 2\ a.m.$$

De même

$$\alpha_3 = \alpha_1 + \delta_1 + \delta_2,$$

Digitized by Google

Mais δ_1 est plus petit que α_1 ; δ_2 plus petit que α_2, et *a fortiori* plus petit que α_1. Donc

$$\alpha_3 < 3\ \alpha_1 < 3\ a.m,$$

et ainsi de suite. Donc en général, on a

$$\alpha_n < n.a.m. \tag{5}$$

Il est facile de voir qu'en deçà de 1 dioptrie les nombres

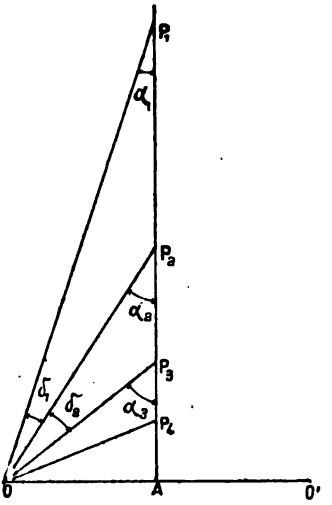

Fig. 1.

obtenus avec l'unité Nagel sont tous plus grands que les valeurs véritables de la convergence, et la différence va en s'accentuant au fur et à mesure que l'on se rapproche de la ligne de base.

Au-delà de 1 dioptrie, on observe les circonstances inverses, quoique moins accusées à cause de la petitesse des angles.

Pour montrer la valeur de l'erreur commise aux différentes distances, nous avons calculé les angles véritables de la convergence pour trois valeurs de la ligne de base. En

Digitized by Google

regard, nous avons placé les résultats que l'on obtient avec l'unité *a.m* de Nagel, et dans une dernière colonne nous avons inscrit les erreurs correspondantes.

TABLE I.
TABLE II.
TABLE III.

Tandis que l'unité T*m* reste rigoureusement proportionnelle à λ, quelle que soit la grandeur de la ligne de base, l'angle *a. m* de Nagel ne satisfait pas à cette condition. Toutefois dans les limites entre lesquelles se trouve comprise la ligne de base, dans la pratique, le tableau ci-dessous montre que pour des accroissements constants de cette ligne de base l'angle *a. m* éprouve lui-même des variations sensiblement constantes.

TABLE IV

Remarque. — Dans la table calculée par Nagel (*in* de Graefe et Sœmisch, Haudb., p. 482) les angles véritables croissent plus rapidement que leurs valeurs exprimées en unités *a. m.* Cette particularité paraît contradictoire avec l'inégalité (6). Cela provient de ce que Nagel mesure la distance du point de fixation à l'œil par la ligne de regard; il nous a paru plus simple, et surtout plus conforme à la pratique, de mesurer cette distance par la perpendiculaire abaissée du point de fixation sur la ligne de base.

Série métrique des prismes usités en oculistique.

Si l'on assimile à l'effet d'un prisme la déviation que subit la ligne de regard lorsque la convergence passe de la valeur 0 à *n* unités T*m*, il est facile d'établir une série métrique de verres prismatiques produisant des effets de convergence, mesurés par 0,25, 0,50, 1, 2..., *n* unités T*m*.

Fabriqués en crown-glass, dont l'indice d'après Vollaston est exactement 1,500, les prismes de la série métrique doivent

Digitized by Google

produire les déviations minima suivantes (en adoptant une ligne de base moyenne fixée à 64 millim.) :

			degrés
arc	0,25	Tm	0.28′
arc	0,50	Tm	0.55′
arc	1	Tm	1.50′
arc	2	Tm	3.40′
arc	3	Tm	5.30′
arc	4	Tm	7.18′
arc	5	Tm	9. 5′
arc	6	Tm	10.55′
arc	7	Tm	12.38′
arc	8	Tm	14.22′
arc	9	Tm	16. 4′
arc	10	Tm	17.45′

Dans les limites où l'on peut faire usage des prismes sans se préoccuper de la dispersion, l'angle de réfringence est, pour un indice $n = 1,500$, sensiblement égal au double de la déviation minimum. Il en résulte que la série métrique des prismes doit être établie comme le montre le tableau suivant :

Nos en unités Tm	Angles de réfringence degrés
0,25	0.56′
0,50	1.50′
1	3.40′
2	7.20′
3	10. 0′
4	14.36′
5	18.10′
6	21.50′
7	25.16′
8	28.44′
9	32. 8′
10	35.30′

Lorsque l'œil dont on veut alléger la convergence est amétrope, on peut faire servir à cette fin le verre correcteur ; il suffit de l'*excentrer* dans sa monture, de telle sorte que la ligne visuelle ne contienne plus le centre optique.

Dans un autre travail, nous avons calculé trois tables donnant pour trois valeurs de la ligne de base (50 millim.,

Digitized by Google

64 millim., 75 millim.) la valeur de l'excentration en dixièmes de millimètre, en fonction du pouvoir dioptrique du verre correcteur et du nombre d'unités T*m* dont on se propose d'alléger la convergence.

Dans le même but, nous avons imaginé un appareil très simple permettant aux opticiens de mesurer expérimentalement et avec précision la valeur de l'excentration à donner à un verre sphérique pour qu'il en résulte un effet équivalent à l'emploi de tel ou tel prisme de la série métrique.

Dr Jays (de Lyon).

TRAITEMENT PRÉVENTIF

DE L'OPHTALMIE SYMPATHIQUE

PAR

le Dr ROLLAND

On désigne sous la rubrique « Ophtalmie sympathique » les divers états pathologiques qui peuvent survenir dans un œil sain, parce que l'autre œil a été altéré en partie ou en totalité pnr une cause traumatique ou spontanée.

Lors des premiers travaux sur l'ophtalmie sympathique, on admettait que les traumatismes d'un œil étaient seuls capables de sympathiser l'autre œil.

Actuellement, on sait que l'ophtalmie sympathique est plus fréquente après le traumatisme, mais que toutes les altérations spontanées d'un œil peuvent également l'engendrer.

Les altérations traumatiques d'un œil susceptible de communiquer à l'autre cette redoutable maladie sont : l'introduction d'un corps étranger ; les blessures du corps ciliaire avec ou sans enclavement du corps ciliaire ou de l'iris ; les plaies contuses, les contusions ; les brûlures ; la panophtalmie traumatique ; un œil mal conformé ou usé.

Les altérations spontanées à la suite desquelles on a observé

Digitized by Google

la transmission sympathique sont : les irido-choroïdites ; les synéchies antérieures ; les atrophies spontanées ; les staphylômes ciliaires et intercalaires ; les staphylômes cornéens ; les tumeurs de la choroïde ; son ossification ; la tuberculose de l'iris ; la panophtalmie sans plaie exposée ; les luxations et subluxations du cristallin ; le glaucome ; les hydrophtalmies ; le décollement de la rétine ; l'ectropion ; le symblépharon ; le cysticerque ; l'herpès zoster.

Dans le drame ophtalmique, il faut bien vous souvenir qu'il y a deux périodes.

Pendant la première, dite « d'irritation sympathique », l'œil sympathisé est en proie à un malaise fonctionnel que l'énucléation fait complètement disparaître.

Dans la deuxième période, dite « d'inflammation sympathique », l'œil sympathisé est voué à une destruction totale, dans presque tous les cas, que l'art intervienne ou que l'on demeure les bras croisés.

Il est, messieurs, d'une absolue nécessité que les symptômes de la première période vous soient aussi familiers que ceux de la pneumonie ou de la fièvre typhoïde.

Dans la lutte contre la destruction sympathique, vous, messieurs les médecins habituels des familles, placés à l'avant-garde, vous êtes appelés à jouer le rôle le plus important.

En effet, au moins dans les villes dépourvues d'oculiste, c'est le médecin habituel du malade, devenu borgne par accident ou par maladie, qui reçoit sa première plainte.

Si ce médecin dépiste rapidement sous ces symptômes, en apparence insignifiants, les efforts que fait le processus sympathique pour pénétrer dans l'œil sain, s'il signale à son malade avec assurance le danger dont la vision de l'œil sain est menacée, si enfin il lui affirme avec énergie la nécessité d'une prompte énucléation du sympathisant, ce médecin, qu'il pratique l'opération ou en confie l'exécution à un oculiste de son choix, peut hautement revendiquer pour lui seul tout le mérite de cette guérison.

Si au contraire, n'ayant pas pu ou n'ayant pas daigné pendant le cours de ses études mettre les pieds dans une clinique

Digitized by Google

ophtalmologique, ce médecin n'a pas appris à connaître et à interpréter les troubles fonctionnels de la première période sympathique, ou si possédant, en ce qui touche le traitement de cette maladie, un esprit hérétique, il traite de chimériques les périls qu'ils présagent, si enfin il conseille pour un motif ou pour un autre l'abstention chirurgicale, l'expectation, un collyre, ou ce qui revient au même un de ces procédés byzantins que l'on tente de substituer à l'énucléation, l'ophtalmie sympathique évolue en paix, grâce à lui, et perpétue son œuvre de destruction.

Gravez donc bien dans votre esprit, messieurs, les symptômes de cette première période dont une interprétation prompte et savante procurera à votre client la conservation de son œil sain, à votre conscience la satisfaction du devoir accompli, et à votre nom la notoriété et la considération que récoltent tôt ou tard, quelle que soit *l'irritation peu sympathique* de leurs concurrents, les médecins dévoués, attentifs et instruits.

Cuignet a divisé les troubles fonctionnels de la première période en sept groupes : les troubles de sécrétion, de mouvement, d'accommodation, de perception, les troubles névrosiques, les troubles névralgiques et les troubles photosiques.

Le premier groupe (*troubles de sécrétion*) comprend deux symptômes, le larmoiement persistant et abondant, l'hypersécrétion des tumeurs intra-oculaires, se traduisant, d'une part, par un aspect particulièrement brillant du globe de l'œil, l'augmentation de tension de cet organe, la parésie du sphincter pupillaire ; et, d'autre part, par une pesanteur au niveau de la région périorbitaire, un léger brouillard placé au-devant des objets, plus accusé le soir.

Le deuxième groupe (*troubles du mouvement*) a deux symptômes : 1° le spasme des paupières, se traduisant par des clignements passagers, ou au contraire, persistant plusieurs mois et plusieurs années sous forme de tic ; 2° un nystagmus horizontal, vertical ou rotatoire, continu ou intermittent.

Le troisième groupe (*troubles de l'accommodation*) a trois symptômes : 1° la parésie ou paralysie incomplète du muscle

Digitized by Google

accommodateur, la fatigue, la sensation toute spéciale de tension périorbitaire, l'amblyopie, le larmoiement qu'occasionne la lecture ou toute espèce de travail appliqué ; 2° un spasme du muscle ciliaire, la production d'une myopie momentanée plus ou moins prononcée ; 3° un astigmatisme sympathique.

Le quatrième groupe (*troubles dans les perceptions*) renferme trois symptômes : 1° une diminution plus ou moins considérable de l'acuité visuelle ; 2° un rétrécissement concentrique du champ visuel ; 3° l'interruption ou la disparition de la vision par intervalles limités.

Le cinquième groupe (*troubles névrosiques*) comprend trois symptômes : 1° la photophobie intense et persistante ; 2° l'hyperesthésie rétinienne isolée ou associée à la photophobie ; 3° la dyschromatopsie.

Le sixième groupe (*troubles névralgiques*) est formé par les névralgies ciliaires réflexes, qui affectent le trajet des ramuscules ciliaires, assez fréquemment les branches des nerfs sus-orbitaires, et plus rarement la plus grande partie des rameaux de la cinquième paire.

Le septième groupe (*troubles photosiques*) comprend, d'une part, les troubles phosphéniques, c'est-à-dire, la production plus rapide, plus facile, plus accentuée des phosphènes, et, d'autre part, les troubles photosiques purs, la sensation subjective d'étincelles, de lueurs d'éclairs survenant spontanément et en dehors de toute cause provocatrice apparente.

Ces symptômes ne font jamais défaut, ils peuvent passer inaperçus, mais dans tous les cas ils se montrent isolés, ou associés, ou combinés entre eux.

Il m'est impossible de vous indiquer avec une entière précision la date à laquelle ils apparaissent. L'époque la plus rapprochée de leur cause traumatique ou spontanée génératrice est généralement six semaines, la plus éloignée dont les auteurs font mention est cinquante-quatre ans.

Le moment où la deuxième période va succéder à la première peut être très brusque, épouvantablement rapide. Roudeau, Berlin de Stuttgart, Hirchsbberg, citent des cas où la

Digitized by Google

cécité était définitive vingt-quatre heures après la constatation d'un ou de plusieurs symptômes de la première période.

Le plus souvent, le borgne par cause traumatique ou spontanée trouve sur la route qui le conduit à la deuxième période un dernier et suprême avertissement. Je veux parler *de la douleur du sympathisé*, du point douloureux de de Graefe.

Malheureusement cette douleur ne se réveille pas dans le sympathisé avec l'éclat des douleurs dont devient le siège, après plusieurs mois d'indolence, le bulbe du sympathisant.

Il faut que le médecin la recherche. Il faut mettre les malades blessés à l'œil dans une salle obscure et tous les jours explorer avec un stylet mousse le pourtour de la marge cornéale de l'œil indemne; et, dès qu'on reconnaît l'existence d'un point douloureux bien localisé dans une partie quelconque de cette région, avertir le malade de la catastrophe qui le menace, lui annoncer le début prochain d'une irido-cyclite sympathique, proposer pour la dernière fois l'énucléation. Parfois je trouve cette douleur du sympathisé dans le point correspondant à la blessure du sympathisant, mais d'habitude je la réveille à la partie supéro-interne de l'insertion de la cornée avec la sclérotique.

Depuis que je me livre à cette recherche de *la douleur du sympathisé*, en me conformant aux recommandations que je viens d'indiquer et que j'ai apprises il y a environ dix ans de M. Landolt (thèse de Reclus), qui les avait vu mettre en pratique à la clinique de Horner, j'ai acquis cette conviction que tous les yeux atteints d'un ou de plusieurs troubles de la première période, dans lesquels j'avais réveillé cette douleur, sont devenus aveugles quand l'énucléation n'a pas été immédiatement acceptée.

Arrivé à la deuxième période de l'ophtalmie sympathique, par sa faute ou par la faute des autres, le malade est atteint dans presque tous les cas d'une irido-cyclo-choroïdite plastique, très exceptionnellement de kératite, de troubles vasculaires de la papille, de névrite optique, d'atrophie du nerf optique, d'excavation du nerf optique, de rétinite.

L'irido-cyclo-choroïdite est une maladie absolument incu-

Digitized by Google

rable. Tant qu'à la kératite sympathique, l'énucléation peut la guérir. J'ai observé deux cas de guérison, dont un extrêmement remarquable[1].

Donc, encore une fois, messieurs, veillez bien sur les yeux aux prises avec les troubles fonctionnels de la première période dont vous aurez la garde ; conseillez hardiment l'énucléation. Faites tout ce qui dépendra de vous pour y décider votre malade, pour qu'il n'entre pas dans cet enfer de la deuxième période, à la porte duquel il doit, s'il est atteint d'irido-cyclo-choroïdite, à jamais déposer l'espérance de recouvrer l'intégrité fonctionnelle et anatomique de l'œil sympathisé.

Depuis l'année 1844, époque à laquelle Mackensie créa une place définitive dans le cadre nosologique aux états pathologiques si nombreux et si variés, que je viens de vous énumérer, les ophtalmologues ont recherché les voies par lesquelles les altérations traumatiques ou spontanées d'un œil pourraient troubler d'abord, puis consommer la ruine de l'autre.

Quatre voies ont été successivement invoquées : les vaisseaux, le nerf optique, les nerfs ciliaires et, dans ces derniers temps, les lymphatiques du nerf optique.

J'ai lu et relu tous les travaux écrits en faveur et contre chacune de ces hypothèses.

Mon opinion est que chacune d'elles renferme une part de vérité. Chacune explique un certain nombre d'états sympathiques.

Les unes semblent en effet avoir pour point de départ un état congestif des vaisseaux, une névrite migrante du nerf optique.

Les autres, une excitation des extrémités terminales des nerfs ciliaires de l'œil primitivement atteint, qui, après avoir franchi le ganglion ophtalmique et le ganglion de Gasser, arrive au centre de réflexion au niveau du bulbe et se transmet par les filets du plexus carotidien et par la racine végé-

1. *Recueil d'ophtalmologie*, mars 1886.

Digitized by Google

tative du ganglion ophtalmique à l'œil opposé, où elle provoque une constriction puis une paralysie des vaisseaux.

Ceux-ci s'expliquent mieux par une névrite ciliaire ascendante depuis le sympathisant jusqu'au bulbe, passant en ce point au côté opposé et descendant ensuite dans les nerfs ciliaires de l'œil sympathisé.

Ceux-là sont rendus intelligibles par une infection locale, consécutive au traumatisme et se propageant à l'autre œil par les lymphatiques du nerf optique.

Ces hypothèses ont inspiré la plupart des traitements préventifs de l'ophtalmie sympathique que l'on a tenté et que l'on tente de substituer à l'énucléation.

Sur les deux premières hypothèses, — la transmission sympathique par le nerf optique et par les nerfs ciliaires, — sont basés : la section extra-oculaire du nerf optique, les sections intra et extra-oculaires des nerfs ciliaires, et les sections simultanées du nerf optique et des nerfs ciliaires, le débridement circulaire du globe de l'œil.

Tous ces procédés sont raisonnés, mais ils ont une prétention commune, celle de se substituer à l'énucléation dans *tous les cas*, qui les perd. S'il était possible de distinguer les cas de transmission par le nerf optique et par les nerfs ciliaires de ceux où la transmission a lieu par les lymphatiques, l'énervation aurait sur l'énucléation l'avantage de conserver un moignon, un pseudo-œil, auquel les malades tiennent tellement que, dernièrement, un malade auquel j'ai pratiqué l'énucléation d'un œil panopthalmique, avec M. André, le distingué professeur de l'École de médecine de Toulouse, me demandait avant l'opération de conserver toutes les parties de cet œil phlegmoneux qui me paraîtraient bonnes à garder.

Mais comme cette reconnaissance préalable de la voie de transmission est pour le moment, tout au moins, absolument impossible, l'énucléation, qui d'un seul coup et sans danger ferme à la sympathie toutes les voies de communication avec l'œil sain, demeure, pour tous ceux qui n'ont d'autre préoccupation que l'intérêt de leurs malades, incontestablement

Digitized by Google

supérieure à tous ces modes de traitement, qui, sans parler de leurs autres causes d'infériorité, ne peuvent fermer que la voie ciliaire ou la voie optique, et laissent béante la voie lymphatique.

Je trouve un inconvénient analogue aux injections de M. Reymard, aux cautérisations de M. Abadie, et aux injections intra-oculaires hebdomadaires de une à deux gouttes d'une solution de sublimé à 1 p. 1000. Je ne conteste pas les deux guérisons obtenues. On ne discute pas un fait accompli, et les deux observations de M. Abadie sont tenues par moi comme ayant cette valeur. Je crois que l'antisepsie, toutes les fois que le point de départ de l'ophtalmie sympathique sera un processus infectieux du sympathisant, pourra en préserver l'autre œil. Mais dans les cas où le point de départ de l'ophtalmie sympathique sera une névrite migrante du nerf optique, une excitation des extrémités terminales des nerfs ciliaires ou une névrite ciliaire, que feront les agents antiseptiques? Évidemment ils n'empêcheront pas la transmission par les voies ciliaires et optiques, en admettant que la sympathie n'ait pas d'autres filières pour se faufiler dans l'autre œil que les vaisseaux, le nerf optique, les nerfs ciliaires et les lymphatiques.

Il n'est donc pas encore prudent de nous débarrasser de l'énucléation, de ce vieux serviteur auquel nous devons tous tant de rapides et durables guérisons. L'énucléation est une opération bénigne; j'ai démontré ailleurs[1] que depuis trente-six ans qu'on la pratique aucun cas de mort ne pouvait lui être justement imputé. C'est une opération dont les suites sont tellement simples, qu'elle n'en a pas. Pratiquée pendant la première période, elle préserve sûrement l'autre œil de l'ophtalmie sympathique.

Je ne lui connais d'autre défaut que celui d'être difficilement acceptée par les malades, qui ont peur d'une opération qui les prive de quoi? d'un horrible moignon ratatiné au fond de l'orbite, qui ne les dispense ni de l'enfoncement

1. *Recueil d'opht.*, 1886, l'Énucléation et ses conséquences.

Digitized by Google

cadavérique de la paupière supérieure, ni de l'épiphora, ni de l'entropion, ni de la déformation du squelette de la face, quand ils sont jeunes, ni d'une pièce artificielle, s'ils tiennent à la régularité de leur physionomie. Les larmes de crocodile que M. de Wecker laisse tomber sur ces malheureux moignons dont la *disparition*, dit-il, *déprime le moral du malade et comme mutilation et comme memento journalier*, ont sur moi un effet aussi négatif que ses fameuses ponctions équatoriales sur ces moignons eux-mêmes.

Est-ce que l'extirpation des ovaires, des testicules, et en général toutes les opérations qui suppriment un organe ne sont pas susceptibles d'avoir sur le moral des opérés *quelque chose de déprimant et comme mutilation, et comme memento journalier?* Cependant les chirurgiens soucieux de l'avenir de leurs clients ne cesseront de pratiquer ces opérations que lorsqu'on aura trouvé d'autres moyens de traitement plus efficaces.

Descartes dans le *Discours de la méthode*, dit qu'il ne faut démolir la vieille maison qui nous abrite qu'après la reconstruction de la nouvelle. M. de Wecker ne ferait pas mal de méditer ce conseil de Descartes. Quand on est comme M. de Wecker à une heure aussi avancée de la vie médicale, toute parole ne doit plus être que l'expression la plus sincère de la vérité.

Écrire dans un grand ouvrage couronnement d'une longue carrière : *Personne ne niera que l'énucléation préventive exécutée sur un œil absolument privé de sa fonction, profondément lésé ou porteur d'un corps étranger est et restera une opération d'une utilité incontestable, qui s'imposera toujours au praticien*, et affirmer quelques mois après que l'énucléation préventive est une *férocité inutile, criminelle, inventée pour garnir* les bocaux des laboratoires, et qu'il faut lui substituer les *ponctions équatoriales*, c'est donner un spectacle plein de tristesse à ceux qui savent lire entre les lignes et un conseil bien dangereux aux médecins dépourvus d'expérience qui écoutent encore M. de Wecker par respect pour son passé clinique.

Digitized by Google

Si les objurgations de M. de Wecker n'étaient connues que de ceux qui font de l'oculistique leur étude de prédilection le mal qu'elles pourraient faire ne serait pas bien grand.

L'éminent professeur de la Faculté de médecine de Lyon m'écrivait, en m'envoyant la thèse d'un de ses élèves : « l'article de Wecker ne m'a pas convaincu de l'inutilité de l'énucléation. »

De son côté, M. Coppez, le savant médecin en chef de l'hôpital Saint-Jean, à Bruxelles, déclare que M. de Wecker ne pourra pas donner le change aux observateurs sérieux et soucieux avant tout de l'intérêt de leurs malades, et que, quoi qu'en dise M. de Wecker, on aura beaucoup moins de remords à endurer après dix énucléations peut-être inutiles, qu'après une temporisation *coupable* (ponctions équatoriales) où l'on aura laissé une seule fois le second œil s'entreprendre avant d'enlever le premier.

Mais à côté des oculistes qui se garderont bien d'inspirer leur conduite de travaux comme *l'Abus de l'énucléation* se trouvent les médecins qui comme vous, messieurs, ne pouvant pas avoir d'expérience personnelle, sont disposés à croire sur parole un homme jouissant encore de la notoriété de M. de Wecker. Il y a enfin les malades qui, affolés de peur par l'idée de se faire arracher l'œil, sont prêts à croire les récits qui flattent leurs appréhensions, qu'ils lisent dans les journaux politiques.

Il faut donc, messieurs, que vous soyez en état de répondre aux malades possesseurs d'un œil sympathisant et à leur entourage, qui vous interrogeront sur le parti qu'ils doivent prendre pour sauver l'œil sain : 1° que M. de Wecker ne possède actuellement aucun moyen de reconnaître toute ophtalmie sympathique au début par l'examen du fond de l'œil ; 2° que les ponctions sclérales préconisées par M. de Wecker, loin de calmer l'irritation sympathique, *l'aggravent*, qu'elles transforment un œil perdu spontanément en un œil perdu par cause exogène traumatique, qui devient surtout, quand il s'atrophie, apte à produire dans l'autre œil une ophtalmie sympathique ; 3° que les malades atteints d'une forme glaucoma-

Digitized by Google

teuse quelconque, d'un staphylôme, auxquels — pour inspirer la quiétude et le courage à supporter des interventions multiples, une série de ponctions sclérales *répétées tous les cinq jours pendant plusieurs mois* — on avait donné l'assurance que l'affection du sympathisant ne s'étendrait pas à l'œil sain, ont été obligés de faire énucléer le moignon ponctionné et multiponctionné, ou sont devenus aveugles ; 4° que les efforts faits par M. de Wecker pour discréditer l'énucléation sont inspirés non pas par le souvenir des mauvais services que cette opération lui a rendus, mais bien par le mécontentement qu'éprouve M. de Wecker en voyant les malades qui ont un œil à se faire extraire, préférant l'opération sans douleur avec anesthésie au chloroforme, dont M. de Wecker a une peur toujours croissante, à l'opération avec anesthésie à la cocaïne, l'abandonnent pour aller se faire opérer par les oculistes qui les chloroformisent. « *Ils sont trop verts, dit-il, et bons pour des goujats.* »

Et en admettant même, messieurs, que l'opération que M. de Wecker cherche à substituer à l'énucléation soit digne de quelque attention et ne mérite pas le reproche que lui adresse M. Coppez, ne vous semble-t-il pas qu'il est de l'intérêt bien compris de tous, des malades et des médecins, d'attendre pour substituer définitivement à l'énucléation, qui compte trente-six ans de succès, les traitements nouveaux que l'on propose, le moment où ils auront à leur actif plus de succès que l'énucléation ?

Je vous engage donc, messieurs, en guise de conclusion, à inscrire dans quelque coin de votre cabinet de consultations les propositions votées, à l'instigation de M. Warlomont, par le congrès de Londres. Elles sont encore la meilleure ligne de conduite à suivre pour prévenir l'ophtalmie sympathique.

1° *Quand un œil perdu par une cause quelconque, traumatique ou autre, ou le moignon qui le représente, est le siège d'une sensibilité continue ou intermittente, ou d'un état inflammatoire aigu ou chronique, il peut donner lieu à des accidents sympathiques dans l'autre œil; ces irradiations sympathiques peuvent se manifester même en l'absence de toute*

Digitized by Google

irritation appréciable du côté de l'organe primitivement affecté; dans l'un et l'autre cas l'énucléation est indiquée.

2° *Il importe de procéder à l'énucléation le plus tôt possible après les manifestations des premiers symptômes; quand l'influence sympathique a déjà donné lieu à une iridocyclite avec exsudation, l'énucléation est presque toujours sans effets, parce qu'elle est tardive.*

3° *Quand un œil vient d'être détruit par une cause traumatique, c'est rendre un immense service au blessé que de l'en débarrasser séance tenante par l'énucléation avec anesthésie, on lui épargne ainsi les suites immédiates du traumatisme; on le rend pour ainsi dire du jour au lendemain à ses travaux et on le préserve à coup sûr des accidents sympathiques consécutifs; l'énucléation préventive demande à être encouragée, surtout si l'on a des raisons de croire à la présence d'un corps étranger.*

Dr ROLLAND.

CONSIDÉRATIONS GÉNÉRALES

SUR L'OPÉRATION DE LA CATARACTE

CHEZ LES ENFANTS

PAR

le Dr DOLARD

Le Dr Dolard a pris pour sujet de thèse inaugurale : *De la cataracte chez les jeunes sujets*[1]. Après quelques considérations sur le développement du cristallin, il passe en revue les différentes variétés de cataractes que l'on observe chez les enfants. Il les divise en six catégories :

1° Cataracte molle ;

2° Cataracte régressive ;

1. J.-B. Baillière et fils, éditeurs.

Digitized by Google

3° Cataracte zonulaire ;
4° Cataracte polaire ;
5° Cataracte traumatique ;
6° Cataracte par adhérence.

Après la description anatomo-pathologique de chacune d'elles, il en étudie la symptomatologie et fait dans un chapitre spécial l'étude des divers procédés d'examen employés pour établir le diagnostic. Puis il consacre un dernier chapitre important à l'étude du traitement de ces cataractes. Nous le donnons en entier, car M. Dolard ne fait qu'y exposer la pratique journalière de son éminent maître, M. le professeur Gayet. Nous le ferons suivre des conclusions que l'auteur a tirées de son travail.

Une fois la cataracte reconnue dans son existence et dans sa nature, il reste à choisir et à pratiquer l'opération destinée à débarrasser l'œil du cristallin opacifié. Quel que soit le procédé opératoire qu'on adopte, il est certaines précautions générales qu'il est indispensable de mettre en usage.

Tout d'abord, on examinera avec le plus grand soin l'état de la conjonctive et celui des voies lacrymales. Toute suppuration, toute sécrétion même de ces membranes muqueuses, constituent un foyer infectieux au milieu duquel il serait dangereux d'opérer. On devra donc, avant de songer à l'opération, faire le nécessaire pour tarir les sources d'infection et avoir un champ opératoire absolument privé de toute espèce de germes septiques.

Enfin, avant l'opération elle-même, il faudra désinfecter par une irrigation antiseptique les culs-de-sac conjonctivaux et la surface de l'œil avec le blépharostat laveur. M. le professeur Gayet se sert à la clinique, pour ces lavages antiseptiques préliminaires, d'une solution de sublimé à 25 centigrammes p. 1,000.

Un point très important aussi parmi les précautions que le chirurgien doit prendre pour l'opération est ce que M. le professeur Gayet appelle, l'apprivoisement des jeunes malades. Il faut conquérir doucement les bonnes grâces de ces

Digitized by Google

petits êtres absolument dépourvus de raisonnement, et qui considèrent la main qui va leur rendre la vue comme une impitoyable ennemie.

Déjà pour l'examen ophtalmoscopique nécessaire à la détermination précise de la variété de la cataracte, il faut bien souvent user de mille subterfuges. Il faut savoir caresser, amuser, distraire ces inconscients, qui se débattent comme des forcenés et qui ne veulent rien entendre et surtout... rien voir. Pendant les opérations, elles-mêmes, le chloroforme a bien raison de leurs caprices. Mais après, les incidents les plus insignifiants peuvent compromettre le résultat définitif. La moindre contrariété, le plus petit malaise sont vivement ressentis et provoquent une excitation qui peut être fatale. Les petits opérés pleurent pour un rien, s'agitent, arrachent leur pansement, se frottent les yeux et compromettent en un instant, s'ils ne les détruisent pas, les plus belles et les meilleures opérations. Que faire donc?

Faut-il renoncer à opérer tous les cas qui se présentent dans les premières années de la vie, et attendre que l'âge de raison vienne calmer un peu l'effervescence réflexe des jeunes indociles? Ce n'est pas là notre avis, et notre maître éminent opère toujours, à moins de contre-indications anatomiques spéciales, ses malades dès qu'ils ont atteint la fin de leur première année.

Il pense en effet, avec Meyer, que le mauvais état de la vision devient facilement, au moment où les jeunes cataractés font leur éducation optique, une cause de strabisme et de nystagmus, infirmités contre lesquelles la chirurgie oculaire a des ressources plus infidèles que celles qu'elle peut opposer à la cataracte proprement dite. On a pu voir dans la description des symptômes des cataractes congénitales combien fréquents étaient le nystagmus et le strabisme chez les sujets déjà avancés en âge et chez qui l'opération avait été faite tardivement. Cette dernière ne fait pas disparaître ces deux complications de la cataracte, et l'on a tout lieu de croire qu'elles ne se seraient pas développées si les malades qui en sont atteints avaient été opérés dès leur jeune âge. En par-

Digitized by Google

courant en effet les observations des malades atteints de cataracte congénitale, on ne trouve relatés qu'à titre très exceptionnel le strabisme et le nystagmus chez les enfants âgés de moins de deux ans.

Il faut donc opérer le plus tôt possible et d'après le procédé conforme à chaque variété. Il est inutile en ce qui concerne les cataractes molles incomplètes d'attendre leur maturité complète, comme on a généralement l'habitude de le faire chez le vieillard. L'opération dans les deux cas présente certaines difficultés, et ce ne sont pas quelques mois de plus dans l'âge de la cataracte qui en rendront l'extraction plus facile.

Si nous nous reportons aux observations que nous avons pu faire ou à celles, publiées plus loin, qui ont trait à la cataracte zonulaire, on verra que chez les sujets opérés de bonne heure après le début de la cataracte, les résultats optiques sont infiniment supérieurs à ceux obtenus chez les malades depuis longtemps atteints d'opacité cristallinienne.

Faudra-t-il opérer les deux yeux à la fois ? D'une manière générale, il est préférable de n'opérer à la fois qu'un seul œil. Si un accident survient, en effet, si un opéré est soumis à une influence infectieuse, il aura l'avantage d'avoir toujours un œil soustrait à cette fâcheuse et presque toujours fatale complication. Enfin, il va de soi que l'opération doit être précédée du traitement général qui convient à la diathèse qui a pu causer la cataracte. L'enfant diabétique suivra, par exemple, le régime approprié.

Doit-on anesthésier les enfants pour l'opération de la cataracte ? Oui, et c'est l'avis unanime, croyons-nous, des ophtalmologistes. M. le professeur Gayet, qui n'endort jamais les malades adultes pour l'extraction d'une cataracte, chloroformise toujours les enfants. Chez l'enfant, le jeune enfant surtout, la cocaïne, cet excellent anesthésique local, n'a que de rares applications. Le patient, à qui on ne fait aucun mal, n'en est ni moins indocile, ni moins turbulent, et, dans les opérations sur les yeux, on a trop besoin de tranquillité pour compter sur l'obéissance et la bonne volonté de celui-ci. On

Digitized by Google

ne devra donc pas se fier à la cocaïne pour l'extraction de la cataracte.

L'opération terminée, M. le professeur Gayet, au lieu de mettre à ses malades le pansement classique des opérés de la cataracte, se contente de placer un simple bandeau, fixé le plus légèrement possible. Il est d'avis, en effet, que les pansements les mieux assujettis ne préservent pas mieux l'œil opéré qu'un bandeau ordinaire chez les enfants. Ces pansements sont généralement mal supportés, et les petits malades qui en sont incommodés s'agitent, déplacent les bandes et, entre temps, ou bien ils s'infectent, ou bien ils enclavent leur iris, ou bien encore font sauter leur corps vitré. Mieux vaut donc se borner à l'emploi d'un simple bandeau, qui glisse facilement, il est vrai, mais qui peut être replacé rapidement et avec douceur, sans provoquer de fatales colères.

Ce n'est pas tout. Il est encore une précaution que le chirurgien doit savoir prendre, quelque bizarre qu'elle puisse sembler aux parents. Cette précaution est de ne pas revoir le petit opéré avant le quatrième ou le cinquième jour après l'opération, à moins de complication évidente. La vue du chirurgien peut en effet provoquer des cris et des contorsions absolument préjudiciables aux bons résultats de l'opération.

Le mieux est de placer l'enfant dans une chambre tranquille, où la lumière n'arrive qu'en très faible quantité ; sa mère, sa nourrice ou une personne à laquelle il est habitué, reste constamment auprès de lui, toujours prête à satisfaire ses moindres désirs et calmer doucement ses petits caprices. Elle exerce une surveillance active sur les mains du petit malade et s'efforce de les éloigner du bandeau qui doit préserver, autant que possible, l'œil de toute espèce d'accident imprévu. C'est par les mille petits soins, qu'une mère seule connaît et sait si bien prodiguer, que l'on arrive à avoir, pour les jeunes opérés de la cataracte, des résultats opératoires satisfaisants.

Nous allons passer en revue maintenant les différents procédés opératoires auxquels le chirurgien devra s'adresser pour chaque variété de cataracte chez les jeunes sujets.

Digitized by Google

TRAITEMENT DES CATARACTES MOLLES

M. le professeur Gayet, depuis dix-huit ans environ, emploie systématiquement, pour ses opérations de cataracte, la kérato-kystitomie (terme proposé par notre maître au Congrès français d'ophtalmologie de 1887), et les nombreux élèves de la clinique qui ont assisté aux extractions de cataracte pratiquées suivant cette méthode ont tous été frappés du brio et de la rapidité du procédé.

Voici en deux mots en quoi il consiste :

Le couteau est plongé résolument à travers la cornée et poussé dans la chambre antérieure en visant la pupille. La pointe est légèrement enfoncée à travers la capsule, ou mieux incise celle-ci superficiellement de bas en haut. Un faible mouvement de bascule dégage cette pointe et ramène le couteau franchement dans le plan transversal. On pratique enfin la contre-ponction et l'incision cornéennes.

Les résultats de cette pratique ont été consignés dans l'excellente thèse de notre ami le docteur Barban[1]; nous ne voulons pas insister, et nous renvoyons le lecteur à cette importante monographie où sont reproduites de nombreuses observations empruntées à la collection de la clinique.

Pour ce qui concerne l'opération de la cataracte molle des jeunes sujets, la méthode n'est pas moins favorable dans la majorité des cas, mais elle doit être employée avec plus de circonspection. Chacun sait en effet que chez les jeunes sujets la capsule est plus élastique, plus résistante, moins facile à entamer que chez l'adulte par la pointe du couteau. Il est certains cas où même il est absolument impossible d'ouvrir la cristalloïde, et il faut alors recourir au kystitome pour pouvoir faire une brèche suffisante dans la capsule.

Nous signalerons l'observation remarquable que M. Dor a présentée à la Société des sciences médicales de Lyon en 1879[2].

1. Th. Lyon, 1889.
2. Voy. *Lyon médical*, 1889, 1re série.

Digitized by Google

En voulant procéder à la discision de la capsule chez deux enfants atteints de cataracte congénitale, l'extrême dureté et résistance de la cristalloïde firent que le cristallin tout entier se luxa et permirent de l'extraire dans son enveloppe. Cette dernière fut examinée au microscope et on la trouva constituée par une trame très épaisse de tissu fibreux.

Ces exemples montrent bien que la kérato-kystitomie, telle que l'exécute M. le professeur Gayet, ne pourra pas toujours être employée et qu'il faudra dans certains cas la terminer soit avec le kystitome proprement dit, soit par une iridectomie, soit encore par l'extraction totale de la capsule avec les pinces.

Il est pourtant deux autres méthodes que nous ne pouvons passer sous silence. De nombreux praticiens les préconisent et s'en servent couramment. Néanmoins, leurs réussites opératoires ne nous tentent pas, et nous ne cachons pas nos préférences pour le procédé si simple que nous avons vu employer avec tant de succès à la clinique.

C'est d'abord la discision simple pratiquée avec une aiguille. Le principe de la discision repose sur ce fait d'observation que les masses cristalliniennes qui font issue hors du cristallin rompu par un traumatisme ont pu parfois se résorber spontanément. Pour reproduire opératoirement ces conditions, le chirurgien enfonce une aiguille spéciale, dite aiguille à cataracte, à travers la chambre antérieure jusque dans le cristallin, dont il dilacère la capsule et les masses périphériques. L'humeur aqueuse imbibe la matière cristallinienne et favorise sa résorption plus ou moins rapide.

Il est permis, dit Valude dans un article publié dans la *Revue des Maladies de l'enfance*, en 1888, d'employer ce procédé de la discision chez les tout jeunes enfants et dans les cas de cataracte entièrement molle, parce qu'il se recommande par une extrême simplicité. Il n'y a pas, à vrai dire, de pansement consécutif. Toutefois, il présente des inconvénients qui devront le faire laisser de côté toutes les fois qu'il sera possible de lui en substituer un autre.

Tout d'abord, la discision réussit rarement si l'on se borne

Digitized by Google

à une seule séance. Il faut d'ordinaire réitérer la petite séance une fois encore et même deux fois. C'est là un petit inconvénient, mais qui pourtant a sa valeur.

Le reproche le plus sérieux qui peut être fait à la méthode de la discision, est que cette opération laisse dans l'œil, dans la chambre antérieure, des masses cristalliniennes qui se gonflent dans l'humeur aqueuse et peuvent par leur présence, par leur contact avec la surface de l'iris, provoquer une réaction irritative plus ou moins vive et même l'apparition de phénomènes glaucomateux. Le fait a été observé, et c'est même pour prévenir le développement de ces accidents possibles qu'il a été imaginé une discision dite combinée, laquelle consiste à être complétée par une opération d'iridectomie destinée à préserver l'œil de toute réaction inflammatoire.

Enfin, au cours de la discision elle-même il peut se faire que la manœuvre de l'aiguille ait pour effet de luxer dans le vitreum le noyau du cristallin s'il en existe. C'est là encore un inconvénient de la méthode.

Le second procédé opératoire que nous avons à signaler est le procédé d'extraction par aspiration ou succion.

La méthode de l'aspiration n'est qu'une modification de l'extraction linéaire simple. L'opération débute en effet de la même manière; puis, quand les masses cristalliniennes commencent à se répandre dans la chambre antérieure, les uns facilitent leur sortie par des pressions sur le globe de l'œil, ou encore à l'aide de la curette, d'autres ont imaginé de les aspirer, de les sucer, par le moyen d'appareils spéciaux, variables avec les opérateurs.

Laugier, en 1847, avait fait construire à cet effet une aiguille à succion destinée à faire revivre cette ancienne méthode, qui remonte aux Arabes. Bowmann, plus tard, imagina non plus un appareil à succion, mais une seringue à aspiration qu'on manœuvrait avec le doigt. Depuis lors, Teal en Angleterre, Coppez en Belgique et Redard en France ont remis en honneur ce procédé de succion ou d'aspiration de l'émulsion cristallinienne dans les cataractes molles. Redard a même attaché son nom à un appareil de succion

Digitized by Google

composé d'un tube en caoutchouc, avec embout buccal terminé par un tube en verre, puis par une spatule creuse destinée à être introduite dans la chambre antérieure pour y recueillir les masses ramollies du cristallin.

Cette méthode de l'aspiration dans l'extraction des cataractes molles de l'enfance est certainement très efficace et exempte des dangers cités plus haut; elle se recommande surtout par le brio avec lequel sont exécutées de pareilles opérations, car les masses corticales, au lieu de sortir plus ou moins péniblement, sont évacuées rapidement et sans que l'œil soit malmené pour aider à cette terminaison de l'opération. Toutefois, on peut faire à cette pratique le reproche de n'être pas tout à fait simple puisqu'elle nécessite le secours d'un instrument spécial, puis surtout de ne pas s'appliquer à tous les cas. Que fera l'aspiration dans les cas de cataractes molles avec noyau? Que fera la succion si, comme le fait est ordinaire, la section cornéenne a été pratiquée très parcimonieusement de manière à permettre simplement de passer au bec de l'instrument?

Enfin, pour l'asepsie opératoire, on sait que l'idéal est atteint quand on a réduit au minimum le nombre des instruments employés. Cet idéal est complètement réalisé par la kérato-kystitomie, puisque le seul instrument qui a pénétré dans l'œil est le couteau lancéolaire, très facile du reste à tenir aseptique.

L'emploi d'un instrument de succion, l'usage d'une aiguille creuse destinée à entrer dans l'œil et y séjourner pendant le temps de l'aspiration est au contraire sujet à caution, et on devra s'en abstenir d'autant plus que l'opération réussira tout aussi bien sans cette adjonction superflue et suspecte.

Nous concluons donc de tout ce qui précède que c'est à la kérato-kystitomie qu'il faut donner la préférence parmi les procédés opératoires qui s'adressent aux cataractes molles complètes de l'enfance.

Digitized by Google

TRAITEMENT DE LA CATARACTE RÉGRESSIVE

La méthode opératoire qui convient aux diverses variétés de la cataracte régressive varie suivant les caractères de celle-ci.

La discision à deux aiguilles s'appliquera aux cas où la cataracte aridi-siliqueuse sera de peu d'épaisseur et où les adhérences seront nulles ou peu nombreuses avec l'iris. La pupille devra être en effet préalablement dilatée par l'atropine. On procède à l'opération au moyen de deux aiguilles à discision très fines introduites au milieu de deux rayons opposés de la cornée. La pointe des deux aiguilles est dirigée vers la cataracte membraneuse et poussée jusque dans son épaisseur; puis, en les écartant simultanément, on déchire et l'on refoule vers les bords interne et externe de la pupille les lambeaux du feuillet opaque dilacéré. Si l'ouverture ainsi obtenue est suffisamment large, on s'en tiendra là, ou si les ambeaux capsulaires tendent à se rejoindre, on devra reprendre la dilacération et alors n'effectuer la dilacération qu'à l'aide de l'une des deux aiguilles, l'autre maintenant en contre-extension le lambeau de la cristalloïde.

Pour savoir arrêter l'opération à temps, il importe de se souvenir qu'une ouverture centrale même très petite est suffisante pour la vision et qu'il n'est pas besoin de procurer au malade une brèche très étendue dans sa cataracte.

L'*extraction* de la cataracte régressive membraniforme sera indiquée quand celle-ci sera trop dense, trop épaisse pour permettre à la dilacération de produire un effet satisfaisant.

Toutefois, il faut que ces membranes cristalliniennes ne soient pas trop adhérentes à l'iris, car alors l'extraction sans l'iridectomie ne pourrait être effectuée sans que l'opération entraînât des tractions plus ou moins violentes et dangereuses pour le tractus uvéal, et avec elles des conséquences d'une gravité facile à prévoir. Si, au contraire, la cataracte régressive est en même temps peu adhérente, l'extraction

Digitized by Google

simple sera certainement l'opération la plus radicale et la plus rationnelle, car elle supprime l'obstacle à la vision, tout en conservant aux diverses parties de l'œil leur intégrité.

Pour effectuer cette extraction, on ouvre la chambre antérieure au niveau du limbe, avec le couteau lancéolaire et avec une pince dite capsulaire ou une pince à iridectomie, on s'efforce de saisir solidement la cataracte membraniforme. Celle-ci étant saisie, on l'attirera doucement et progressivement au dehors, et ordinairement le résultat de cette extraction est d'emblée très satisfaisant. Pansement à l'ésérine et compression légère.

L'opération connue sous le nom d'*iridotomie* ou d'*irido-capsulotomie* convient aux cas où la cataracte secondaire est adhérente à l'iris et où le diaphragme irien uni à cette cataracte forme une sorte d'écran dense et continu. L'opération consiste essentiellement dans le fait de donner un unique et large coup de ciseaux dans ce diaphragme irido-capsulaire. L'incision de l'iris produit une boutonnière qui se dilate aussitôt par la rétraction élastique propre au tissu irien; il en résulte une brèche qui offre la forme ovale d'une pupille de chat. Le résultat optique est en général fort bon, et à défaut de l'extraction complète c'est cette iridotomie qui est de beaucoup le meilleur mode d'intervention dans les cataractes siliqueuses adhérentes.

L'opération consiste simplement en ceci : on ouvre la chambre antérieure avec un couteau lancéolaire; on introduit dans l'œil la pince-ciseaux spéciale, la branche pointue traversant l'iris et restant au-dessous, la branche mousse restant au-devant de lui. On donne enfin un large coup de ciseaux de manière à diviser toute la largeur de l'iris. Aussitôt on retire les instruments pour éviter l'issue du corps vitré. Atropine et pansement compressif (Valude).

TRAITEMENT DE LA CATARACTE ZONULAIRE

Nous n'avons pas à nous étendre beaucoup sur cette partie de notre sujet, qui est une des mieux connues de l'ophtal-

Digitized by Google

mologie. Les indications opératoires ont, dans cette variété, une précision qu'on ne retrouve malheureusement pas dans les autres formes de la cataracte des jeunes sujets, et tous les auteurs sont à peu près d'accord sur la conduite que doit tenir le chirurgien lorsqu'il a à traiter une lésion de ce genre.

O. Becker a publié, en 1888, la statistique de la clinique ophtalmologique de Heidelberg (1868-1878). Il a eu à traiter cent deux cataractes zonulaires en l'espace de vingt ans et a fait exclusivement l'iridectomie, qui lui a donné d'excellents résultats. Il est d'avis d'opérer de bonne heure, le plus tôt possible ; le plus jeune de ses opérés était âgé de seize semaines. Il soumet ses petits malades à une anesthésie chloroformique complète.

Les oculistes français font également l'iridectomie dans l'immense majorité des cas, mais il est certaines indications propres à chaque forme qu'il faut savoir connaître.

1° Si la cataracte est tout à fait centrale et petite, si elle ne gêne pas la marche ni la vue, il n'y a aucune raison d'intervenir.

Dans les cas aussi légers, l'enfant ne sera gêné que lorsqu'il sera soumis à l'influence d'une lumière trop vive. Pour y remédier, on lui donnera pour cette occasion spéciale des verres teintés.

2° Si le noyau cataracté est un peu plus volumineux ; si la gêne visuelle est réelle, même dans les lieux sombres, ces verres foncés ne suffiront plus. Il faudra tenir la pupille élargie par l'emploi continuel d'un collyre à l'atropine, dont on instillera une goutte dans l'œil une ou deux fois la semaine. De la sorte, il y aura peu de médicament absorbé; l'effet sera pourtant produit, et la médication pourra être continuée sans crainte.

3° Si l'usage de l'atropine était insuffisant pour découvrir la partie transparente du cristallin, si le noyau central était trop volumineux, il faudrait arriver à créer une voie périphérique à la lumière en ouvrant l'iris par une iridectomie. Cette *iridectomie optique* sera faite inférieurement, parce qu'à la partie supérieure la brèche irienne serait cachée par

Digitized by Google

la paupière. Elle sera placée un peu en dehors, pour pouvoir être utilisée dans le regard convergent. Elle sera, de plus, petite, pour éviter de trop grandes images de diffusion.

M. le professeur Gayet a pratiqué dix-neuf iridectomies doubles pour vingt cas de cataracte zonulaire, et en a obtenu les résultats les plus favorables. Nous les transcrivons ici avec l'âge des opérés.

16 mois,	double iridectomie.	Bons résultats.
3 ans	—	V. O. D. G. = 1/10 + 9 D.
8 ans	—	V. = 1/10, sans lunettes.
8 ans	—	V. = 1 —
9 ans	—	V. O. D. G. = 1/3, sans lunettes.
10 ans	—	V. O. D. = 1/2, V. O. G. = 1/3.
10 ans,	Iridectomie O. G. V. = O. G. = 3/5. Subira l'iridectomie O. D. plus tard.	
10 ans,	double iridectomie.	V. O. D. G. = 1/10, sans lunettes.
11 ans	—	V. = 1. O. D. G. —
12 ans	—	V. = Bonne. —
13 ans	—	V. = Bonne. —
14 ans	—	V. = 1.O. D. G. —
14 ans	—	V. = 1/10 O. D. G. —
15 ans	—	V. = 1/4 O. G.; — V. = 1/3 O. D., sans lunettes.
17 ans	—	V. = Bonne.
18 ans	—	V. = O. D. G. 1/10, sans lunettes.
20 ans	—	V. O. D. G. = 1/14, —
23 ans	—	V. O. D. G. = 1/12 + 10 D.
22 ans	—	V. O. D. G. = 1/10 sans lunettes.
31 ans	—	V. O. D. G. = Bonne. —

Dans trois cas, on a fait l'extraction complète, parce que la cataracte était totale.

8 ans, kérato-kystitomie, puis iridectomie, cristallins difficiles à extraire.

V. O. D. = 1/2 + 99 D. — V. O. G. = 1/50.

26 ans, kérato-kystitomie supérieure. Issue assez facile du cristallin, à noyau dur.

V. O. D. = 0,2 + 12 Dioptries.
V. O. G. = 1/10 + 10 Dioptries.

33 ans, kérato-kystitomie supérieure O. D.

O. D. V. = 1/6 + 8 Dioptries.

O. G. sera opéré plus tard.

Digitized by Google

Dans le reste des cas on a conseillé simplement l'instillation bi-hebdomadaire de quelques gouttes d'atropine.

Collyre { E. distillée 30 gr.
S.-n. d'atropine 10 centigr.

On voit que dans les cas où l'iridectomie n'a pas été pratiquée, l'extraction totale de la cataracte par la kérato-kystitomie simple ou accompagnée d'iridectomie, lorsque la lentille sort difficilement, a donné également de bons résultats. Il faut seulement se rappeler que l'incision cornéenne doit être large, pour livrer passage au noyau, qui dans la cataracte zonulaire rappelle parfois par son volume le noyau des cataractes de l'adulte.

TRAITEMENT DES CATARACTES POLAIRES

Dans toutes ces formes de cataractes, il n'y a rien à faire d'utile tant que l'opacification cristallinienne ne sera pas au moins presque complète. Dans quelques cas seulement il conviendra de pratiquer une simple iridectomie ou une iridectomie optique.

TRAITEMENT DES CATARACTES TRAUMATIQUES

Le traitement de la cataracte traumatique consistera, au début, uniquement à surveiller l'état de réaction des parties voisines du cristallin, du tractus uvéal. On s'efforcera de prévenir la cyclite, toujours à craindre, par l'emploi des antiphlogistiques, compresses antiseptiques d'eau glacée, par l'occlusion légèrement compressive de l'œil, par l'usage de l'ésérine ou de l'atropine, suivant que l'iris aura tendance ou non à s'engager dans la plaie extérieure.

Il est néanmoins un point sur lequel il est nécessaire d'insister d'une manière spéciale, c'est l'instantanéité de la lésion et la conséquence naturelle qui en dérive : le gonflement rapide du cristallin pour peu que la blessure faite à la capsule ait d'étendue. Il en résulte, on le sait, une com-

Digitized by Google

pression des membranes internes qui, prolongée ou énergique, est presque invariablement suivie d'une inflammation de l'iris ou de processus glaucomateux. De là la nécessité de ne pas tarder à agir, et à agir activement : l'iridectomie est ici la suprême ressource. Qu'on la pratique dans le but de diminuer la souffrance de l'iris ou comme accompagnement de l'extraction du cristallin gonflé et ramolli, il y a tout à gagner à faire l'opération le plus tôt possible et, s'il se peut, avant le développement des accidents inflammatoires. Quand un corps étranger réside dans l'œil et surtout dans le cristallin, l'indication d'opérer est plus manifeste encore.

Quand on se trouve en présence d'une cataracte traumatique remontant à quelque temps déjà, accompagnée d'iritis, d'hypopyon, etc., on peut être obligé d'attaquer l'élément inflammatoire avant d'opérer. Les applications froides, les mydriatiques, les paracentèses sont alors les préliminaires obligés de l'opération.

Dans tous les cas, d'autres parties de l'organe pouvant être intéressées en même temps que le cristallin, on doit être très circonspect quant au pronostic.

Il n'est pas rare pourtant, lorsque les symptômes inflammatoires sont conjurés, d'assister à une résorption complète et spontanée des masses cristalliniennes opacifiées. C'est une guérison qui s'effectue toute seule et par le mécanisme mis en œuvre dans l'opération de la discision simple.

Si cette résorption ne se produit pas, il devient indiqué d'extraire le cristallin. On devra toutefois généralement s'aider dans la kerato-kystitomie de l'iridectomie, en raison des adhérences qui sont ordinaires après le traumatisme.

TRAITEMENT DES CATARACTES PAR ADHÉRENCE

Comme la cataracte capsulaire est surtout une affection secondaire à des lésions de l'iris, il sera rarement indiqué d'agir dès le début sur le cristallin pour en pratiquer l'extraction.

Digitized by Google

On commencera donc par faire une iridectomie. Si cette opération ne suffit pas à satisfaire immédiatement aux besoins du malade, elle aura du moins pour utilité de préparer une voie à l'extraction lorsqu'elle pourra et devra être pratiquée ultérieurement.

CONCLUSIONS

1° Les cataractes des jeunes sujets s'observent fréquemment. C'est la forme molle que l'on a le plus souvent l'occasion d'étudier chez les enfants et les adolescents. Au contraire, parmi les cataractes congénitales, la cataracte zonulaire est sans contredit la plus fréquente.

2° Il est de la plus haute importance, lorsqu'on se trouve en présence d'un malade que l'on soupçonne atteint de cataracte, de faire le diagnostic précis de la nature, de l'étendue, du siège exact de la lésion, afin de n'intervenir qu'à bon escient et par le procédé opératoire le plus favorable à chaque cas.

3° Lorsqu'on a affaire à une cataracte congénitale, il faut intervenir de bonne heure, le plus tôt possible, afin d'éviter à l'enfant tout les inconvénients d'une mauvaise éducation optique (myopie, strabisme, nystagmus).

4° Chez les tout jeunes enfants, il faut faire l'extraction après une chloroformisation complète; n'appliquer, comme pansement, qu'un simple bandeau; confier le jeune opéré aux soins de sa mère ou d'une personne qui lui est familière, dans le repos et le calme le plus complets.

Chez les enfants un peu plus âgés, le pansement après l'opération ne diffère en rien de celui que l'on fait chez l'adulte.

5° On fera généralement une pupille optique dans les cas de cataracte zonulaire. Si l'on était obligé de pratiquer l'extration complète, il faudrait se souvenir qu'on a fréquemment affaire alors à de gros noyau, et que l'incision cornéenne doit être en rapport avec le volume présumé du cristallin opacifié.

6° La kérato-kystitomie supérieure est le procédé de choix

Digitized by Google

pour l'extraction des cataractes molles des jeunes sujets. Si la brèche faite à la capsule par la pointe du couteau lancéolaire n'est pas suffisante, on a toujours le temps de l'élargir avec le kystitome.

7° En général, chez les sujets opérés de bonne heure après l'apparition de la cataracte, les résultats optiques sont infiniment supérieurs à ceux obtenus chez les malades depuis lontemps atteints d'opacité cristallinienne. On peut s'en assurer en parcourant les observations que nous avons rapportées et où nous avons soigneusement noté l'âge des malades et l'acuité visuelle prise quinze jours, un mois, un an, deux ans, trois ans, etc., après l'opération, suivant les cas.

Dr Dolard.

BIBLIOGRAPHIE

ET REVUE DES JOURNAUX

Sur quelques symptômes tabétiformes de l'amblyopie toxique, par le Dr Eperon. — L'auteur a lu un travail sur ce sujet à la Société vaudoise. Rapidement il établit d'abord les symptômes principaux de l'amblyopie toxique, tant subjectifs qu'objectifs et se range à l'opinion de Nettleship, Samelshon, Vasseur, que la lésion anatomique qui les produit est une névrite rétro-bulbaire intéressant exclusivement le faisceau maculaire du nerf optique, c'est-à-dire le petit paquet de fibres qui se distribue à la région de la macula. Contrairement à Nuel, qui avait trouvé que les amblyopies toxiques équivalaient à 1/2 p. 100 des malades observés dans les cliniques, Eperon d'après ses statistiques arrive à 1 p. 100.

Dans certains cas avancés, l'amblyopie toxique présente de nombreux points de ressemblance avec l'atrophie de papille, quelquefois même le diagnostic différentiel devient très difficile, d'autant plus, ainsi que vient de le démontrer M. Eperon, qu'on constate dans l'amblyopie certains symptômes généraux que l'on trouve toujours dans l'ataxie. Deux surtout semblent très fréquents : les douleurs fulgurantes et l'abolition du réflèxe patellaire. D'ailleurs les travaux de Fischer, Déjerine, Krücke, Charcot, Œttinger sont concluants sur ce point. Tous ces auteurs signalent la fréquence dans

Digitized by Google

l'alcoolisme des douleurs fulgurantes et de l'abolition du réflexe patellaire. L'incoordination motrice a été décrite par Déjerine et Œttinger. Mais tous ces auteurs sont plus réservés en ce qui concerne les symptômes oculaires tabétiformes. MM. Krücke, Charcot, Lilienfeld et Schulze sont seuls à signaler quelques cas isolés où se voyaient des paralysies des muscles des yeux ou le symptôme d'Argyl Robertson. Mais tous ces cas ne concernaient *exclusivement* que des alcooliques. Eperon a pu surtout constater les symptômes tabétiformes sur *les intoxiqués par la nicotine*, ce qui ne se trouve décrit dans aucune monographie sur cette question.

Sur 65 cas d'amblyopie toxique, l'auteur a trouvé 11 cas où existaient les symptômes tabétiformes, soit 17 p. 100. Voici comment ils étaient répartis : immobilité pupillaire à la lumière avec réaction à la convergence, soit symptômes d'Argyll Robertson, dans 3 cas. Myose ou contracture des pupilles dans 1 cas. Abolition ou diminution du réflexe patellaire, soit signe de Westphal, dans 9 cas. Douleurs fulgurantes dans 6 cas, enfin signe de Romberg, dans 1 cas.

F. Despagnet.

Contribution à l'étude anatomique et clinique du gliome de la rétine, par le Dr F. Lagrange. — D'une étude parue sur ce sujet dans le dernier numéro des *Archives d'ophtalmologie* nous détachons les conclusions suivantes :

I. — Le gliome de la rétine revêt quelquefois une marche relativement bénigne. Il prend alors la forme endophyte et reste longtemps localisé dans la coque oculaire.

II. — Il est possible d'expliquer la bénignité relative de cette tumeur par l'épaississement de la lame vitreuse de la choroïde et de la lame criblée. L'espace de Schwalbe et le tissu propre du nerf optique sont aussi protégés contre l'envahissement des jeunes cellules du gliome.

III. — Le gliome de la rétine n'est pas aussi grave que la plupart des classiques se plaisent à l'affirmer. Les cas de guérison définitive ou de très longue survie ne sont pas rares.

IV. — En intervenant de très bonne heure, au début de l'affection si c'est possible, au moins avant que la coque de l'œil soit perforée, on pourra compter sur un excellent résultat dans plus d'un cinquième des cas.

V. — Il convient de distinguer deux variétés de gliome. L'une, la plus maligne, a été souvent confondue avec le sarcome blanc de la choroïde. L'autre, très curable par une intervention précoce, est beaucoup moins grave et sa bénignité relative peut s'expliquer par ce fait que, développé aux dépens des éléments rétiniens, il trouve

Digitized by Google

dans l'épithélium rétinien, dans la lame vitreuse de la choroïde, dans la lame criblée de la papille, une barrière qui l'arrête au moins pour un certain temps et le maintient dans les limites de la coque oculaire.

Sur l'action comparée des divers antipyrétiques (*Nouveaux remèdes*, 1890, 2). — A. Crombie (*Ind. méd. Gaz.*, juillet 1889) tire de ses observations les conclusions suivantes sur l'action antipyrétique de l'antipyrine, de l'antifébrine et de la phénacétine :

1° C'est l'antipyrine qui est l'antipyrétique le plus actif; l'antifébrine et la phénacétine ne diffèrent que très peu par leur énergie;

2° C'est la phénacétine qui est l'antipyrétique le plus inoffensif;

3° L'action de l'antipyrine se manifeste plus rapidement (sans doute par suite de sa solubilité plus grande); l'antifébrine ne vient qu'en second lieu, et la phénacétine est la plus graduelle, et son maximum n'est pas atteint trois, quatre et même cinq heures après son administration;

4° La durée de l'action de la phénacétine est la plus longue;

5° La sûreté de l'action suit la même rapidité, c'est-à-dire que l'antipyrine vient en tête, puis l'antifébrine et, en dernier lieu, la phénacétine;

6° Tous ces antipyrétiques présentent le même inconvénient dans les endroits aussi chauds que l'est l'Inde; c'est que leur administration est suivie de sueurs profuses.

L'auteur suppose que l'antipyrine est un excellent moyen contre le coup de soleil. La phénacétine est supérieure aux deux autres antipyrétiques en question, en ce qu'elle jouit aussi de propriétés calmantes et provoque un sommeil tranquille. Contre la fièvre, l'apoplexie, le coup de soleil et l'hyperthermie en général, c'est l'antipyrine qui est indiquée; s'agit-il d'une température de 39° 4, 40° 5 C., on peut recourir indifféremment à l'antifébrine ou à la phénacétine; dans le cas d'une température inférieure à 39° 4 C., c'est la phénacétine qui est préférable.

(*Union médicale.*)

Cocaïne et Narcéine. — M. Winckler, pharmacien à Montreuil (Seine), a eu l'heureuse idée d'incorporer par 20 grammes d'un même élixir très peu alcoolisé 1 centigr. de cocaïne, 1 centigr. de narcéine et 10 centigr. de pepsine extractice. Dans nombre de cas, des gastralgies, gastrites, dyspepsies rebelles à tout traitement ont cédé à l'action de l'antigastralgique Winckler. Tonique et digestif, ce médicament fait cesser les douleurs d'esto-

Digitized by Google

mac, facilite les digestions; il est à recommander pour combattre les vomissements après les repas, même pendant la grossesse. Son efficacité est des plus rationnelles. La cocaïne iusensibilise la terminaison des nerfs sensitifs, la narcéine rend cette action plus durable et moins limitée, la pepsine vient ensuite et contribue à la digestion des aliments albuminoïdes. Nous recommandons cet élixir, exclusivement dosé pour les adultes, à l'expérimentation de nos confrères.

Contribution à la prophylaxie de l'ophtalmie purulente des nouveau-nés, par M. A. VALENTA. — Tout en reconnaissant l'excellence du traitement prophylactique de l'ophtalmie purulente des nouveau-nés par les instillations d'une solution de nitrate d'argent (suivant le procédé de Crédé), l'auteur (professeur de clinique obstétricale à Laybach) pense que cette méthode — qui doit être le procédé de choix pour le médecin — présente un réel danger lorsque sa pratique est confiée aux sages-femmes. Dans ce cas, il croit nécessaire de la remplacer par une autre qui, joignant l'efficacité à l'innocuité, peut être appliquée par tout le monde. Voilà en quoi elle consiste :

On verse dans un verre d'eau un peu de solution concentrée de permanganate de potasse jusqu'à ce que le liquide prenne la couleur d'un vin rouge léger. On imbibe de cette solution un petit tampon de coton hydrophile, avec lequel on lave soigneusement la surface externe des paupières. Puis, avec un nouveau tampon imbibé de la même solution, on lave à plusieurs reprises le sac conjonctival.

Ces lavages pratiqués à temps, c'est-à-dire immédiatement après la naissance de l'enfant, lorsque les gonocoques n'existent que tout à fait à la surface de la conjonctive, sont suffisants pour prévenir le développement de l'ophtalmie purulente. En effet, depuis que ce procédé est en usage à la clinique de l'auteur, l'ophtalmie purulente des nouveau-nés y est devenue très rare. Elle ne s'observe que chez 0.6 à 2 p. 100 des nouveau-nés, et encore la plupart de ces cas ne sont pas dus à une infection de l'enfant par la mère, mais proviennent de la transmission du mal d'un enfant à l'autre. Dès qu'une ophtalmie purulente survient à la clinique, on en observe bientôt plusieurs autres cas, malgré toutes les précautions prises.

(*Wien. kl. Wochensch.*, 28 août 1890.)

De l'amblyopie des astigmates. — M. JAVAL lit à l'Académie de médecine un rapport à l'occasion d'un travail adressé à l'Académie par M. Martin (de Bordeaux) sur ce sujet.

Digitized by Google

Dans ce travail, M. Martin a démontré que l'astigmatisme faible, considéré comme négligeable par les auteurs classiques, est bien plus souvent une cause d'asthénopie que l'astigmatisme fort. M. Martin a, en outre, donné l'explication du fait en se fondant sur l'existence, dans les cas d'astigmatisme faible, de l'accommodation astigmatique du cristallin, qui ne se produit pas dans l'astigmatisme fort. Sans vouloir rendre l'astigmatisme responsable de toutes les maladies des yeux, comme le prétend M. Martin, il n'en reste pas moins acquis que beaucoup de migraines, de kératites, de conjonctivites, de blépharites guérissent par enchantement quand on corrige l'astigmatisme.

Il est également certain qu'il existe des relations de cause à effet entre l'astigmatisme et le glaucome, entre l'astigmatisme et la myopie.

Il faut donc faire rechercher l'astigmatisme chez tout enfant dont la vue laisse tant soit peu à désirer.

Traitement du strabisme par avancement musculaire. — M. Javal lit un rapport sur un travail de M. Motais, relatif à un procédé de strabisme par avancement à languette médiane adhérente.

Voici le procédé : on met d'abord à nu l'insertion tendineuse, puis on soulève le tendon avec un crochet et l'on traverse ses bords, la conjonctive et la capsule; on sectionne partiellement l'attache tendineuse, en s'arrêtant de chaque côté à 1 millimètre de la ligne médiane du tendon, de façon à laisser une languette du tendon sans la sectionner.

Les deux bords sectionnés sont ensuite détachés, avancés et suturés suivant le procédé classique.

M. Javal ajoute que M. Motais a appliqué dix-huit fois ce procédé; on peut donc le recommander en confiance aux spécialistes.

(*Académie de médecine.*)

Cocaïne. — Alcaloïde extrait des feuilles de coca (*Erythroxylon coca*, Linacées-Erythroxylées), plante cultivée au Péron et dans toute l'Amérique du Sud. On a proposé plusieurs procédés d'extraction, dont les meilleurs sont ceux qui consistent à traiter les feuilles par l'alcool ou les huiles légères de pétrole.

Physiologie et thérapeutique. — Douée de propriétés anesthésiques, qui sont utilisées dans un grand nombre de cas : extraction des dents, petites opérations, et surtout en oculistique. Elle est surtout mydriatique.

La cocaïne exalte le système nerveux grand sympathique, contracte les vaisseaux et les organes à muscles lisses, paralyse les

Digitized by Google

extrémités des nerfs sensoriels et sensitifs, tout en respectant la continuité de ces nerfs.

Elle exerce une action convulsivante, généralement admise par les physiologistes, et cette action est d'autant plus énergique que la température de l'animal est plus élevée; ce qui est remarquable, c'est que les mouvements convulsifs augmentent notablement et rapidement la température des animaux; d'où la nécessité de refroidir les animaux chez lesquels la cocaïne produit des accidents convulsifs.

Elle ralentit la sécrétion rénale et peut produire l'anurie; cette action paralysante de la cocaïne disparaît trois heures après l'absorption, et on observe une diurèse assez abondante.

Sachant que les Indiens mâchent des feuilles de coca mêlées à la chaux pour faire de longues marches sans manger, on avait attribué à ces feuilles la propriété de ralentir la désassimilation; c'était là une fausse interprétation. Si l'Indien n'éprouve pas le besoin de manger, c'est parce que la cocaïne de la coca anesthésie son estomac. Loin d'être un modérateur de la nutrition, elle l'activerait plutôt, et les phénomènes d'intoxication qu'elle occasionne sont dus partiellement à la rétention des matériaux oxydés formés en excès et éliminés par suite de la paralysie rénale.

Employée surtout dans les opérations pratiquées sur les yeux; en général appliquée comme anesthésique dans les opérations légères (urétrotomie, etc.); préconisée pour le traitement de la morphinomanie et du mal de mer et aussi comme hémostatique; vantée par M. Luton contre la diphtérie.

Pharmacologie et posologie. — En général, dans la thérapeutique oculaire, on se sert de collyres à 2 ou 5 pour 100, en instillations dans l'œil, préparés avec le chlorhydrate de cocaïne, qui est très soluble dans l'eau; on peut employer aussi le benzoate de cocaïne. On doit réserver l'emploi de la cocaïne pour les cas où on l'associe à la vaseline ou à un corps gras (vaseline cocaïnée au 20e contre les brûlures).

Lorsqu'on veut pratiquer de petites opérations sur la peau, on fait des badigeonnages sur la partie à anesthésier au moyen d'une solution de chlorhydrate ou de benzoate pouvant contenir jusqu'à 10 pour 100 de sel de cocaïne. Pour une opération sur les muqueuses, on doit se servir d'une solution à 2 ou 5 pour 100. Le plus souvent, on produit l'anesthésie au moyen d'une injection hypodermique; on doit alors, afin d'éviter les accidents, ne pa dépasser la dose de 2 pour 100. Il faut encore prendre la précaution de ne pas enfoncer la seringue dans les muscles; c'est dans l'épaisseur du derme que l'injection doit pénétrer.

Pour le traitement de la morphinomanie, on a proposé des

Digitized by Google

injections hypodermiques avec 5 centigrammes de chlorhydrate de cocaïne; certains médecins préfèrent administrer cette dose par la voie stomacale.

Pour l'extraction des dents, on fait de chaque côté de la gencive une injection hypodermique avec 1/2 centimètre cube d'une solution de chlorhydrate de cocaïne à 2 pour 100, à laquelle on peut ajouter 1 gramme d'acide phénique pour 100 grammes de solution.

Le procédé opératoire le plus simple pour le médecin consiste à établir lui-même sa solution à l'aide des Lentilles de Gustave Chanteaud, qui lui donnent un titre exact et absolu en même temps qu'elles lui assurent l'absolu fraîcheur de sa solution.

Contre la diphtérie, on a conseillé de faire prendre en 24 heures, par cuillerées, 125 grammes d'eau sucrée à la saccharine, 2 grammes de perchlorure de fer, et 25 centigrammes de chlorhydrate de cocaïne (10 centigrammes pour les enfants).

Dans les cas où l'on se propose d'anesthésier la gorge et le palais, et toutes les fois qu'on veut administrer la cocaïne à l'intérieur, il est préférable d'employer l'alcaloïde au lieu de ses sels, à cause de son absorption moins rapide, qui n'a lieu qu'après formation de sel avec l'acide du suc gastrique; on doit l'administrer par doses fractionnées, en pilules de 1 à 2 centigrammes; la dose maxima ne doit guère dépasser 15 centigrammes, bien qu'on ait prétendu n'avoir observé aucun symptôme toxique avec des doses de 40 à 50 centigrammes. Pour les affections de la gorge, dans les cas de toux opiniâtre, de coqueluche, on conseille les Lentilles G. Chanteaud à 1 centigramme.

On a signalé un assez grand nombre d'accidents occasionnés par la cocaïne, particulièrement dans la thérapeutique oculaire; on a observé aussi un assez grand nombre de cas d'empoisonnement dus quelquefois à des doses de cocaïne relativement faibles. Peut-être existe-t-il, chez certains malades, une susceptibilité particulière à l'égard de ce médicament.

On a proposé de faire respirer du nitrite d'amyle aux personnes empoisonnées par la cocaïne. (*Les Nouvelles médicales*).

Traitement du lupus érythémateux des paupières et de la face, par Brocq.—Ce lupus érythémateux fixe se caractérise par sa localisation en un point déterminé de la face, par sa fixité, par sa profondeur, par son unilatéralité habituelle, et qu'il attaque les paupières.

M. Brocq[1] conseille l'application d'une pommade ainsi composée :

1. Brocq, *Traitement des maladies de la peau*, Paris, 1890, et Dr Souligoux, *Revue hebdomadaire thérapeutique*, 2 août 1890.

Digitized by Google

Rec. Acide salicylique..... 0 gr. 50
Acide lactique..... 0 50
Résorcine..... 0 75
Oxyde de zinc..... 2
Vaseline pure..... 17
M. s. a.

Un topique très efficace contre les diverses formes de lupus érythémateux, c'est l'acide pyrogallique. On l'a employé sous des formes très diverses. M. Brocq indique comme une préparation fort bien tolérée en général la pommade suivante :

Rec. Acide salicylique..... 1 gramme
Acide pyrogallique..... 2 —
Vaseline pure..... 20 —
M.

Cette pommade est appliquée pour la nuit; le jour, on peut alternativement appliquer la pommade à la résorcine, dont la formule a été donnée ci-dessus.

Antipyrine dans le traitement des dermatoses, par BLASCHKO (*Deutsche Medizinal-Zeitung*, 1890, n° 58). — L'auteur emploie l'antipyrine dans le traitement des dermatoses d'origine névropathique, en particulier dans le traitement des dermatoses prurigineuses. Dans cette forme de prurigo, appelée par certains auteurs urticaire papuleux, l'auteur a vu l'antipyrine produire d'excellents résultats dans des cas où les préparations de goudron et de naphtol s'étaient montrées inefficaces. Ces résultats ne se traduisaient pas seulement par des effets palliatifs, mais par une guérison définitive. Le prurit disparaissant, les malades n'éprouvent plus le besoin de se gratter, et, par suite, ils n'entretiennent plus leur éruption.

L'antipyrine était administrée à l'intérieur, mélangée à parties égales avec du sucre en poudre. Dose : la valeur d'une pointe de couteau à une demi-cuillerée à thé. Chez les enfants, M. Blaschko ordonnait :

Rec. Antipyrine..... 5 grammes
Sirop simple..... 25 —
M. s. a. Une cuillerée à thé.

Dans les cas d'urticaire commune, l'antipyrine, administrée à l'intérieur, a produit d'excellents effets palliatifs.

Dans les cas de prurit nerveux et de prurigo, l'antipyrine, administrée à raison de 3 prises quotidiennes, de 0 gr. 5 à 1 gr. chacune a manifesté une grande efficacité.

Digitized by Google

J'ai employé aussi avec avantage l'antipyrine dans les eczémas de la face et des paupières qui avaient résisté à tous les autres traitements.

Sur une forme particulière de conjonctivite infectieuse. — L'an dernier, M. le Dr Parinaud faisait à la Société d'ophtalmologie de Paris une communication très intéressante sur une variété de conjonctivite infectieuse d'origine animale, communication qui fut insérée dans le *Recueil*. M. le Dr Pierre Sans vient de publier un travail d'ensemble sur cette question. Il a basé son étude sur 3 cas observés à la clinique de M. Abadie et sur ceux observés antérieurement par M. Parinaud, lesquels présentent entre eux une similitude frappante.

Tout d'abord cette conjonctivite est monoculaire; c'est là un caractère constant; de plus, elle est localisée presque toujours à la paupière supérieure. Son début est brusque, par des douleurs assez vives; puis on constate un gonflement assez considérable de la paupière. On pourrait croire d'abord à une simple conjonctivite catarrhale.

Les symptômes du commencement, au bout de deux à trois jours prennent une remarquable intensité. Les traitements, si on en a employé, n'ont absolument amené aucune amélioration. La tuméfaction de la paupière augmente; la cuisson semble plus vive; l'écoulement est plus abondant. Ce n'est pas l'écoulement des ophtalmies ordinaires; il y a plutôt beaucoup de larmoiement et un pus concret qui reste collé dans le fond des culs-de-sac et qu'on ne voit qu'en retournant la paupière. Le malade a peine à ouvrir son œil. Ainsi que le dit le Dr Parinaud, il y a de la fièvre avec frissons irréguliers, fièvre modérée et ne retentissant pas sur l'état général. C'est alors que se produit, vers la fin de la première semaine, quelquefois plus tôt, un léger empâtement de la région parotidienne. Les ganglions sont indurés, et on les sent sous le doigt. C'est d'abord le ganglion pré-auriculaire, puis les ganglions antérieurs inclus dans la parotide. L'infection de la conjonctive s'est donc propagée par l'intermédiaire des vaisseaux lymphatiques de la conjonctive et de la paupière.

En retournant cette dernière, on constate d'abord un état tomenteux de la conjonctive et du cartilage; puis un état granuleux. On dirait une éruption de petits boutons. Ce sont des végétations rouges ou jaunâtres, demi transparentes au début (Parinaud). Ces végétations sont irrégulières et bien délimitées.

A la fin de la deuxième semaine, les végétations ont augmenté de volume et sont surmontées de petits points purulents, et pourtant la cornée n'a pas tendance à être attaquée. Le ganglion

Digitized by Google

préauriculaire est gros comme un œuf de pigeon, et vers la fin de la troisième semaine il est en pleine suppuration; les ganglions cervicaux se prennent à leur tour, et leur tuméfaction, suivie plus tard de suppuration, peut atteindre le volume du poing. Fait important, tous ces engorgements ganglionnaires se font sans incommoder en aucune façon le malade, qui n'accuse absolument aucune douleur. Le retentissement sur le système lymphatique peut, en certains cas, comme M. Parinaud l'a observé, s'étendre jusqu'au creux sous-claviculaire.

Ces vastes collections purulentes ne se produisent que lorsqu'on a laissé évoluer l'affection tranquillement. Alors aussi les végétations de la conjonctive atteignent leur volume maximum. On ne pourrait mieux faire que de comparer cette conjonctive à une véritable framboise étalée sur le cartilage tarse.

Malgré l'aspect grave de ces accidents, le pronostic est favorable; au bout de cinq ou six mois, alors même que l'affection est abandonnée à elle-même, les granulations disparaissent spontanément, et les suppurations finissent par se tarir, souvent, il est vrai, au bout d'un temps fort long; mais la cornée reste indemne. Il est remarquable encore que les traitements par le nitrate d'argent et le sulfate de cuivre, spécifiques des affections palpébrales, ne donnent aucun bon résultat dans cette conjonctivite. Le traitement qu'on doit instituer est une antisepsie rigoureuse de la conjonctive au moyen du sublimé et de l'iodoforme, et surtout de profondes cautérisations au galvano-cautère, qui détruisent les végétations.

En résumé, ce qui caractérise surtout cette forme de conjonctivite, ce sont les végétations de la conjonctive avec l'engorgement et la suppuration des ganglions parotidiens et cervicaux. Les lésions ganglionnaires dénotent certainement un caractère infectieux, et bien que les recherches bactériologiques n'aient donné jusqu'ici aucun résultat, l'observation clinique permet de supposer que cette affection a une origine animale. Chez ses malades, M. Parinaud a incriminé la viande de bœuf et de mouton. Dans les cas de M. Sans, l'origine animale, quoique moins bien démontrée, est également probable, et c'est de ce côté que devront être dirigées les recherches ultérieures.

Traitement de l'ophtalmie purulente par les solutions faibles de nitrate d'argent, par BURCHART. — Le traitement usuel de l'ophtalmie purulente consiste, comme l'on sait, dans des applications d'une solution de nitrate d'argent à 3 p. 100 sur la conjonctive des paupières renversées. Il donne de très bons résultats, mais il n'est cependant pas exempt de certains inconvénients.

Digitized by Google

D'abord, il produit parfois une cautérisation par trop intense, qui se manifeste par une augmentation, bien que temporaire, mais toujours gênante, du gonflement des paupières, de l'exsudat fibrineux et de l'écoulement. Ensuite, il ne permet de cautériser que cette partie de la conjonctive qui devient visible après le renversement des paupières, car une solution forte de nitrate d'argent ne pourrait être appliquée sur la cornée et sur la conjonctive bulbaire. Une surface considérable et où pullulent les gonocoques échappe donc toujours à l'action du médicament microbicide; elle infecte à nouveau la conjonctive palpébrale, chaque fois que celle-ci a été désinfectée par le nitrate d'argent, ce qui augmente considérablement la durée du traitement.

Or, d'après un médecin militaire allemand, M. M. Burchardt, on pourrait remédier à tous ces inconvénients en employant des solutions très faibles de nitrates d'argent pour le lavage complet et prolongé de l'œil. M. Burchardt pratique en même temps des instillations de cette solution faible de nitrate d'argent et fait des irrigations avec l'eau salicylée.

Voici comment il procède.

On commence par une irrigation abondante de l'œil malade avec une solution d'acide salicylique à 1 gr. 50 centigr. pour 1000. Le liquide est versé doucement sur la cornée et sur la conjonctive pendant que l'on tient renversées d'abord la paupière inférieure, puis la paupière supérieure. Ce lavage terminé, on le fait suivre immédiatement d'un lavage tout aussi abondant avec une solution de nitrate n'argent à 1 pour 600. Puis on applique sur les paupières des compresses imbibées d'infusion tiède de camomille à 1 p. 1000 d'acide salicylique et on pratique toutes les deux heures des instillations de quelques gouttes de la solution de nitrate d'argent à 1 pour 600. Les grand lavages de l'œil avec l'eau salicylée et avec la solution faible de nitrate d'argent sont répétés une fois toutes les vingt-quatre heures.

Avec ce traitement, M. Burchardt a toujours obtenu une guérison rapide, même dans les cas où la cornée présentait des érosions multiples; une diminution considérable de tous les symptômes survient dès le second jour.

Traitement du trachome par le galvano-caustique. — Dans une séance du COLLÈGE MÉDICAL DE VIENNE, M. Hans Alder a présenté un malade chez lequel le traitement galvano-caustique du trachome a été suivi d'un succès rapide et complet. La question du traitement du trachome a en ce moment un intérêt d'actualité, parce qu'en Hongrie une épidémie de cette maladie sévit, surtout parmi les troupes. Il est vrai que le traitement au crayon de sulfate

Digitized by Google

de cuivre est encore celui qui est le plus usité; cependant, il y a des cas où il est tout à fait inefficace. C'est ce qui a eu lieu dans le cas présenté par M. Alder. Il s'agissait d'un garçon âgé de 13 ans, atteint de trachome depuis quatre ans. Dès la première séance de galvano-caustisque, il y eut une amélioration, et au bout de quatre séances, à raison d'une par semaine, la gérison était complète; elle s'est maintenue jusqu'à ce jour. Dans l'intervalle des séances on pratiqua le massage avec de la vaseline iodoformée (1 p. 100). Ce traitement fut institué seulement sur l'œil droit; l'œil gauche fut traité avec le sulfate de cuivre, mais sans aucun succès.

Le traitement galvano-cautisque est très simple. On se sert d'une batterie avec un seul élément et un galvano-cautère. Chaque séance dnre une minute et demie. On touche chaque granulation avec le galvano-cautère; en employant la cocaïne, cet attouchement est absolument indolore.

Inclusion congénitale d'un œil. — Ce fait, publié dans *The Lancet* (11 octobre), a été observé, par M. C. Daniel, chez un petit Indien de deux ans, bien portant, à l'hôpital Nansori, à Fidji. L'enfant était bien développé et ne présentait de malformation que du côté des yeux.

L'œil droit était petit et la cornée était partiellement opaque, c'est à peine si l'enfant pouvait éviter les gros objets. Les paupières de l'œil gauche étaient normales, mais en les écartant on ne voyait pas de globe oculaire, l'intervalle qui les séparait était rempli par un cul-de-sac convexe au niveau duquel on sentait le bulbe. L'orbite avait les mêmes dimensions que celui du côté opposé. La vision de l'œil droit étant mauvaise, l'auteur eut la pensée d'utiliser cet œil gauche. Il incisa la conjonctive et après avoir traversé plusieurs couches de tissu cellulaire, il trouva le globe de l'œil dans une capsule fibreuse épaisse. L'œil était beaucoup plus petit qu'il ne s'attendait à le trouver; il était formé d'une membrane très mince, très transparente, molle et contenant du liquide. Cet œil ne pouvait servir à grand'chose, et notre confrère déclare qu'il le laissa *in situ*.

La migraine et son traitement. — D'après M. le docteur Pemberton Peake (de Leicester), la migraine présente généralement deux périodes qu'il est important de distinguer au point de vue du traitement : la période des prodromes et la période névralgique proprement dite.

La première se manifeste par des sensations particulières qui varient suivant les cas : visions lumineuses (migraine ophtal-

Digitized by Google

mique), tintements et bruissements dans l'oreille, picotements le long du bord cubital de la main, perte du goût pour le tabac, etc. Lorsque, à cette période, on examine, à l'ophtalmoscope, le fond de l'œil, on trouve souvent les vaisseaux rétiniens contractés. L'artère temporale est aussi contractée, dure au toucher. La compression de la carotide ne modifie en rien les sensations anormales éprouvées par le malade, qui, d'ailleurs, disparaissent d'elles-mêmes pour faire place à la seconde période.

Celle-ci commence à s'établir lentement après la disparition complète des symptômes de la première période. Une douleur névralgique, graduellement constante, envahit peu à peu le domaine des nerfs sus-orbitaires et auriculo-temporal d'un côté, généralement du côté opposé à celui où les sensations (lumineuses) de la première période ont été ressenties.

La douleur migraineuse est, comme on sait, souvent accompagnée de gastricisme avec ou sans vomissement. L'artère temporale et les artères rétiniennes sont dilatées à cette période et la compression de la carotide soulage toujours le malade.

De ces faits, notre confrère anglais tire cette conclusion que la migraine est due à une anémie du cerveau (première période) suivie d'hyperémie cérébrale (deuxième période).

Le traitement de la migraine doit être à la fois préventif et curateur des accès.

Pour arriver à prévenir les accès de migraine, une enquête minutieuse doit être faite sur toutes les habitudes du malade et sa manière de vivre. Le médecin se rappellera que, parmi les causes de la migraine, un rôle important revient à la dyspepsie, à la constipation habituelle, au surmenage des yeux, à l'usage ou à l'abus de certaines boissons alcooliques et de certains médicaments, tels que noix vomique et strychnine, quinquina et quinine, salicylate de soude, etc.

Quant au traitement de l'accès de migraine, deux médicaments seulement, l'antipyrine et la guarana, se sont montrés efficaces à M. Pemberton Peake, et encore à la condition d'être administrés pendant la période des prodromes. Mais l'antipyrine présente les inconvénients d'une action capricieuse et inconstante; dans les cas où elle n'agit pas, elle ne fait qu'augmenter les souffrances du malade. En outre, il est impossible de déterminer la dose d'antipyrine qui convient à chaque malade; il est, par exemple, des cas où on n'obtient rien avec un gramme, tandis que la moitié de cette dose produit l'action thérapeutique désirée. Pour ces raisons, notre confrère anglais n'emploie plus que la guarana contre l'accès de migraine, qu'il traite de la façon suivante :

Dès que surviennent les sensations de la période des prodromes,

Digitized by Google

le malade doit cesser immédiatement tout travail. Il prendra 1 gr. 20 centigrammes de poudre de guarana, un peu de bouillon ou de pain, se couchera et tâchera de dormir. Si le sommeil ne vient pas, il restera couché jusqu'à la fin de la première période et boira alors une tasse de bon thé anglais très fort.

Par ces moyens, on réussit généralement à faire avorter la seconde période. Si la douleur migraineuse survient quand même, elle est toujours beaucoup moins intense et moins prolongée que d'habitude.

Pendant la seconde période, le malade fera bien de se laisser distraire de sa migraine par une conversation paisible ou par quelque travail intellectuel, facile et agréable.

NOUVELLES

La Société française d'hygiène décernera, en 1891, une médaille d'or et 200 francs, une médaille d'argent et deux médailles de bronze, aux auteurs des meilleurs mémoires sur la question suivante :

« *Exposer les soins à donner, avant l'arrivée du médecin, aux personnes victimes d'accidents sur les voies publiques ou dans les travaux industriels.* »

Pour renseignements détaillés, les concurrents sont priés de s'adresser au bureau de la Société, 30, rue du Dragon, Paris.

Nouveau sanatorium fondé par un riche et généreux malade au pied du Canigou, à Vernet-les-Bains. Nous trouvons dans les Causeries du Simplissime de l'*Union médicale* quelques intéressants détails sur le sanatorium appelé le Vernet, qui avait une grande vogue du temps de Lallemand. C'est dans ce pays qu'aujourd'hui on doit envoyer les personnes atteintes de grippe, d'influenza, accompagnée ou nom de complications du côté des yeux, de la gorge, etc... Consultez, dit ce journal, les professeurs Verneuil et Potain, qui, partis de Paris avec la grippe, en guérirent facilement dans ce pays. Au Vernet, ajoute-t-il, nous avons fait la connaissance d'un vénérable confrère, le docteur A.-S. Pigtowski, venu en France après le dernier partage de la Pologne en 1832, avec le père du professeur actuel Grynfeldt (de Montpellier). Je reproduis ici les paroles de l'*Union médicale :*

Digitized by Google

« M. Pygtowski, sur les conseils de son maître Lallemand, vint s'installer au Vernet, qu'il habita pendant une cinquantaine d'années. C'est le type du gentilhomme polonais d'autrefois, dans l'habit plus moderne du médecin d'aujourd'hui ; tenue correcte et des plus soignées, de beaux cheveux blancs, *l'œil vif ;* le geste élégant, d'une politesse parfaite avec les dames, et les hommes, il fit la conquête de tout le monde. »

(Simplissime, de l'*Union médicale*.)

Le Gérant : FÉLIX ALCAN.

4113. — Imprimeries réunies, B, rue Mignon, 2. — MAY et MOTTEROZ, directeurs.

Digitized by Google

CONTRIBUTION

A L'ÉTUDE DES YEUX DE QUELQUES CRUSTACÉS

ET RECHERCHES EXPÉRIMENTALES SUR LES MOUVEMENTS DU PIGMENT GRANULEUX ET DES CELLULES PIGMENTAIRES SOUS L'INFLUENCE DE LA LUMIÈRE ET DE L'OBSCURITÉ DANS LES YEUX DES CRUSTACÉS ET DES ARACHNIDES

PAR

Mlle WANDA DE SCZAWINSKA

L'aperçu historique des travaux concernant la structure des yeux des crustacés est consacré principalement à l'exposé de deux théories contradictoires se dégageant de nombreuses recherches faites à ce sujet : l'une d'elles considère les yeux des crustacés comme yeux composés ; l'autre comme yeux simples. Le principal défenseur de la première théorie est Grenader, celui de la seconde, Patten. Les dernières recherches embryologiques viennent à l'appui de la dernière. L'influence de la lumière et de l'obscurité sur la disposition histologique du pigment dans les yeux des insectes a été observée par Mlle Stéfanowska ; la même sorte d'études ayant pour objet les vertébrés a été faite par Engelmann et Van Genderen Stort.

La partie technique du travail contient les méthodes dont nous nous sommes servies dans nos recherches morphologiques et physiologiques. Dans les recherches morphologiques, nous avons employé deux méthodes : celle des coupes des yeux et celle de la macération.

La technique des expériences consistait dans l'exposition des crustacés à l'action de la lumière et de l'obscurité, et dans la fixation des yeux dans ces deux conditions. Cette méthode ne peut que montrer les mouvements du pigment et des cellules pigmentaires en eux-mêmes.

Nous étant posé encore d'autres problèmes, nous étions obligée de varier les conditions des expériences. Ces problèmes étaient les suivants :

Digitized by Google

1° Déterminer dans la position du pigment et des cellules pigmentaires les changements maxima occasionnés par leur mouvement à la lumière et à l'obscurité.

2° Apprécier le temps nécessaire pour obtenir ces deux positions maxima.

3° Etant donnée la position maximum du pigment à l'obscurité, déterminer l'unité de temps nécessaire pour obtenir le moindre changement de la position du pigment et des cellules pigmentaires dans les yeux exposés à la lumière dont l'intensité est connue.

4° Indiquer l'influence de deux lumières à intensités différentes sur la rapidité des changements de la position du pigment et des cellules pigmentaires. Pour obtenir la réponse aux trois premières questions, nous étions obligée de changer le nombre d'heures pendant lesquelles durait l'expérience. Pour la résolution de la quatrième, nous avons exposé les crustacés à l'action de lumières à intensités différentes : les expériences ont été faites à Villefranche, à Genève, toutes à la lumière électrique égale à 80 becs de gaz.

Notre but principal étant la partie expérimentale, nous avons concentré notre attention dans nos recherches morphologiques sur les crustacés, soumis à nos expériences, dont l'étude des yeux n'a été faite que par les partisans d'une des théories mentionnées ci-dessus.

C'est ainsi que nous nous sommes bornée à l'étude des yeux de *gammarus* et d'*astacus*.

Recherches morphologiques.

Gammarus Rosselis. Dans l'œil de *gammarus* nous avons trouvé sous la cornée lisse l'hypoderme non différencié présentant la continuation directe de la couche chitinogène du corps entier. Dessous l'hypoderme nous distinguons deux sortes d'éléments : les éléments hyalins appelés par Patten les rétinophores, et les éléments pigmentés groupés en verticilles autour de chaque élément hyalin.

Les éléments hyalins sont composés d'une partie élargie

Digitized by Google

tournée vers la cornée correspondant au calice de Patten, qui contient le cône cristallin ; cette partie est suivie d'une partie à diamètre petit, style de Patten. Ces deux parties, suivant nos recherches, passent l'une dans l'autre sans solution de continuité, contrairement aux résultats des recherches de Grenacher. Les rétinophores portent sur leur face externe deux noyaux, appelés noyaux de Semper ou noyaux de rétinophore, dont le nombre correspond au nombre des segments longitudinaux du rétinophore.

Les éléments pigmentaires de l'œil de *gammarus* présentent des cellules pourvues de pigments. Ces cellules sont disposées en trois verticilles qui se suivent de l'extérieur à l'intérieur de l'œil et qui constituent une enveloppe complète de chaque rétinophore. Chaque verticille est composé de cinq cellules qui portent leur grand noyau dans la partie aplatie. Les noyaux de ces trois verticilles des cellules pigmentaires se disposent en trois rangées transversales surtout visibles sur les coupes longitudinales de l'œil. Les cellules du verticille interne portent à leur extrémité, tournée vers la membrane basale, un prolongement grêle qui sert à attacher les cellules à cette membrane. Il nous était impossible de tracer exactement les limites des cellules de trois verticilles, car malgré l'emploi de la méthode de macération nous n'avons pas pu arriver à les séparer complètement. Les cellules des deux premiers verticilles « externe et moyen » correspondent à la rétinule de Grenacher, celles du verticille interne n'ont pas été décrites par ces auteurs. Vu la constatation des dernières cellules, la limite postérieure de l'œil de *gammarus* doit être plus loin que l'a fait l'auteur mentionné.

Nous avons constaté, grâce à l'emploi du chlorure d'or, la présence de deux rameaux nerveux à la surface du calice ainsi que de deux filaments nerveux sur le style.

Astacus fluviatiles. Les yeux d'*astacus* appartiennent à la catégorie des yeux à facettes. Derrière la cornée se trouve l'hypoderme, dont les cellules subissent une différenciation conformément à la différenciation de la cornée. A chaque facette de la cornée correspond une tablette quasi latérale de

Digitized by Google

l'hypoderme, formée par la réunion de deux cellules; les tablettes hypodermiques portent deux noyaux dans les deux angles opposés des tablettes.

L'hypoderme est suivi de deux sortes d'éléments, comme dans les yeux de *gammarus :* des rétinophores ou éléments hyalins et des cellules pigmentaires qui se groupent en verticilles autour des premiers.

Dans chaque rétinophore il faut distinguer trois parties : la partie externe, en forme de parallélipipède, correspondant au calice du *gammarus* ; la partie moyenne fortement amincie, le style ; enfin la partie interne fusiforme, fortement élargie en comparaison du style, qui n'a point d'homologue dans les yeux de *gammarus* et qui a été appelée par Patten, le pédicelle. Le calice contient à son intérieur un corps fortement réfringent, le cône cristallin, et dans sa partie antérieure qui touche l'hypoderme quatre grands noyaux de Semper ou noyaux du rétinophore; le nombre des noyaux correspond au nombre des segments longitudinaux qui composent celui-ci. Le pédicelle présente à sa surface des dessins très singuliers que Patten explique dans les yeux de *penacus* par la structure lamelleuse tout à fait particulière. Suivant cet auteur, il y a deux sortes de lames disposées transversalement qui entrent dans la constitution du pédicelle. Les lames d'une sorte alternent avec celles de l'autre. Les deux axes des lames ne sont pas égaux : l'un d'eux est plus grand que l'autre. Les lames de première sorte, ou comme les appelle Platten les lames de premier ordre, s'épaississent en forme de boules aux deux extrémités qui correspondent aux deux pôles du grand axe, tandis qu'elles deviennent lamelleuses le long du petit axe. Le contraire a lieu dans les lames de seconde sorte ou de second ordre.

Les pédicelles se terminent par des filaments grêles qui servent à les attacher à la membrane basale. Chaque rétinophore est entouré d'une membrane qui acquiert son plus grand développement au niveau du style.

Les éléments pigmentaires se groupent en deux verticilles autour de chaque rétinophore. Le premier verticille, com-

Digitized by Google

posé de quatre cellules dont chacune offre la forme d'un livre ouvert, recouvre le calice et constitue l'enveloppe externe du rétinophore.

Les cellules de ce verticille sont pourvues d'un noyau placé dans l'angle des cellules. Vers la cornée et vers la membrane basale, les cellules envoient des prolongements hyalins qui servent à les attacher à ces deux parties de l'œil. Le pigment des cellules est noir.

Le second verticille recouvre le pédicelle et une partie du style ; il est composé de sept cellules portant à leur extrémité antérieure ou externe renflée un grand noyau. Ces cellules, par leur extrémité interne amincie s'attachent à la membrane basale. Les trois cellules sont ordinairement plus longues que les quatre autres, et des trois précédentes l'une domine les deux autres.

Il y a encore une catégorie de cellules pigmentaires qui contiennent un pigment jaune en forme de cristaux, les noyaux de ces cellules se trouvent près de la membrane basale, les cellules mêmes ne sont pas grandes, elles atteignent la moitié postérieure du pédicelle; leur quantité semble être sept.

Recherches expérimentales.

Nos recherches expérimentales ont porté sur *gammarus*, *branchipus* et *phronima* parmi les crustacés inférieurs, et sur *astacus*, *palaemon* et *galathéa* parmi les décapodes. Dans le choix du matériel nous nous sommes dirigée par le travail de Grenacher; la facilité de se procurer certaines espèces n'était pas ici sans signification. Des nombreux arachnides sur lesquels nous avons fait les expériences, les résultats satisfaisants ont été obtenus sur *lycosa hortensis* et *epeira diademata*, le dimorphisme des yeux présentant des difficultés insurmontables pour les coupes.

Voici les résultats de nos recherches :

Chez *gammarus* le pigment se dispose dans les yeux mis à l'obscurité en deux rangées dont l'externe occupe la partie

Digitized by Google

antérieure de l'œil, l'interne la partie postérieure ; le pigment de la première est accumulé dans la partie antérieure des cellules pigmentaires externes, le pigment de la seconde est ramassé dans la partie antérieure des cellules internes et postérieure des cellules moyennes. A la lumière ce pigment effectue des mouvements qui ont pour résultat une distribution égale du pigment dans les trois sortes de cellules. Outre le mouvement du pigment dans les yeux soumis à l'action de la lumière, on peut observer des changements dans la configuration des cellules externes : leur partie antérieure s'étale à la lumière dans la direction transversale.

Chez *branchipus* et *phronima* le pigment s'accumule dans la partie antérieure des cellules rétiniennes dans les yeux qui ont séjourné à l'obscurité, formant une zone antérieure noire ; à la lumière le pigment effectue un mouvement analogue à celui que nous avons décrit dans les cellules antérieures chez *gammarus* : il avance vers l'intérieur de l'œil. Les cellules se contractent à la lumière chez *branchipus*, et dans leur mouvement elles suivent la direction du pigment.

Chez *astacus*, *palaemon* et *galathea* le pigment se groupe à l'obscurité en deux zones noires qui recouvrent les deux extrémités des rétinophores. A la lumière ce pigment subit deux mouvements dans les deux directions opposées. Celui de la partie externe de l'œil tend vers son intérieur, comme le pigment dans les yeux de *gammarus*, *branchipus* et *phronima*. Le pigment des cellules internes avance vers l'extérieur pour occuper un plus grand espace. Ce mouvement du pigment n'est propre qu'aux yeux des crustacés supérieurs.

Les cellules suivent la direction du mouvement du pigment :

Les extérieures étant placées à l'obscurité dans la partie antérieure de l'œil, poussent à la lumière des prolongements en arrière, et ce déplacement est d'autant plus accentué que l'action de la lumière était plus prolongée ou que l'intensité lumineuse était plus considérable, de sorte qu'elles peuvent complètement changer leur position, comme c'est le cas pour *palaemon* et *galathea*. Dans ces deux derniers cas les expé-

Digitized by Google

riences ont été faites à Villefranche. Les cellules externes arrivent jusqu'aux extrémités antérieures des cellules postérieures. On peut aussi observer un mouvement des cellules internes à l'extérieur de l'œil.

L'unité de temps nécessaire pour provoquer le moindre changement dans la position du pigment et des cellules pigmentaires dans les yeux exposés à la lumière a été déterminée chez *astacus*.

Nous nous sommes servie pour ces expériences de la lumière électrique. C'est ainsi que nous avons pu constater que ce temps égalait le temps nécessaire pour retirer l'animal de l'obscurité et lui enlever les yeux.

Le temps nécessaire pour obtenir les deux positions maxima du pigment et des cellules pigmentaires à la lumière et à l'obscurité est le suivant : pour l'obscurité, six heures; pour la lumière, deux heures. Les résultats des expériences sur les araignées ne sont pas si concluants que les résultats obtenus sur les crustacés. On peut pourtant les généraliser : des deux ou trois zones noires que forme le pigment dans les yeux antérieurs et postérieurs de *lycose* et *epeira*, c'est toujours la zone extérieure qui subit le plus grand changement : elle s'étale davantage à l'obscurité qu'à la lumière, car dans le premier cas elle atteint l'hypoderme; dans le second on observe entre l'hypoderme et cette zone pigmentaire un espace plus ou moins grand complètement dépourvu de pigment.

Conclusion.

En comparant les résultats de la position du pigment à l'obscurité et à la lumière ainsi que la direction du mouvement de celui-ci et des cellules pigmentaires, on arrive à la conclusion suivante : dans les cellules pigmentaires qui entourent le calice et le style, à l'obscurité, le pigment se déplace dans la partie extérieure de l'œil, les cellules même avancent vers cette partie de l'œil; dans les cellules qui entourent le pédicelle le pigment est disposé dans l'extrémité interne de l'œil, près de la membrane basale.

Digitized by Google

A la lumière, le pigment des cellules qui entourent le calice et le style subit un mouvement vers l'intérieur de l'œil pour prendre une plus grande extension, les cellules même effectuent un mouvement dont la direction est la même que la direction du mouvement du pigment; le pigment des cellules qui entourent le pédicelle avance vers l'extérieur de l'œil, jusqu'à atteindre une zone pigmentaire externe pour former une zone continue de pigment qui s'étend depuis l'extrémité externe du rétinophore jusqu'à la membrane basale.

Vu que chez *phronima* et *branchipus* il n'y a qu'une espèce de mouvement du pigment que nous venons de décrire, tandis que chez les décapodes on observe les deux à la fois, on peut tirer une conclusion : les cellules de la rétinule de Grenacher chez *phronima* et *branchipus* sont analogues aux cellules externes des décapodes, et pour la même raison les cellules pigmentaires internes des derniers n'ont pas de conformation correspondante dans les yeux des premiers. C'est ainsi que les recherches physiologiques viennent à l'appui des résullats des études morphologiques, suivant lesquelles le pédicelle d'*astacus* n'a pas d'homologue chez *gammarus*.

De ce qui précède, ainsi que du fait que le calice forme avec le style et le pédicelle un seul axe hyalin suivant nos recherches ainsi que suivant celles de Patten sur *penacus*, *palaemon* et *galathea*, il résulte qu'il n'y a aucun motif suffisant pour considérer les yeux de ces animaux comme yeux composés. Ce sont au contraire des yeux simples dont la cornée s'était différenciée d'une manière spéciale et dont les cellules pigmentaires se sont groupées plus régulièrement que chez les vertébrés, où l'adaptation de l'organe visuel aux changements dans les milieux ambiants s'effectue au moyen d'organes spéciaux qui manquent aux crustacés.

Chez les crustacés cette adaptation s'effectue par le mouvement du pigment granuleux et des cellules pigmentaires. L'œil du *gammarus*, vu la présence de la cornée lisse et de l'hypoderme non différencié (ce qui caractérise les stemmates aux yeux simples des animaux articulés), vu la structure du calice et du style qui le rapproche des yeux des

Digitized by Google

autres crustacés inférieurs, enfin vu la présence des cellules pigmentaires que ne possèdent pas les derniers, offre un état de passage entre les ocelles des arachnides et les formes larvaires des arthropodes d'un côté et les yeux des crustacés de l'autre.

WANDA DE SCZAWINSKA.

ÉTUDE

SUR

QUELQUES VARIÉTÉS GRAVES DE MYOPIE

ET SUR LES MOYENS DE LES GUÉRIR

PAR

Le Dr GALEZOWSKI

(SUITE[1])

D'après les détails que nous avons exposés dans un article précédent, l'œil myope est un œil anormal, il est mal conformé, il constitue une anomalie, qui, par sa propre conformation, n'est pas en état de rester constamment au même degré qu'à l'état naissant; il s'allonge au contraire progressivement, le foyer des objets placés à distance s'éloigne et la rétine devient incapable de percevoir les petits objets, les caractères d'imprimerie, les gravures ou tout autre objet fin, qu'en rapprochant ces objets de son œil. Cet état de la vue s'aggrave de plus en plus, la vision à distance se rapproche, et la myopie devient progressive; l'œil ne peut plus voir les objets éloignés autrement qu'en se servant des verres concaves de plus en plus forts. Cette progression constante du degré de la myopie et la nécessité d'avoir recours aux verres de plus en plus forts, sont les caractères dominants de la progression et de l'aggravation de la myopie.

1. Voir le numéro de septembre.

Digitized by Google

Il y a des auteurs qui prétendent qu'une *myopie typique* se rencontre dans les yeux absolument normaux et au même degré que l'hypermétropie typique ou même l'emmétropie. Selon moi, c'est une erreur absolue d'appréciation des faits, car l'emmétropie de même que l'hypermétropie n'exposent point les yeux à des altérations graves et progressives qui ne peuvent pas être corrigées par l'accommodation ou par l'usage des lunettes. Tout au contraire, un œil myope est un œil morbide, mal conformé, que ni l'accommodation ni l'usage des lunettes appropriés ne peuvent prévenir des accidents graves intra-oculaires : ces dispositions morbides tôt ou tard entraîneront des altérations intra-oculaires capables de compromettre la vue.

Une autre conséquence non moins importante est celle qui résulte de l'accommodation incomplète des deux yeux à la même distance, suivie peu à peu d'un degré plus ou moins prononcé de divergence, qui bientôt entraîne une insuffisance des droits internes des deux yeux. De là la tendance au strabisme divergent et un affaiblissement progressif d'un œil dans la vision binoculaire.

Quelle est la cause de cette divergence? Est-ce le volume énorme qu'a acquis l'œil en s'allongeant d'avant en arrière? Pas le moins du monde. Pendant de longues années et au début de son évolution l'œil myope change peu dans son diamètre antéro-postérieur, et le staphylome postérieur qui existe à la partie externe de la papille est le seul et unique symptôme qui indique la pression antéro-postérieure augmentée. Mais cette pression à elle seule est incapable d'augmenter sensiblement le diamètre antéro-postérieur et de développer ou faire progresser la myopie.

La cause de la myopie n'est nullement située dans la partie postérieure du globe. Cette dernière partie, dit-on, et même « le nerf optique, se montre au début de la myopie rouge, congestionnée[1], et dans les degrés plus élevés l'hyperémie peut s'accompagner d'exsudation, le contour de la papille devient

1. Landolt, *Réfraction et Accommodation*, p. 396.

Digitized by Google

indistinct ». Cette opinion me paraît complètement erronée, jamais je n'ai vu cette exsudation péripapillaire dont notre confrère parle plus haut.

La myopie, comme dit parfaitement Donders[1], est progressive, mais il arrive un moment où elle devient stationnaire, tandis que dans un nombre de 2,500 myopies qu'il a examinées deux fois dans l'espace d'un an ou plus, il a pu constater que la myopie devenait progressive entre 15 et 25 ans. Il a remarqué que dans un certain nombre de cas la myopie est stationnaire. Dans un autre tableau, qu'il a signalé dans son travail, la myopie a été observée progressive temporairement et c'est entre 12 et 25 ans. Dans une troisième catégorie des myopies, il avait remarqué la progression permanente, et dans ces cas l'âge ne fait rien, de même que la diminution de la réfraction du cristallin avec l'âge n'a aucune influence sur la diminution de l'axe antéro-postérieur.

Mes propres recherches concordent parfaitement avec les observations de Donders; de plus, il existe un fait plus important, que j'ai tiré de ma propre observation, c'est que la myopie reste presque toujours stationnaire lorsqu'elle est accompagnée d'un astigmatisme plus ou moins fort et qu'il occupe les deux yeux à la fois, et dès le jeune âge.

Je donnerai à l'appui de cette assertion l'observation suivante :

Observation I.

Le jeune G..., élève du collège Stanislas, est venu me consulter pour sa vue en 1889, vers le mois d'octobre. Il était âgé de 13 ans, il continuait toujours ses études à l'école en appliquant ses yeux sans aucune difficulté; néanmoins, sa vision à distance, disait-il, était toujours un peu faible, il voyait mal en classe sur le tableau. Il essaya à plusieurs reprises de corriger sa vue à distance, mais les opticiens auxquels il s'adressait, ne parvenaient jamais à lui trouver des lunettes convenables. A sa première visite chez moi, je lui ai constaté

1. Donders, *On the anomalies of accommodation and refraction of the eye*, London, 1864, p. 344.

Digitized by Google

la myopie faible avec une légère différence dans les deux yeux, mais compliquée d'un astigmatisme de 2 dioptries. Je lui avais prescrit, en effet, à cette première époque, les lunettes ou le pince-nez suivant pour la vision à distance :

O. D. = concave sphér. n° 2.50 dioptries et cylindr. concave n° 2 dioptries, axe horizontal.

O. G. = concave sphér. n° 1.50 dioptries et cylindr. concave n° 2 dioptries, axe horizontal.

Pour la lecture, je lui avais conservé les mêmes verres cylindriques, mais les verres sphériques étaient moitié moins forts.

A l'aide de ces lunettes le jeune homme a pu travailler pendant toute l'année à l'école, sans fatigue, et son pince-nez lui a servi toujours pour la vision à distance. Je ne l'ai revu que le 23 novembre dernier 1890, et j'ai pu constater avec plaisir que sa vue s'est conservée la même pendant toute l'année ; je n'ai eu besoin de changer ni les verres sphériques ni les cylindriques. L'acuité visuelle est restée toujours la même.

La myopie avec astigmatisme constitue donc chez ce malade une conformation toute particulière de la coque sclérocornéenne, dans laquelle des modifications de la forme se produisent bieu plus difficilement que dans l'œil myope ordinaire, et que ce soit par suite de l'aplatissement astigmatique dans un diamètre, ou bien que l'enveloppe du globe, la sclérotique, soit plus épaisse et plus résistante, toujours est-il que l'œil résiste plus longtemps à l'allongement de son diamètre antéro-postérieur, et la myopie devient stationnaire, et par conséquent bénigne.

Comment pouvons-nous nous rendre compte de cet état stationnaire d'une myopie qui est accompagnée d'un astigmatisme?

La réponse à cette question me paraît assez difficile et elle ne peut être basée que sur de simples hypothèses. Pourtant si on réfléchit sérieusement sur les fonctions visuelles de ces yeux et sur leur mécanisme accommodateur, soit de chaque œil séparé, soit des deux yeux, on comprendra parfaitement qu'un œil astigmate ne voit que d'une manière incomplète les objets qu'il veut fixer ; de loin il ne voit presque rien et

Digitized by Google

il ne fait aucun effort, car ces efforts ne peuvent lui servir de rien. Pour la vision de près, l'accommodation ne lui est non plus d'aucune utilité, il s'habitue à regarder de près comme à distance d'une manière vague, à apprécier les objets tels qu'ils se présentent à travers la fente palpébrale et rien de plus.

Mais la myopie devient progressive dès le jeune âge par les efforts d'accommodation, qui exercent des tiraillements continuels et je dirai même permanents, et ces tiraillements se traduisent par une extension de la choroïde, plus du côté externe qu'interne du globe, vu que de ce côté la choroïde est plus mince, plus distendue; les parois vasculaires s'allongent de ce côté en contournant la macula, et entraînent peu à peu la choroïde en avant. Cet écartement de la membrane vasculaire du bord externe de la papille constitue peu à peu ce que nous appelons staphylome postérieur qui devient plus large ou moins large, selon que l'allongement ou la distension de la choroïde atteint des proportions plus ou moins grandes.

Il y a donc une sorte d'ectasie du globe et une transformation de la coque oculaire en une forme ovoïde ou ellipsoïde. Comme pensent quelques auteurs, l'ectasie du globe oculaire serait l'effet primitif, consécutif à une cause congénitale; de plus, Hanover pensait que la séparation des gaines du nerf optique prédisposait aussi à la myopie. Comme disait von Ammon[1], la fente qu'il a découverte entre le nerf optique et la sclérotique restait par défaut de développement complètement ouverte, de là sa distension et progression de la myopie.

Pour M. Landolt, « il est probable, que c'est une inflammation de la choroïde qui est plutôt la cause du mal. La choroïdite qui accompagne presque toujours, comme nous avons dit la myopie maligne se communique facilement à la sclérotique, la rend moins résistante, et amène ainsi l'ectasie du globe oculaire[2] ». Et plus loin, cet auteur ajoute : « Non

1. Von Ammon, *Archiv f. Ophtalm.*, Bd IV, t. I, 1858.
2. Landolt, *Réfraction et Accommodation*, 1885, p. 405.

Digitized by Google

seulement tous les symptômes de la myopie pernicieuse et le ramollissement de la sclérotique s'expliquent parfaitement de cette façon..., mais l'exsudat fourni par la choroïde doit contribuer à augmenter la tension intra-oculaire, à laquelle cède la sclérotique là où elle est moins résistante, c'est-à-dire au pôle postérieur, dans le cas d'une choroïdite polaire postérieure ou de scléro-choroïdite postérieure. »

Il me serait difficile d'admettre cette manière de voir de mon éminent confrère, car, selon moi, les altérations du segment postérieur du globe ne sont que la conséquence et nullement la cause première de la myopie maligne.

Voyons encore les opinions des éminents maîtres de notre époque, et cherchons à nous rendre compte des altérations principales qui s'observent dans les membranes internes ou externes de ces yeux.

Il est certain, comme disent Donders, Javal, Giraud-Teulon, que la chambre antérieure dans les yeux myopes est un peu augmentée, et la pupille est plus large que dans les yeux emmétropes. D'autre part, le globe de l'œil dans la myopie progressive paraît plus gros, plus saillant, et ses mouvements latéraux, surtout à l'extérieur, sont, comme dit Sœlberg Wells, sensiblement diminués. Donders[1] trouve que le diamètre antéro-postérieur de l'œil myope est prolongé, et cette prolongation est due selon lui à trois causes :

1° A la pression des muscles droits sur le globe de l'œil, et plus particulièrement dans la grande convergence des axes visuels; 2° à la tension exagérée des liquides intra-oculaires augmentés en leur quantité ; 3° au processus congestif du fond de l'œil, qui se développe peu à peu dans les myopies progressives. Cette augmentation du diamètre antéro-postérieur du globe rend l'œil tout entier très volumineux ; tantôt c'est du côté de la région équatoriale que la courbure est plus accentuée et rend son mouvement difficile; tantôt, au contraire, l'œil myope semble plus développé dans son segment antérieur, et plus particulièrement du côté de la cornée, de

1. Donders, *édition anglaise*, p. 343.

Digitized by Google

la chambre antérieure et du cercle ciliaire ; tantôt, enfin, le globe oculaire subit des altérations notables dans son segment postérieur, au voisinage de la papille et dans la région de la macula.

Mais toutes ces altérations ne sont que de second ordre ; elles sont non point la cause du mal, mais le résultat de la pression intra-oculaire exagérée dans un œil dont l'enveloppe externe, et notamment la sclérotique avec sa capsule de Tenon, sont amincies et diminuées de résistance.

On a prétendu, à tort selon moi, que la progression de la myopie réside dans cette sorte d'amincissement sclérotical, et la pression exagérée des mucles externes de l'œil sur la coque oculaire. Cette opinion me paraît complètement erronée, et j'ai des preuves très nombreuses du contraire, des cas dans lesquels un enfant ou un jeune homme ne travaillait point par l'application de ses yeux aux objets très fins, et malgré cela sa myopie faisait des progrès sans ou avec choroïdites atrophiques.

Si on fait une statistique détaillée de toutes les myopies, relativement à leur fréquence selon l'âge des individus, la fréquence relative dans les familles, la période à laquelle la myopie commence à être progressive ; d'autre part, si on résume tous les cas où elle devient stationnaire, on arrivera forcément à des conclusions importantes qui nous donneront incontestablement quelques explications sur le mode d'évolution du mal. Ce n'est qu'en procédant ainsi qu'on se rend compte de la nature et de la cause du mal qui conduira forcément à la découverte des moyens curatifs, peut-être même des indications précises sur la méthode du traitement capable de prévenir les différentes maladies des yeux myopes, et sauver la vue pour tout l'avenir.

Si je compare les recherches des auteurs qui se sont jusqu'à présent occupés de la myopie avec les résultats que j'ai obtenus par mes propres investigations sur mes malades, je me trouve en présence de résultats diamétralement opposés, que je crois de mon devoir de signaler ici.

Mes tableaux statistiques portent sur 4,654 myopes, que je

Digitized by Google

résumerai bientôt dans des tableaux détaillés. On y trouvera des indications des plus intéressantes relativement à l'âge de la myopie, son degré d'évolution, les altérations concomitantes des différentes membranes, tant antérieures que postérieures du globe.

Les recherches statistiques faites sur tous mes malades myopes nous permettent d'établir ce qui suit :

1° Relativement au plus jeune âge, nous pouvons affirmer qu'un certain nombre de myopies apparaissent vers l'âge de 2 à 3 ans. Plus de quinze fois j'ai eu l'occasion d'examiner la perception visuelle de ces petits êtres, et de m'assurer d'une manière positive que ces yeux étaient déjà myopes ; le degré de la myopie pouvait être défini avec l'ophtalmoscope. Cette myopie apparaissait chez les enfants nés de parents myopes. Chez trois de ces enfants myopes j'ai pu suivre l'évolution de la myopie jusqu'à l'âge de 10 ou 12 ans : l'un conservera la myopie de 1 dioptrie sans aucune aggravation ; chez les deux autres la myopie devint progressive à l'âge de 5 et de 7 ans.

Ces faits ne peuvent être considérés que comme rares et exceptionnels ; tandis qu'il est très facile d'observer l'apparition et le développement progressif de la myopie entre 8 et 12 ans. Cette période correspond à l'âge de travail et d'application de la vue et il suffit que la coque oculaire soit un peu dépressible, mince et qu'elle manque un peu de résistance pour que la pression des muscles externes moteurs dépriment le globe et concourent peu à peu à l'allongement du diamètre antéro-postérieur et provoquent ainsi une myopie progressive.

Il ne faut pourtant pas croire que c'est seulement à l'action des muscles extrinsèques du globe que nous devons son allongement. Pas le moins du monde. Cette cause n'est qu'accessoire.

La cause principale du progrès de la myopie à ce jeune âge réside dans la conformation du globe oculaire tout entier, et plus spécialement dans la structure toute particulière de son segment antérieur. Que voyons-nous, en effet, chez ces individus vers l'âge de 10, 13 et 15 ans, et notam-

Digitized by Google

ment pendant tout le temps où l'enfant commence à se livrer aux travaux d'application, de lecture et d'écriture prolongés? Il fait des efforts constants pour voir les objets fins, de petite dimension, de conformation variée, il écrit, souvent à l'éclairage insuffisant; toutes ces conditions défavorables à la vision constituent des causes réelles d'une altération plus ou moins profonde de l'organe de la vision.

Cet organe n'est pas, comme nous avons vu plus haut, ni simple ni égal chez tous les individus, son enveloppe fibreuse ne présente pas toujours la même épaisseur, ce qui fait que sa résistance à la pression des muscles extrinsèques est plus grande dans certaines de ces portions et moins grande dans d'autres.

Les muscles droits qui contournent la coque oculaire agissent en glissant sur la portion équatoriale du globe oculaire comme sur une poulie et peuvent forcément aplatir cette dernière si elle n'a pas assez de résistance. Un globe oculaire hypermétrope ou emmétrope est muni d'une coque sclérotícale dense et résistante dans toutes ces portions, ce qui fait qu'elle résistera à la pression; tout au contraire, les yeux myopes, d'une enveloppe mince, peu résistante, peuvent, sous l'influence de cette action des muscles extrinsèques, subir une dépression définitive. Il en résultera un changement de forme du globe, qui se traduira quelquefois par une forme irrégulière, staphylomateuse dans différents points de la coque oculaire; dans d'autres cas, au contraire, la coque oculaire conservera dans tout son pourtour l'apparence d'une forme normale.

Dans ces derniers cas, toute la force compressive transmettra son effet vers le segment antérieur et postérieur du globe, car c'est surtout dans les deux segments antérieur et postérieur que les tissus qui constituent la coque bulbaire, sont plus minces et consécutivement moins résistants à toute pression mécanique.

Dans notre prochain article nous examinerons d'une manière précise la conformation détaillée de chacune de ces par-

Digitized by Google

ties, leur structure anatomique et les modifications qu'elles subissent dans les yeux myopes pendant la période de la formation de l'organisme, et le travail d'application et de fixation chez les jeunes individus.

Dr GALEZOWSKI.

(*A suivre.*)

DES COMPLICATIONS OCULAIRES

A LA SUITE DE L'INFLUENZA

PAR

le Docteur GAZIS (d'Athènes).

La dernière épidémie d'influenza, qui n'a épargné aucune classe de la société, aucun âge et aucun sexe, s'est manifestée, tout comme les autres fois, sous trois formes : la forme gastrique, la forme catarrhale et la forme nerveuse.

Dans la forme catarrhale, la maladie s'est localisée au pharynx, au larynx, aux bronches et aux poumons. Mais, à côté de ces localisations dans cette forme, nous avions très souvent des complications, telles que la tuméfaction de la rate et une grande tendance aux diverses hémorragies.

La forme gastrique était caractérisée par des nausées, des vomissements, la diarrhée ou la constipation. Plusieurs fois, une céphalalgie intense avec de la fièvre, des vomissements et de la constipation a donné à penser à une méningite.

Mais la forme la plus intéressante, par la variété de ses symptômes, était la forme nerveuse. En effet, on a observé des céphalalgies intenses, des rachialgies, des douleurs dans les articulations, diverses névralgies, et surtout celle du trijumeau, des accès d'hystérie, alors que les malades n'en avaient pas eu depuis longtemps.

L'influenza a compliqué différentes autres maladies, telles

Digitized by Google

que la bronchite, l'asthme, les affections cardiaques, la tuberculose, la pneumonie, etc. Enfin, d'après ce que nous avons vu ou lu, nous croyons qu'elle n'a pas laissé un seul organe intact.

Certainement, toutes ces complications n'étaient pas des entités morbides, mais des manifestations plus ou moins graves d'une même affection.

Mais ce n'est pas à nous maintenant d'examiner en détail ce terrible fléau au point de vue de ses formes, de ses variétés, et surtout de ses complications, qui ont été innombrables. Pourtant, parmi ces complications, nous allons en retenir une qui nous intéresse beaucoup : les complications oculaires qui ont été observées à la suite de la dernière épidémie, et particulièrement quelques cas de papillite et de péri-papillite, une des plus rares complications de l'influenza. Nous croyions que c'était une des complications de la forme nerveuse, parce que, comme nous allons voir, ce sont les nerfs ciliaires, le trijumeau et le nerf optique, qui particulièrement sont touchés. Ainsi, par exemple, parmi les complications oculaires nous avons observé à la clinique de M. le docteur Galezowski la kératite vésiculeuse (herpès de la cornée). Il est vrai qu'il y a des auteurs qui croient que l'herpès de la cornée est d'origine catarrhale, parce que plusieurs fois on l'a remarqué en même temps qu'un herpès des lèvres ou du nez. Mais à côté de ces auteurs il y en a d'autres, plus nombreux, qui sans nier la forme catarrhale de l'herpès de la cornée affirment qu'il y a une autre forme d'origine nerveuse; la concordance de l'herpès avec certaines formes de zona ophtalmique, l'anesthésie de la cornée que l'on observe très souvent dans cette maladie, la périodicité et la ténacité du mal dans certains cas, viennent à l'appui de cette explication. Seulement, il est bien difficile de reconnaître à quelles branches nerveuses il faut rapporter la cause provocatrice de l'éruption. Quant à l'anesthésie de la cornée, les auteurs sont d'accord sur ce point, que dans la forme catarrhale la cornée est sensible, tandis que dans la forme nerveuse il y a une anesthésie complète. Presque dans toutes

Digitized by Google

les kératites herpétiques que nous avons pu observer à la suite de l'influenza il y avait une anesthésie complète de la partie ulcérée de la cornée, qui prouve que la maladie dans ce cas est d'origine nerveuse.

Les lésions de l'appareil visuel pendant et à la suite de l'influenza ont été assez nombreuses. Les conjonctivites, rares dans les anciennes épidémies d'influenza, ont été cependant observées pendant la dernière épidémie, et assez souvent. Ce qui les distinguait de la conjonctivite catarrhale commune, était le peu ou pas d'excrétion ; au contraire, la rougueur de la partie palpébrale et surtout de la partie bulbaire était très forte, avec des douleurs, dans les premiers jours, quelquefois assez intenses. Cette conjonctivite disparaissait au bout de quelques jours, cinq, six, huit. Très rarement, nous avons vu la conjonctivite accompagnée d'ecchymose, ce qui a été observé par d'autres plus souvent. Comme traitement, M. Galezowski avait institué celui de la conjonctivite catarrhale, et ce n'est qu'en cas de complication de la conjonctivite avec la kératite, que la cocaïne, l'ésérine et le sulfate de quinine à l'intérieur trouvaient leur place.

La sclérite et l'épisclérite, surtout la dernière, ont été observées deux ou trois fois, dans lesquelles on a pu incriminer l'influenza. Dans deux de ces cas le Dr Galezowski, à part le traitement général, a fait des scarifications répétées, à cause de l'intensité et de la ténacité de la maladie, qui a fini par guérir.

Les névralgies sous et sus-orbitaires étaient très fréquentes, quelquefois violentes, et persistaient assez longtemps après la disparition de l'influenza.

La paralysie des muscles moteurs du globe de l'œil n'a pas été observée à la suite de l'influenza dans la clinique du Dr Galezowski. C'est M. Kœnigstein (de Vienne), qui a observé cette paralysie, surtout celle du droit externe (6e paire) et du droit supérieur (branche de la 3e paire).

Le même oculiste, M. Kœnigstein, a observé la kératite avec arborisations vasculaires, tandis que dans la clinique du Dr Galezowski c'est surtout la kératite vésiculeuse (herpès

Digitized by Google

de la cornée), comme il est dit plus haut, qui a été observée. Cette kératite se caractérisait les premiers jours par un soulèvement de l'épithélium de la cornée, du larmoiement, des douleurs péri-orbitaires et photophobie; mais au bout de trois, quatre, cinq jours tous ces symptômes se calmaient, un ou plusieurs ulcères se formaient sur la cornée, lesquels présentaient une forme triangulaire, avec anesthésie complète de la surface ulcérée. Comme exemple, nous reproduisons ici une observation qui a été publiée dans le *Recueil d'ophtalmologie* par M. Galezowski :

M. D..., âgé de 30 ans, a été atteint très fortement de l'épidémie d'influenza vers le commencement du mois de décembre dernier. Le 24 décembre, au moment où il se trouvait guéri de sa grippe, il fut pris subitement d'une inflammation de l'œil gauche avec un larmoiement très intense et une photophobie des plus prononcées. Le médecin qui le soigne prescrivit un collyre d'atropine et des lotions avec de l'eau boriquée. Malheureusement, ce traitement non seulement resta sans efficacité, mais il fut suivi, au contraire, de douleurs névralgiques péri-orbitaires des plus violentes, venant par crises d'une à deux heures plusieurs fois par jour. Il vint me consulter le 17 janvier dernier, et j'ai constaté chez lui une large ulcération superficielle, commençant par un point presque imperceptible au centre de la cornée et s'élargissant en forme de triangle jusqu'à sa périphérie. Un second ulcère pareil se trouvait développé en bas de la cornée, tandis que le précédent occupait une partie de la surface supéro-externe de la même membrane. L'épithélium était détruit dans l'étendue de ces deux ulcères, mais la partie sous-jacente à la couche épithéliale paraissait presque complètement intacte. La pupille était dilatée avec l'atropine, mais cette dilatation n'avait nullement diminué les souffrances du malade; tout au contraire, plus on lui instillait de ces gouttes dans l'œil, plus ses souffrances augmentaient.

En examinant la sensibilité de la cornée j'ai pu constater, avec la plus grande précision, ce fait, que j'avais déjà observé chez tous les malades, que toute la surface ulcérée de la cornée était complètement anesthésiée; on pouvait promener un stylet métallique sur toute l'étendue de l'ulcère, sans que le malade ressentît la moindre douleur; tout autour de l'ulcère, au contraire, la cornée présentait une sensibilité exagérée.

Digitized by Google

La forme triangulaire de cette ulcération est tellement caractéristique, que nous serions tenté de donner à la kératite de l'influenza le nom de *kératite triangulaire*, pour la distinguer des autres kératites communes.

Mon traitement consistait en application de cinq sangsues à la tempe, en instillation de quelques gouttes de cocaïne au moment des douleurs (25 centigr. de chlorhydrate neutre de cocaïne pour 10 gr. d'eau distillée), et de deux gouttes par jour du collyre d'ésérine (0gr.01 de sulfate neutre d'ésérine pour 10 gr. d'eau distillée). Ce traitement local, joint à l'administration de fortes doses de bromhydrate de quinine à l'intérieur, a donné d'excellents résultats. La cornée s'est éclaircie, les ulcères diminuèrent d'étendue, les douleurs cessèrent complètement et la maladie entra franchement dans la période de guérison.

A part cette observation de M. le Dr Galezowski, deux autres de même nature ont été publiées par notre excellent ami, le chef de sa clinique, M. Vuillomenet.

La ténonite à la suite de l'influenza dans la clinique de M. Galezowski n'a pas été observée. En France, M. Valude donne une observation d'une femme atteinte de l'influenza, qui venait de faire une fausse couche et chez laquelle il s'est déclaré un phlegmon de l'orbite, qui a amené une atrophie du nerf optique et de la macula. Ces accidents, d'après M. Valude, sont dus à la compression du nerf optique, et il faut incriminer au moins dans ce cas l'influenza du nerf optique et du tissu cellulaire de l'orbite. Mais on se demande si, dans ce cas, la fausse couche est tout à fait étrangère, parce que nous connaissons bien aujourd'hui l'influence que la fausse couche exerce sur le développement de quelques maladies du fond de l'œil.

Aussi M. Fuchs (de Vienne) a observé la ténonite quatre fois à la suite de l'influenza. Les inflammations de la capsule de Tenon sont en général très rares. Un de ces cas chez M. Fuchs est très intéressant. Il s'agissait d'un jeune homme qui eut la grippe à la fin de janvier. Au troisième jour de sa maladie il présenta un œdème inflammatoire des paupières, si considérable, qu'il ne pouvait ouvrir l'œil. L'œdème aug-

Digitized by Google

menta d'abord, puis un abcès qui a été ouvert lui découvrit l'œil, mais, quelle stupeur! le malade avait perdu la vue de ce côté, l'œil était refoulé en arrière et présentait deux perforations, l'une, énorme, avait les dimensions d'un pois. Le stylet introduit dans ces orifices pénétrait dans la capsule de Tenon. Le pus formé dans l'intérieur de la capsule s'était fait jour dans le globe oculaire et s'était ensuite évacué à l'extérieur. L'œil était irrémédiablement perdu. Le pus dans ce cas contenait le pneumonocoque à l'état de culture pure.

Chez les trois autres malades les accidents furent moins graves, l'inflammation de la capsule de Tenon n'amena pas la suppuration. Il y avait un œdème considérable des paupières et de la conjonctive, l'œil était repoussé en avant et en bas; il était immobile, mais tout disparaissait sans aucune conséquence fâcheuse.

Ces faits sont très intéressants à signaler, d'autant plus que la ténonite ne s'observe guère qu'à la suite de traumatismes.

A aucune espèce de cataracte nous n'avons pu accuser l'influenza à la clinique du Dr Galezowki. Aucun cas, non plus, n'a été publié jusqu'aujourd'hui. Aussi, aucun cas d'inflammation du corps vitré et de la choroïde n'a été observé à la suite de l'influenza, au moins dans la clinique de M. Galezowski, que continuellement nous suivons; mais d'après ce que nous avons lu jusqu'à maintenant, je crois qu'une telle observation n'a pas encore été publiée sur ce sujet.

La papillite et la péripapillite ont été observées par plusieurs personnes en France comme à l'étranger. Dans la clinique de M. Galezowski nous avons observé trois cas, dont deux ont déjà été publiés par M. Galezowski; le troisième nous est personnel. Voici l'histoire du malade :

Mlle S..., âgée de 18 ans, couturière, sans antécédents morbides, a eu toujours la vue défectueuse, surtout de l'œil droit. Vers la fin du mois de janvier elle a eu l'influenza. Dix jours après l'attaque elle s'est aperçue que la vue de l'œil droit est devenue trouble, de sorte que, si elle fermait l'œil gauche, elle ne pouvait pas bien se conduire. En même temps

Digitized by Google

elle a eu quelques douleurs péri-orbitaires, pas fortes. Elle est restée dans cette situation pendant trois semaines, au bout desquelles sa vue a commencé à s'éclaircir; et c'est alors à l'instigation d'un de ses parents, qu'elle est venue consulter la clinique de M. le Dr Galezowski. A l'extérieur, les yeux paraissaient normaux. A l'ophtalmoscope, la papille était œdématiée, mais pas beaucoup, un peu plus rouge qu'à l'état normal, et, par comparaison avec l'autre œil, les bords escarpés; outre cela, une légère infiltration des tissus au voisinage de la papille. Les veines dilatées et flexueuses, tandis que les artères amincies.

Le champ visuel irrégulièrement défectueux. Acuité visuelle = 1/3. Par la kératoscopie nous avons trouvé une myopie moyenne à l'œil gauche, astigmatisme myopique composé de l'œil droit. Vu que les phénomènes ophtalmoscopiques n'étaient pas bien clairs, nous avons armé les yeux de la malade très exactement avec des verres convenables, et nous lui avons fait lire l'échelle typographique. La vue s'est corrigée à gauche, elle s'est améliorée à droite un peu. Nous lui avons prescrit, au commencement, des verres fumés, puis, après la disparition de tout signe d'inflammation, les verres de son amétropie, et des frictions hydrargyriques et le sulfate de quinine à l'intérieur à fortes doses. La malade est revenue au bout de quinze jours; sa vue s'était beaucoup améliorée, la papille un peu satisfaisante. Le même traitement a été continué avec quelques intervalles pour le sulfate de quinine. La vue à la longue s'améliorait beaucoup, et au bout de deux mois et demi l'œdème de la papille n'existait plus, la papille était décolorée, offrait l'aspect de l'atrophie à la suite de l'atrophie papillite congestive (stauungspapille).

A part ces observations, nous avons celle de M. Vignes sur un malade chez lequel on a fait le diagnostic de papillite due à l'influenza. Voilà son histoire :

Ed. M... ménagère, âgée de 27 ans, se présente à la consultation le 20 janvier, se plaignant de ne plus voir de son œil gauche, alors qu'elle a toujours joui d'une bonne vi-

Digitized by Google

sion binoculaire. C'est une femme forte, sans antécédents morbides. Il y a deux semaines elle fut prise de l'influenza. Le huitième jour elle s'aperçut tout à coup que de son œil gauche elle voyait la partie supérieure des objets. Le lendemain, cécité totale, absolue de ce côté. 20 janvier, douleurs péri-orbitaires, persistantes, du côté gauche, depuis le début des accidents. La pression du globe exagère peu les douleurs.

Œil droit V = 0.7. Astigmatisme. Aspect du fond de l'œil normal.

Œil gauche V = 0. Astigmatisme. La pupille, si l'on cache l'œil droit, reste moyennement dilatée, elle ne réagit pas dans ces conditions à la lumière. Réaction à la convergence conservée. L'examen ophtalmoscopique montre une papille fortement œdématiée, proéminente, à contours diffus. Au sommet papillaire on voit les vaisseaux apparaître, disparaître, sur les bords de la saillie que forme le nerf optique, pour réapparaître aux limites de la membrane rétinienne.

Artères filiformes, veines grosses et tortueuses.

Pas de pouls artériel ni veineux. On voit des plaques d'œdème en connexion avec les vaisseaux, qu'elles recouvrent en partie, accompagnant ceux-ci dans une petite étendue en dehors des limites papillaires, principalement en haut et en bas.

31 janvier. L'aspect de la papille commence à devenir plus satisfaisant, et le 7 février la malade perçoit les mouvements de la main qu'on agite au devant de son œil.

Amélioration progressive; au 28 juin la vision = 0,3; papille blanche, décolorée, elle offre l'aspect de l'atrophie, consécutive à la papille étranglée.

M. Vignes, en l'absence de toute lésion organique concomitante appréciable, pense que probablement il avait affaire à une papillite infectieuse, causée par l'influenza, et qui a été produite par un épanchement dans la gaine du nerf optique. Il se prononce pour un épanchement par la rapidité avec laquelle le champ visuel de la malade s'est perdu.

Une autre observation de M. Parinaud porte sur une

Digitized by Google

femme vigoureuse, sans antécédents morbides, qui perdit en un seul jour la vue de l'œil gauche, après avoir souffert pendant dix jours de l'influenza au mois de janvier. L'examen montra une papillite très œdématiée, proéminente, à contours diffus. Les artères étaient filiformes, les veines grosses et tortueuses. Trois semaines après, la malade pouvait compter les doigts à 30 centimètres. L'œdème avait considérablement diminué, la papille est blanche, décolorée, elle offre l'aspect de l'atrophie consécutive à la papille étranglée. M. Parinaud pense aussi à une papillite d'origine infectieuse, produite par un épanchement dans la gaine du nerf optique d'un liquide dont on ne connaît pas la nature.

M. Bergmeister (de Vienne) a observé aussi à la suite de l'influenza beaucoup d'accidents du côté de l'appareil de la vision, parmi lesquels un cas d'asthénopie (quelle espèce d'athénopie ?) et deux cas d'atrophie de la papille. Les faits indiquent qu'il y avait une névrite optique. Malheureusement, il a vu les malades dans la seconde période de la maladie, et il ne peut pas nous décrire le commencement de la papillite. M. Bergmeister est d'avis aussi que l'influenza doit être comptée au nombre des maladies qui produisent une affection des plus profondes. L'asthénopie (rétinienne) est, en effet, fréquente à la suite de la diphtérie, et la névrite optique à la suite de la fièvre typhoïde, de la rougeole, en général de toutes les fièvres éruptives, et même de certaines angines manifestement infectieuses.

M. Politzer (de Vienne) a noté un cas de paralysie de l'accommodation et un cas de névrite optique aussi.

Enfin, M. Gillet de Grandmont (France) a eu l'occasion d'observer une fois pendant l'influenza l'ophtalmoplexie simulant la nona. Il a donné des soins à une jeune femme qui, après avoir eu l'influenza, tomba dans un état demi-comateux avec impossibilité d'ouvrir les yeux et faiblesse presque paralytique des membres. La malade souffrait de douleurs profondes de tête. Les paupières étaient tombantes, les pupilles légèrement dilatées et peu mobiles. L'exploration des mouvements des yeux fit constater l'immobilité com-

Digitized by Google

plète des globes. La malade était obligée de tourner la tête pour voir les personnes placées à ses côtés. M. Gillet de Grandmont a constaté l'existence d'une papillite congestive avec dilatation et flexuosité des veines de la rétine. L'application des sangsues donne dans ces cas les meilleurs résultats.

D'après ce que nous avons exposé, la papillite a été observée très souvent, et surtout cette forme de papillite, qu'on appelle *papille étranglée* (stauungspapille). Mais cette forme dépend toujours d'une hyperhémie mécanique à la suite d'une compression du nerf optique, ou d'une stase veineuse. Nous avons vu la compression du nerf optique dans l'observation de M. Valude, à la suite d'un phlegnon de l'orbite. Maintenant, il reste à savoir la cause des autres papillites observées; où se fait la compression du nerf optique. Est-ce une inflammation de cette partie de la sclérotique, qui forme l'anneau sclérotical et qui contourne le nerf optique dans son entrée à l'œil? Une telle inflammation certainement peut comprimer le nerf optique et finir par l'étrangler; d'où nous pouvons avoir une papillite étranglée avec ses conséquences. Est-ce une augmentation de la pression du liquide entre les deux gaines du nerf optique, qui communique avec le liquide rachidien. Est-ce une stase veineuse? Mais les deux dernières hypothèses ne peuvent pas s'expliquer, à cause de l'absence des signes de tumeurs cérébrales, d'hydrocéphalie, de néoplasies ou d'exsudations abondantes à la base du crâne, etc. Enfin, est-ce une exsudation inflammatoire dans la gaine même du nerf optique? Nous nous tenons bien à cette dernière hypothèse, comme à la première, une fois que nous avons accepté que l'influenza est une maladie infectieuse, qui altère profondément l'organisme et peut engendrer toute espèce d'inflammation.

Quoi qu'il en soit, c'est l'anatomie pathologique et les recherches microbiologiques, qui pourraient montrer de quel côté vient la vérité.

Dr Gazis.

Digitized by Google

SOCIÉTÉ D'OPHTALMOLOGIE DE PARIS

Séance du 7 octobre 1890.

PRÉSIDENCE DE M. PARINAUD

M. DESPAGNET, secrétaire annuel, donne lecture du procès-verbal de la précédente séance, qui est adopté.

Il lit ensuite la lettre suivante, adressée par le Dr Rydel de Cracovie.

Lettre de la commission d'organisation du 5e congrès de médecine devant avoir lieu en juillet 1891 à Cracovie.

Le 5e congrès a établi une section d'oculistique et a décidé que, dans le but de faciliter la discussion, un certain nombre de questions générales à l'ordre du jour devraient être examinées d'abord par un certain nombre de sectionnaires élus.

Le secrétaire de la section d'ophtalmologie a l'honneur de prier le secrétaire général de la Société de vouloir bien transmettre à ses collègues l'avis présent, et de les prier de vouloir bien l'informer au plus tôt des communications qu'ils auront à faire afin que l'annonce puisse en être faite le plus tôt possible.

Dr RYDEL.

M. VALUDE. — **Rapport** sur un travail adressé par M. Jays (de Lyon). — *Mesure de la convergence dans la vision binoculaire. — Choix d'une unité de convergence. — Série métrique des prismes usités en oculistique.*

Le travail de M. Jays qu'il nous était donné de rapporter offrait pour nous le plus vif intérêt, puisque nous nous étions occupés déjà de cette question du numérotage des prismes au congrès annuel français de 1889, où nous avions présenté une série complète de verres établis suivant un nouveau système. Aussi avons-nous étudié ce travail aussi complètement que possible.

Celui-ci comprend deux parties distinctes.

Dans la première de ces parties, l'auteur reprend la question résolue par Nagel de la mesure de la convergence.

Selon Jays, les angles métriques de convergence croîtraient d'une façon inégale au lieu d'être régulièrement proportionnels, comme le veut la théorie.

Ainsi en deçà de 1 dioptrie les nombres obtenus avec l'unité

Digitized by Google

Nagel sont tous plus grands, et au delà de 1 dioptrie tous plus petits que les valeurs véritables de la convergence ; il est vrai qu'au delà de une dioptrie la petitesse des angles rend l'erreur négligeable.

L'auteur s'affranchit de ces erreurs en abandonnant l'unité connue sous le nom d'angle métrique et en adoptant comme unité de convergence *le rapport entre la distance du point de fixation à la ligne de base et la moitié de cette même ligne de base.*

La distance du point de fixation se comptera donc sur la perpendiculaire abaissée sur la ligne de base et non pas, comme dans le système de Nagel, sur la ligne de regard.

Cette unité, M. Jays la désigne sous le nom de *Tangente métrique* (abréviativement T^m).

Ce système exige une mensuration très précise de la ligne de base, car sur cette mensuration et sur celle plus facile de la distance du point de fixation repose tout le calcul de la convergence. Le principe fondamental de la théorie est en effet que pour un même point de fixation la convergence est proportionnelle à la ligne de base.

Dans la seconde partie de son travail, M. Jays propose un nouveau mode de numération pour les prismes, mode déduit de la théorie précédente.

Il propose de dénommer les prismes non plus en degrés mais en valeurs de l'unité T^m, et pour légitimer cette approximation il assimile l'effet du prisme à la déviation que subit la convergence dans les diverses valeurs de T^m. Ainsi on aurait une série de verres prismatiques produisant des effets de convergence mesurés par 0.25, 0.50, 1.2, etc., unités T^m, et cette série aurait l'avantage d'être une série métrique.

Cette question du numérotage des verres prismatiques a été résolue différemment par plusieurs auteurs depuis quelques années, et avant de nous arrêter à la proposition de M. Jays, il convient de passer les autres en revue.

En 1888, au congrès international d'ophtalmologie réuni à Heidelberg, Landolt a proposé, en son nom et en celui d'une commission composée de Jackson et Swan Burnett, de numéroter les prismes, en degrés toujours, mais suivant leur force réfringente et non suivant leur angle d'ouverture.

On sait que le numéro ordinaire d'un prisme ne signifie rien au point de vue de la force réfringente de celui-ci si l'on n'a fait un certain calcul dont la base est l'indice de réfraction du verre ; pratiquement, la force réfringente équivaut à peu près à la moitié de l'angle d'ouverture du prisme, mais seulement approximativement.

Il était donc logique de numéroter les prismes d'après leur

Digitized by Google

force réfringente dûment établie, puisque c'est là la seule notion qui nous intéresse lorsqu'il s'agit de calculer une déviation ou de la corriger.

L'année dernière, nous avons nous-même présenté à la Société française et à la Société de Heidelberg une série complète de prismes établis d'après ce système.

A la suite de cette proposition de nouvelle numération, deux autres se sont fait jour indépendamment de celle qui fait l'objet de ce rapport : 1° celle de Dennett, à laquelle s'est rallié Jackson ; 2° celle de Prentice, qui a converti Swan Burnett. Voici en résumé quelles sont ces deux théories :

Prentice[1] s'est attaché comme M. Jays à créer une unité dérivée du système métrique, et par analogie avec la numération ordinaire des lentilles il appelle cette unité « prisme-dioptrie ». Il prend alors comme mesure du prisme la tengente de la déviation qu'il produit pour un rayon d'un mètre. L'unité, le prisme-dioptrie, est celle qui pour cette distance produirait un déplacement de un centimètre. Un prisme-dioptrie n° 2 produirait un déplacement de 2 centimètres, à un mètre de distance, et ainsi de suite.

Le système de Dennett[2] est à peu près semblable au précédent, sauf qu'au lieu de compter la déviation produite sur la tangente on la compte sur un arc d'un mètre de rayon. Sur cet arc, Dennett prend un segment égal au rayon, le divise en cent parties, et chacune de ces parties constitue l'unité de déviation. Dennett appelle son unité « Centrad », comme Prentice nomme la sienne « Prisme-dioptrie ».

Les deux systèmes se ressemblent fort, sauf que l'un compte les déviations sur une courbe et l'autre sur une droite tangente, toutes deux situées à la distance de un mètre.

Tels sont les divers systèmes qui ont été proposés depuis deux ans pour une nouvelle numération des prismes, devenue nécessaire.

Celui qui fait l'objet de ce rapport offre ce point de commun avec les systèmes de Prentice et de Dennett qu'il tend à abandonner le numérotage en degrés pour rentrer dans le système métrique.

Or, comme l'a fait remarquer Landolt dans une communication récente au Congrès de Berlin, la numération en degrés pour les prismes est parfaitement commode, puisqu'elle sert en même temps à exprimer les déviations oculaires que ces prismes sont appelés à faire reconnaître et à corriger. Quand on sait qu'il existe une déviation paralytique de 15 degrés, il ne peut rien y avoir de

1. Ch. Prentice, A. metric. System of numbering and measuring Prisms. (*Arch. of opht.*, 1890, nos 1, 2).

2. W. S. Dennett, A New method of numbering Prisms. (*Transact amer. opht. soc.*, 1889).

Digitized by Google

plus pratique que de désigner aussi par 15 degrés le prisme qui pourra la neutraliser.

Prentice et Dennett font, il est vrai, ressortir cet avantage de leur système, qu'il cadre parfaitement avec la mensuration et le calcul de l'angle métrique. Cet avantage, s'il est réel, ne saurait compter toutefois à l'actif du système de M. Jays, puisque justement la première partie de son travail tend à remplacer par une nouvelle unité de convergence l'angle métrique de Nagel.

Il faudrait donc au préalable que cette nouvelle unité, la « Tangente métrique », fût reconnue et acceptée ; mais il nous semble que le calcul de celle-ci offre en pratique de bien plus grandes difficultés que le calcul de l'angle métrique, lequel est aujourd'hui entre toutes les mains.

Puis, même en ce cas-là, il nous paraîtra toujours plus rationnel de désigner les prismes par leur force réfringente exprimée en degrés, car c'est véritablement l'expression qui figure le mieux à nos yeux l'effet produit.

M. Darier. **D'une forme particulière de ptérygion guérissant par le massage à la lanoline hydrargyrique.** — Messieurs, l'an dernier, en vous faisant une communication sur *le massage de la cornée avec la lanoline hydrargyrique*, je vous ai présenté un malade guéri complètement par ce traitement, dans l'espace d'un mois, d'un ptérygion déjà très ancien. — Je viens vous présenter aujourd'hui une deuxième malade atteinte depuis vingt ans de ptérygions ayant envahi à tel point les cornées en dedans et en dehors, que la vision paraissait gravement compromise. Pourtant la malade n'avait cessé d'être soignée par des notabilités médicales de France et de l'étranger. A trois reprises différentes elle avait subi des opérations qui n'avaient réussi qu'à enrayer pour un temps seulement la marche de l'affection. Quand j'eus l'occasion de voir cette malade, je fus frappé de l'aspect particulier que présentaient ses cornées : à leur côté externe et interne se trouvait une masse rougeâtre charnue de forme triangulaire dont la pointe s'avançait jusqu'au centre de la cornée; impossible de soulever en aucun point la masse charnue, qui ne présentait du reste pas l'aspect membraneux du ptérygion classique. La pointe qui envahissait le champ pupillaire n'avait pas l'aspect tendineux saillant qui caractérise la tête du ptérygion. La vascularisation cessait bien avant le bord pupillaire, et un semis de petites élevures transparentes s'avançait en décroissant de volume jusqu'au centre de la cornée. Ces mêmes élevures transparentes se retrouvaient plus rares mais plus volumineuses à la base sur la sclérotique, où elles apparaissaient comme des

Digitized by Google

vacuoles de la grosseur d'un grain de mil remplies d'un liquide transparent. Tout autour de la cornée le limbe scléro-cornéen était infiltré, présentant un aspect colloïde lardacé demi-transparent; par-ci par-là quelques-unes de ces petites vacuoles précitées. Celéger bourrelet entourant la cornée faisait penser au catarrhe printanier; et je ne serais pas éloigné de croire que ces deux affections sont très semblables par leur forme, leur pathogénie et leur curabilité par le même traitement. Il est évident en effet que ce que l'on a si bizarrement appelé catarrhe printanier, ce bourrelet périkératique qui devient plus saillant, plus apparent à chaque printemps, est produit par une infection parasitaire qui est enrayée très promptement par les frictions mercurielles.

Dans la forme de ptérygion dont je viens vous parler, vous retrouverez cette même infiltration péricornéenne; mais elle atteint un développement excessif en forme de ptérygion en dedans et en dehors aux endroits qui ne sont pas en contact continuel avec le bord des paupières.

Le catarrhe printanier se rencontre chez les jeunes sujets; la malade que je vous présente[1] a 40 ans, mais elle a ses ptérygions depuis plus de vingt ans. — Les deux affections ne sont pas absolument identiques, mais elles sont sœurs à bien des points de vue.

Mme X... a été soumise à une infinité de traitements, elle a même subi trois opérations, le tout sans aucun résultat. Tout dernièrement, la vue diminuant rapidement par suite de l'envahissement du centre de la cornée, la malade, qui habite les bords du Rhin, se rendit à Paris, et je fus appelé à la soigner en l'absence du docteur Abadie. Ayant eu l'occasion de soigner un an auparavant un cas identique, celui qui vous a été présenté ici-même, j'essayai pendant trois jours le *massage de la cornée* avec la lanoline hydrargyrique. L'effet produit fut si favorable que la malade me demanda à retourner dans son pays et de faire son massage cornéen elle-même; trois semaines après elle revenait presque guérie. Aujourd'hui vous pouvez constater les lésions que je vous ai décrites plus haut mais considérablement réduites. Vous voyez une saillie blanchâtre s'avancer sur la cornée des deux yeux en dedans et en dehors. — Vous pouvez encore voir très nettement les petites vacuoles ainsi que l'infiltration de tout le limbe scléro-cornéen. Le processus pathologique est sinon complètement éteint, du moins absolument enrayé. Une production néoplasique sur et dans la cornée datant de vingt ans ne peut pas s'en aller sans laisser de traces.

1. La malade n'a pu se rendre à la réunion et n'a pas été présentée à la Société.

Digitized by Google

Ce qui reste aujourd'hui n'est plus susceptible de disparaître par le simple massage hydrargyrique; maintenant que l'élément infectieux paraît détruit, il nous faut avoir recours à des moyens plus radicaux et en première ligne au galvanocautère pour activer la résorption du tissu néoplasique.

M. DE WECKER. — Je regrette qu'on n'ait pas observé cette malade plus longtemps. Je crois, en effet, que dans ce cas, et on en a parlé, il s'agissait d'un catarrhe printanier. On l'a soignée pendant les chaleurs, époque où sévit cette affection, et il se peut qu'elle ait été améliorée par l'approche des froids.

M. ED. MEYER. — Je demanderai à M. Darier si le traitement préconisé par lui contre le catarrhe printanier influence aussi favorablement les altérations de forme granuleuse qui accompagnent d'une façon caractéristique sur la conjonctive tarsienne cette maladie, et qui cèdent habituellement encore plus difficilement à nos efforts thérapeutiques que les proliférations du limbe conjonctival.

M. DE WECKER. — Pour moi, le mot *granulations* est impropre. Dans ce cas, ce sont des papillomes qui se développent en même temps que l'injection du limbe cornéen, mais l'un peut exister sans l'autre.

M. DARIER. — Je répondrai à M. de Wecker que l'amélioration relatée dans mon observation ne peut être attribuée qu'au traitement mercuriel local et non au changement de saison puisque c'est dans l'espace de trois ou quatre jours que le mal s'est considérablement amendé.

A M. Meyer je dirai que les massages à la lanoline hydrargyrique sont restés absolument sans effets contre les complications tarsiennes du catarrhe printanier, et pourtant, dans deux cas de catarrhe printanier, ce traitement m'a donné des résultats parfaits. Ces pseudo-granulations tarsiennes, que je serais plutôt tenté de regarder avec M. de Wecker comme des excroissances papillomateuses, n'ont de commun avec le catarrhe printanier cornéen que le fait qu'on les rencontre plutôt pendant la saison chaude. Ces papillomes s'observent quelquefois comme complication du catarrhe printanier, mais plus souvent ils se présentent isolément et persistent pendant des années sans aucune manifestation péricornéenne, et c'est seulement dans les manifestations cornéennes que le massage à la lanoline hydrargyrique donne de bons résultats.

M. DE WECKER. **Résection et arrachement du nerf optique.** — La campagne que j'ai entreprise contre l'abus de l'énucléation, je me propose de la continuer, et j'ai le ferme espoir qu'en vulgarisant la résection simple du nerf optique dans les cas de menace

Digitized by Google

d'ophtalmie migratrice, on n'enlèvera plus d'yeux qu'uniquement lorsqu'ils seront le siège d'un néoplasme.

Si la transmission de l'ophtalmie migratice par le nerf optique se confirme (et j'en suis convaincu) la résection simple du nerf fournira un moyen *certain* de la prévenir; ce que la section, comprenant aussi les nerfs ciliaires, conformément à la méthode de Boucheron et Schœler, n'est pas parvenue à nous assurer. Il n'est pas douteux que la résection simple du nerf, pratiquée sur une très vaste échelle, sera précisément le meilleur moyen pour arriver à démontrer expérimentalement que c'est bien en effet le nerf optique et ses gaines qui doivent être regardés comme la véritable voie de transmission et que, par suite, il faut autant que possible *limiter* notre intervention à la résection du nerf optique.

Pour que cette démonstration soit faite dans un court laps de temps, ce qui nécessitera qu'un millier de résections au moins aient été exécutées dans les diverses grandes cliniques, il est indispensable tout d'abord qu'on arrive à vulgariser ce genre d'opération, en la rendant au moins aussi facile que la banale énucléation. Certes, ce n'est ni en suivant le conseil du promoteur, Schweigger, de façon à saisir le muscle droit interne même dans un fil de catgut, pour renverser en dehors le globe oculaire à l'aide d'un double crochet pointu et couper le nerf optique aussi près que possible de son entrée dans l'orbite, ni en pénétrant vers ce nerf après détachement du tendon du droit interne et en harponnant aussi l'œil, comme Pagenstecher le conseille, à l'aide d'un crochet pointu afin de luxer et de renverser le globe de l'œil, qu'on arrivera à faire adopter universellement cette opération, reconnue difficile par ces mêmes opérateurs.

Connaissant ces difficultés et poursuivi par la crainte d'être forcé de renoncer au milieu de l'opération à la résection pour revenir à la vulgaire énucléation, si un malencontreux coup de ciseaux produisait une hémorragie qui chassât le globe oculaire au dehors, à travers les paupières devenues rigides par l'infiltration du sang, l'idée me vint de me passer de la section du nerf, c'est-à-dire du temps le plus difficile du procédé, et d'arracher simplement le nerf près du trou optique, après détachement du droit interne, et en le tenant solidement dans mon crochet articulé.

J'étais d'autant plus autorisé à concevoir pareille idée, que la littérature renferme quelques exemples d'arrachement d'yeux avec le nerf optique dans des cas où la guérison s'était effectuée comme par enchantement. Je songeais aux deux arrachements que Pamard avait signalés à la Société de chirurgie et à la suite desquels le malade, déjà aveugle, ne s'était pas plus mal porté. Enfin la coutume sauvage des lutteurs tyroliens, qui font sauter l'œil hors de

Digitized by Google

la tête en introduisant le pouce dans l'orbite du côté de la tempe, me revenait en mémoire, et je supposais qu'un pareil déplacement du globe oculaire ne pouvait s'effectuer qu'après arrachement du nerf vers le trou optique.

Dans une récente visite à notre confrère le duc Charles, je questionnai les confrères qui avaient eu à soigner pareils mutilés. Il me fut alors rapporté un fait qui confirma ma manière de voir : un lutteur s'était présenté l'œil pendant sur la joue et avait demandé si on pourrait lui remettre cet organe en place et s'il était possible que cet œil lui servît encore. Sur la réponse négative du confrère, le blessé s'était écrié : « A quoi bon conserver cette saleté, » et il avait saisi l'œil, l'avait arraché et jeté par terre.

Avant d'aller plus loin, il était cependant nécessaire de voir comment se passeraient les choses en opérant sur le cadavre : mon désenchantement fut complet.

En prenant le nerf sur le double crochet articulé, instrument dont la force est telle que le nerf ne saurait s'échapper, il ne m'a jamais été possible, même par la traction la plus énergique, d'arracher le nerf près de son entrée dans l'orbite. En mettant toutes mes forces en jeu, je suis seulement arrivé à sectionner, par la pression de l'instrument, le nerf tout près de son implantation oculaire, de manière à permettre quelquefois au corps vitré de s'écouler par la papille arrachée avec le nerf. C'est sans résultat que je cherchai à exercer un mouvement de bascule afin de faire porter davantage la traction sur la partie profonde du nerf; un confrère jeune et très musclé que j'engageai à répéter la même expérience ne fut pas plus heureux.

Mais alors comment expliquer le fait indéniable de l'arrachement traumatique du nerf près de son passage dans l'orbite, comme en témoigne le cas bien connu d'un ivrogne qui, en rentrant chez lui, tomba sur sa porte et s'emboita l'œil dans l'anneau de la clef, et comme on l'a aussi vu à la suite d'un coup de corne de vache qui avait chassé le globe oculaire dans le sinus maxillaire.

Dans ces exemples, la traction ne portait pas directement et exclusivement sur le nerf optique comme dans mes essais sur le cadavre. L'ivrogne qui s'emboite l'œil dans l'anneau d'une clef et qui agit de tout le poids de son corps, projeté en avant, exerce une traction sur tout l'entonnoir des muscles embrassant l'œil. La traction porte alors sur leur insertion rangée autour du passage du nerf optique dans l'orbite, et arrache cette insertion simultanément avec la gaine à laquelle elle se rattache. Telle est aussi la raison pour laquelle on ne rencontre pas l'arrachement isolé du nerf, les muscles droits se trouvant constamment détachés dans ces sortes de traumatisme.

Digitized by Google

Je m'explique maintenant pourquoi la demande que j'avais adressée à mon ami Pamard pour le prier de me renseigner sur les signes auxquels il avait pu reconnaître l'arrachement ou la déchirure du nerf optique est restée sans réponse.

Quelque robuste et vigoureux que soit notre confrère, il n'a certainement ni arraché ni déchiré le nerf optique dans ses opérations de distension du nerf. L'instrument avec lequel il avait saisi le nerf a simplement glissé sur celui-ci en donnant la sensation d'une déchirure brusque, car on ne peut admettre que l'on ait déployé dans une opération chirurgicale les efforts que nécessite, même sur le cadavre, la déchirure du nerf optique isolé.

Aussi puis-je rassurer en toute connaissance de cause ceux qui veulent recourir à la distension du nerf optique comme moyen thérapeutique. Quelque violente que soit la traction, ils déplaceront bien le nerf mobile dans ses gaines, ils distendront celles-ci jusqu'à un certain degré, mais ils n'arracheront pas le nerf, à moins d'efforts presque surhumains et capables de fausser et de tordre l'instrument qui sert à la traction.

Donc, vouloir substituer à la simple résection un procédé combiné d'arrachement et de résection, il n'y faut pas songer. Ce qui reste à faire, c'est de perfectionner la *simple* résection, de la rendre constamment exécutable et facile, de manière à pouvoir lutter victorieusement contre la répugnante énucléation. Tel est le but, messieurs, que je poursuivrai dans la seconde partie de ma communication.

M. Chauvel. — Dans des recherches que j'ai faites il y a quelques années sur l'élongation du nerf optique, je n'ai jamais pu, quels que fussent la force et l'instrument employés, arracher l'œil de l'orbite, rompre le nerf au niveau du trou optique. Au contraire, le fait s'est produit plusieurs fois dans des expériences sur le lapin. Mes essais confirment donc chez l'homme les résultats de M. de Wecker.

M. Gillet de Grandmont. — Pour corroborer ce que vient de déclarer M. de Wecker sur la possibilité d'arracher par violence le globe de l'œil en totalité hors de l'orbite, je veux relater l'observation recueillie par le Dr Crouigneau et présentée à la Société de médecine pratique dans la séance du 20 novembre 1887. Elle a pour titre :

Arrachement traumatique du muscle droit inférieur de l'œil gauche et arrachement simultané du globe oculaire droit, dans un cas d'automutilations répétées chez une mélancolique[1].

Femme de 35 ans; à la suite de fatigues et d'accouchements suc-

1. In *Bulletins et Mémoires de la Société*, de décembre 1887, et *Journal de médecine de Paris*, n° 22, 27 novembre 1887.

Digitized by Google

cessifs, accès de manie mélancolique. Tentatives de suicide, elle se sauve de son domicile une première fois pour se jeter dans la Seine. Son mari, non sans peine, la retient, l'enferme chez elle; au moment où il sort chercher du secours, elle s'échappe par une fenêtre, monte sur le toit de la maison. On arrive à la saisir, mais elle se plonge dans l'abdomen une pointe de compas de dix centimètres qui y disparaît et reste profondément fixée.

Amenée à l'asile de Saint-Yon (Seine-inférieure), on la couche à l'infirmerie. Dans la nuit, prise d'hallucinations terrifiantes (elle voyait enlever ses enfants qu'on voulait lui tuer), elle se dresse soudain en poussant un cri et, avant que la surveillante ait pu lui porter secours, elle se plonge les deux index dans les orbites.

Sa force est tellement grande que de sa main gauche elle saisit complètement le globe de l'œil, l'arrache avec trois centimètres de nerf optique et le lance sous le lit voisin. Cela n'a duré que quelques secondes.

On lui saisit heureusement à temps sa main droite, et l'index glissant sous l'œil accroche le muscle inférieur qu'il arrache. Hémorragie consécutive du fond de l'œil.

Néanmoins, pas de fièvre. Au bout de quelques jours tout se répare, la vue revient normale dans l'œil droit.

On arrive sans accident à lui enlever aussi la pointe de compas qui était fixée dans une vertèbre à travers l'abdomen. L'état mental se modifie peu à peu, le délire disparaît, et l'année suivante elle rentre dans sa famille complètement guérie, se rendant très bien compte de tout ce qui lui est arrivé et très reconnaissante qu'on ait pu lui sauver un de ses yeux.

M. de Wecker. — Il faut faire la distinction entre l'arrachement de l'œil et celui du nerf optique.

M. Galezowski. — **Du mode de transmission de l'ophtalmie sympathique et de son traitement.** — Depuis un certain temps la question du traitement de l'ophtalmie sympathique par l'excision du nerf optique est discutée avec beaucoup de persévérance, et on cherche à supprimer autant que possible l'énucléation pour la remplacer par quoi? Par l'excision d'une portion du nerf optique. Je me suis demandé bien souvent pourquoi l'on met tant d'acharnement pour remplacer le moyen qui garantit sûrement contre les accidents sympathiques, par une méthode qui, selon moi, ne garantit de rien dans un certain nombre de cas, et qui ne peut dans certains autres que donner une satisfaction illusoire et rien de plus. Cette idée est venue après les recherches de Deutschmann et de Leber, qui ont trouvé dans le nerf optique de l'œil perdu l'*aspergillus glaucus*.

L'idée de la transmission de l'ophtalmie sympathique par les

Digitized by Google

nerfs optiques n'est point nouvelle : Mackenzie l'avait déjà admise. Mais les recherches microscopiques ont donné plus d'importance à cette idée. Ce n'est, en effet, qu'une idée et rien de plus. Les recherches microscopiques des auteurs allemands ne concordent nullement avec les recherches de nos micrographes français. Lisez, en effet, les travaux de M. Poncet, et vous verrez que dans plusieurs cas d'yeux énucléés qu'il a eu à examiner au microscope, il n'a trouvé aucune trace des microbes, ni d'inflammation, mais une atrophie complète du nerf optique. Ce qu'il a trouvé plus particulièrement dans l'œil atrophié donnant lieu à une ophtalmie sympathique, c'était des altérations dans les nerfs ciliaires et des *staphylococcus* dans les vaisseaux lymphatiques. C'est là qu'il faut en effet chercher le vrai mal, c'est le processus morbide principal dans l'œil atteint d'une atrophie traumatique du globe ; et si la transmission peut se faire, elle se fera par action réflexe des nerfs ciliaires, et par les vaisseaux lymphatiques.

Pourquoi, en effet, les malades souffrent-ils de douleurs périorbitaires, quand il y a les premiers symptômes d'ophtalmie sympathique et que l'autre œil ne présente aucune lésion matérielle? Parce que les nerfs ciliaires de l'autre œil sont malades et transmettent par sympathie la névrose sympathique à l'autre œil.

J'ai enlevé dernièrement, à un jeune Américain, l'œil droit qu'il avait perdu à la suite d'une pneumonie grave et qui le faisait souffrir depuis plus de deux ans. Peu à peu il a commencé à souffrir dans l'œil gauche de troubles visuels avec des névralgies, sans qu'il y ait ni rougeur ni la moindre altération dans les membranes internes de l'œil. L'œil atrophié était sensible au toucher. Est-ce que cette sensibilité était due à l'*aspergillus glaucus* dans le nerf optique? Est-ce que dans les névrites optiques cérébrales syphilitiques, réflexes ou autres il y a de la sensibilité du globe oculaire au toucher? Non, messieurs, il n'y a pas là de névrite optique dans cet œil atrophié, mais une simple atrophie du nerf. Mais ce qui provoque ces accidents, c'est l'altération des nerfs ciliaires et les altérations sympathiques qui se transmettent par voisinage, d'abord aux gros vaisseaux lymphatiques de l'orbite, ensuite aux lymphatiques collatéraux, et ainsi de suite.

La névrite optique, en supposant qu'elle existe dans le nerf optique atrophié, ne donnera pas lieu à une kératite, par exemple, ou à une iritis de l'autre œil, avec la conservation intacte des membranes internes de l'œil sympathiquement atteint.

J'ai vu l'érésipèle de la face donner lieu à une iritis et même à une choroïdite atrophique dans un œil. Est-ce par le nerf optique que s'est produite l'atrophie choroïdienne?

J'ai vu un malade atteint de fracture de l'orbite sans aucune

Digitized by Google

plaie externe. Il y a gonflement. Il y a iritis, épanchement dans le corps vitré, décollement de la rétine et atrophie consécutive du globe. Cinq ou six ans après, l'autre œil se trouble. Il y a une iritis. J'enlève l'œil blessé, et l'iritis disparaît dans l'œil sympathiquement atteint; il guérit complètement.

Vous avez une kératite, une iritis et puis peu à peu une choroïdite, mais rien dans le nerf optique, pendant que la choroïdite sympathique, avec tous ses signes propres, se développe. Quels rapports trouvez-vous entre le nerf optique et la choroïde ou le cercle ciliaire? J'aurais compris encore qu'on vît se produire une rétinite hémorragique ou exsudative, qu'il y ait des thromboses vasculaires sur le nerf optique ou la rétine.

Dans les accidents sympathiques, nous devons distinguer, messieurs, deux variétés d'accidents : (*a*) les uns sont nerveux, qui font seulement craindre des altérations matérielles dans l'œil; et les autres (*b*) plus graves, dans lesquels les lésions anatomiques ont apparu.

Certainement, on peut et on doit, dans la première variété d'ophtalmie sympathique, conserver l'œil primitivement atteint, en détachant le globe de l'œil de la capsule de Tenon dans toute son étendue et en coupant tous les vaisseaux qui se rendent à l'œil, les vaisseaux sanguins et lymphatiques, nerfs ciliaires, le nerf optique, détacher en un mot l'œil de la capsule en conservant les muscles moteurs de l'œil.

M. Boucheron avait déjà proposé de couper tous ces nerfs. Moi, de mon côté, je procède autrement, je conserve les muscles droits à leur place, et je détache le globe de l'œil de la capsule de Tenon jusqu'au voisinage de la région ciliaire.

Lorsqu'au contraire le globe est sensiblement atrophié, et qu'il y a déjà une choroïdite sympathique dans l'autre œil, des flocons du corps vitré, des altérations du cercle ciliaire ou de l'iris, et même de la cornée, il faut dans ces cas pratiquer l'énucléation et ne pas se contenter d'une simple excision du nerf optique, car cette opération n'aboutira à aucun résultat satisfaisant. L'œil atteint d'accidents sympathiques continuera à s'altérer, se désorganiser, et enfin il se perdra si vous n'enlevez pas l'œil perdu primitivement.

De Wecker. — J'avoue, messieurs, qu'il m'a été très difficile de suivre la communication de notre confrère, car dans la première partie de son discours c'est aux nerfs ciliaires qu'il s'adresse pour voir s'engendrer une ophtalmie sympathique, tandis que dans la seconde vous voyez tout d'un coup les voies lymphatiques chargées de ce rôle. Je sais bien que notre confrère admet une ophtalmie sympathique *sans* lésions, ce qui cadre singulièrement avec nos connaissances anatomo-pathologiques actuelles des inflammations

Digitized by Google

et jure évidemment avec le rôle qui revient aux nerfs dans tout genre d'inflammation. Ce ne serait donc que dans la véritable ophtalmie migratrice, l'ophtalmie *avec* lésions anatomiques de M. Galezowski, que reviendrait aux vaisseaux lymphatiques le rôle de transmettre l'ophtalmie ; et ici on oppose aux travaux si consciencieux de Knies, Leber, Deutschmann, etc., qui chargent les voies lymphatiques du nerf optique de ce rôle, les travaux faits incidemment par M. Poncet, qui en disséquant plusieurs yeux atteints d'ophtalmie sympathique a bien trouvé des microorganismes dans les vaisseaux lymphatiques de l'œil, mais non dans les espaces lymphatiques du nerf optique. Comment ces vaisseaux lymphatiques chargés de microorganismes feraient parvenir leurs matières infectantes à l'œil congénère, c'est ce qui n'est pas dit; mais par contre l'absence des microorganismes dans le nerf optique ou ses gaines serait confirmé par ce fait clinique que M. Galezowski *seul* soutient: c'est que *jamais* il n'a vu une ophtalmie sympathique précédée d'une papillite ou névrite optique.

Ed. Meyer. — A cette heure tardive, et la discussion de cette importante question ayant été réservée pour la prochaine séance, je voudrais seulement rappeler à ceux qui y prendront la parole la nécessité absolue, pour éviter une confusion fâcheuse, de séparer le traitement de l'ophtalmie sympathique des mesures préventives destinées à empêcher sa production. Vous connaissez, en effet, la très grande difficulté de juger la valeur des mesures préventives, étant donné ce fait que dans un grand nombre de cas propices à la production d'une ophtalmie sympathique, celle-ci ne survient pas, bien qu'aucune de ces mesures n'ait été appliquée.

M. de Wecker. — Nous parlons ici d'ophtalmie migratrice et non d'irritation sympathique. Il y a une distinction très grande entre prévenir une affection qu'on craint ou combattre une affection déclarée.

M. Gillet de Grandmont. — J'avais compris que la discussion sur la valeur des opérations proposées dans le but de prévenir ou de guérir l'ophtalmie sympathique ne devait venir qu'à la prochaine séance ; mais puisque M. Galezowski dans sa communication entame ce sujet, je désire d'ores et déjà prendre position dans cette question en déclarant que les énucléations contre l'ophtalmie sympathique me semblent des mutilations inutiles. Depuis vingt ans je n'ai énucléé que les yeux atteints de néoplasmes. Dans tous les autres cas il m'a suffi de recourir à l'amputation du segment antérieur du globe ou à l'exentération dans des cas spéciaux, sur lesquels je reviendrai à la prochaine séance.

Aux partisans de l'énucléation je poserai cette double question: Etes-vous certains que l'ophtalmie sympathique serait venue? Et

Digitized by Google

si elle a déjà manifesté ses premiers symptômes, êtes-vous sûrs qu'en énucléant vous ayez fermé le passage à tous les microbes? Oubliez-vous donc ceux qui sont déjà passés et qui sympathisent? C'est, dira-t-on, battre en brèche la théorie de migration par le chiasma; peu importe, je ne fais pas ici de théorie, je constate un fait; dans un seul cas je fus contraint d'énucléer le moignon qui semblait sympathiser. Ce fut dans l'espèce une ressource qui aurait fait défaut si j'avais enlevé le globe dès le début, et rien ne peut autoriser à affirmer que l'ophtalmie migratrice n'aurait pas eu lieu; les exemples sont trop nombreux dans lesquels les accidents ont continué à évoluer malgré les plus larges et les plus hâtifs sacrifices.

M. Despagnet. — Je ne voudrais pas discuter les avantages qu'il y a, au point de vue plastique, à conserver un moignon, si c'est possible. Tout le monde est d'accord là-dessus. Je voudrais simplement prendre acte de la déclaration très importante que vient de faire M. Gillet de Grandmont. Il n'a, dit-il, depuis vingt ans pratiqué aucune énucléation. Il a toujours fait et, sans aucune complication postérieure, l'amputation de l'hémisphère antérieur. Cette pratique, vieille de vingt années, ce qui est un chiffre qui a sa valeur, semble venir complètement à l'appui de la théorie de la transmission de l'ophtalmie sympathique par les nerfs ciliaires. Elle paraît infirmer au contraire la propagation par le nerf optique, puisque M. de Grandmont l'a toujours respecté dans ses opérations. C'est là une simple constatation qu'il me semble bon de faire dans ce débat.

M. Galezowski. — M. de Wecker m'a en effet très bien compris. Je crois que les nerfs ciliaires et les vaisseaux lymphatiques de ces nerfs servent au développement de l'ophtalmie sympathique. Les premiers sont les agents de cette névrose sympathique sans lésions que je suis loin d'être seul à admettre et dont l'existence est indéniable. Les seconds sont les agents de transmission de la véritable ophtalmie sympathique avec tout son cortège de lésions. Quant à l'importance à accorder aux travaux des uns et des autres, il me permettra bien en ma bonne foi de prêter mon crédit à qui bon me semble. M. de Wecker ne jure que par les travaux allemands. Quant à moi, longtemps j'ai travaillé avec M. Poncet, j'ai toujours suivi attentivement ses travaux, et je sais avec quel soin scrupuleux ils sont dirigés, c'est ce qui me fait leur accorder la plus grande confiance.

M. Valude. — Un fait seulement pour démontrer combien cette question de l'ophtalmie sympathique est complexe et comme il est difficile de la trancher théoriquement.

Une malade que je soigne en ce moment aux Quinze-Vingts a

Digitized by Google

reçu à l'œil gauche un traumatisme tel, qu'il s'en est suivi une iridodyalise complète avec hémorragie profuse du vitréum. Cette malade a été d'abord soignée par un de nos confrères de la ville, et aucune opération ne fut faite malgré des troubles sympathiques du côté opposé, l'œil droit. Actuellement l'œil droit, le *sympathisé*, est complètement perdu à ne pas percevoir de la lumière, et c'est *le sympathisant*, l'œil gauche, qui a recouvré une notable partie de sa vision. Dans cet œil le vitréum est redevenu clair et les vaisseaux rétiniens sont nettement marqués; la papille est normale. N'était l'iridodyalise, cet œil serait parfaitement suffisant pour la vision, et ce qui le prouve, c'est que celle-ci est bonne avec le trou sténopéique.

Que devient la théorie de l'infection primitive suivie du transport optique des germes avec ce fait? Est-ce donc de la simple irritation réflexe, si fort combattue pourtant aujourd'hui, qu'il s'agit?

M. de Wecker — Je pense que dans notre Société, au moins, on devrait une bonne fois finir avec ce vieux jeu de faire intervenir dans un débat purement scientifique des questions de nationalité ou de politique. Vous comprenez combien dans ce débat si sérieux sur l'ophtalmie sympathique il m'est indifférent de savoir à quelle nation appartient le travailleur qui apporte des matériaux aptes à résoudre ce grave problème.

Ce que je me demande ici, c'est s'il est équitable et juste d'opposer aux travaux de longue haleine et consciencieusement faits de Knies, Leber, Deutschmann et autres, qui ont consacré à ces travaux des années entières, les recherches tout accidentelles que M. Poncet a faites en disséquant plusieurs yeux énucléés, sans se livrer à aucune expérience sur les animaux. J'insiste encore ici sur ce point, c'est qu'il ne s'agit nullement de mettre en doute la compétence de M. Poncet comme histologiste, mais son autorité dans une question litigieuse de bactériologie; si M. Poncet n'a rien trouvé ni vu dans les gaines du nerf optique, doit-il avoir raison contre les confrères qui, en très grand nombre, ont constaté et confirmé la présence des microorganismes dans les voies lymphatiques du nerf optique?

M. Galezowski. — Comme M. de Wecker, je crois que la science n'a pas de patrie, et c'est pour cela que j'attache une très grande valeur aux travaux de M. Poncet, qui ont été toujours dirigés avec la bonne foi et la probité scientifique les plus indiscutables.

M. Belliard, au nom de la commission chargée d'examiner la candidature du Dr Lopez (de la Havane), dépose un rapport favorable.

On procède à l'élection.

Digitized by Google

Par 19 voix sur 19 votants, le Dr Lopez (de la Havane) est nommé membre correspondant étranger de la Société.

M. LE PRÉSIDENT annonce que M. Truc (de Montpellier) adresse à la Société un mémoire sur *la Topographie de l'ophtalmie granuleuse*. Ce travail est renvoyé à une commission composée de MM. Masselon, Despagnet et Valude, rapporteur.

La séance est levée.

VARIÉTÉS

JACQUES DAVIEL A REIMS[1]

Par le Dr H. DELACROIX

Les perfectionnements techniques introduits, depuis une quinzaine d'années, dans l'extraction du cristallin opaque ont eu ce résultat, qu'une des opérations les plus dangereuses et les plus difficiles de la chirurgie oculaire, l'opération de la cataracte, a enfin perdu, chez les médecins et chez les malades, la mauvaise renommée qu'elle avait encore çà et là. Nous avons tous connu des aveugles volontaires, et le temps n'est pas loin où l'opération offerte était quelquefois refusée, à cause des dix à quinze pour cent d'insuccès éventuels auxquels nous étions d'avance condamnés.

Les plus habiles oculistes ne pouvaient se défendre alors, en mettant à cette loterie, du vague malaise des joueurs qui se savent de mauvaises cartes et qui ont conscience de trop livrer au hasard. Heureusement, il n'en va plus être de même. La doctrine de Pasteur s'est traduite, pour les chirurgiens, en pratiques d'asepsie et d'antisepsie qui assurent les bonnes cicatrisations. Plus récemment encore[2], l'anesthésie par la cocaïne, cette précieuse découverte de Koller, a réduit au minimum les difficultés opératoires et l'indocilité des opérés. Enfin, la méthode d'extraction elle-même reçoit, de jour en jour, ses dernières améliorations et touche —

1. Nous empruntons à l'*Union médicale* du Nord-Est une partie de l'étude consacrée à Jacques Daviel par le Dr H. Delacroix, étude dont l'ensemble constitue un volume que vient d'éditer Masson et que tous les ophtalmologistes, sinon tous les médecins, posséderont bientôt en bonne place dans leur bibliothèque.

2. 1884.

Digitized by Google

les statistiques le démontrent — à ce degré de perfection que ne dépassent pas les œuvres humaines[1].

Les premières conséquences de cette situation ont été l'abandon presque général des ouvertures timides de l'œil, des sections dites *linéaires* auxquelles s'étaient justement ralliés, pendant vingt ans, la plupart des opérateurs, et le retour rapide aux *grandes sections à lambeau courbe*, dont un Français, Jacques Daviel, avait eu, vers le milieu du siècle dernier, la courageuse initiative. L'attention des médecins fut ainsi ramenée sur l'origine de l'extraction de la cataracte. Un peu obscurcie par le temps, un peu éclipsée par les beaux et savants travaux de l'école allemande et le génie des F. Jæger et des Alb. de Graef, la gloire de Daviel brilla subitement d'un nouvel éclat. On rendit enfin à ce maître la pleine justice que ses contemporains lui avaient parfois marchandée. Ce mouvement réparateur, né, il faut le dire, au delà de nos frontières, à Genève[2], où Daviel était allé mourir, s'étendit rapidement en France d'abord[3], puis en Allemagne, où Daviel s'était fait connaître, laissant là des souvenirs que certains maîtres, MM. Von Hasner, de Prague (Autriche), et Zehender (de Rostock), évoquèrent souvent avec une louable impartialité, et que le dernier Congrès ophtalmologique, siégeant à Heidelberg, s'est honoré de remettre en lumière[4].

En attendant qu'on donne, chez nous, à la mémoire de Daviel les monuments qui lui sont dus[5], ses écrits, sa correspondance et sa vie sont l'objet d'une enquête active et déjà fructueuse. Tout ce qui touche à sa personne et à son œuvre est ardemment recherché. Jusqu'à présent, il faut bien le dire, la part d'inédit n'est pas très grande. Les manuscrits de Daviel sont rares, et si l'on a des motifs de penser qne sa plume ne chômait pas, on doit admettre aussi que nombre de ses écrits professionnels et privés ont disparu, avec tant d'autres documents de la même époque.

1. La moyenne générale des succès indiqués dans les plus récentes statistiques, publiées surtout dans les grands centres, n'est plus inférieure à 97 p. 100, et cette excellente proportion est très souvent dépassée.

2. Le 8 octobre 1885, fut inauguré au cimetière du Grand Sacconex, où Daviel avait été inhumé le 30 septembre 1762, un monument commémoratif érigé à *l'instigation du Dr Haltenhoff*, de Genève, et avec le concours de nombreux confrères suisses (Commission composée des Drs Horner (de Zurich), Dufour (de Lausanne) et Haltenhoff (de Genève). *Revue médicale de la Suisse romande*, 15 octobre 1885.

3. Motions des Drs Gauran (de Rouen), Panas, Galezowski (de Paris) etc., etc. (Appendice, XIV).

4. Motion du regretté professeur Otto Becker (Appendice, XV).

5. Procès-verbal de la séance du 22 novembre 1885, de la Société libre de Eure (section de Bernay) (Appendice, XIV).

Digitized by Google

Nous signalerons, en leur lieu et place, les principales pièces biographiques et bibliographiques publiées jusqu'à ce jour.

On nous en promet d'autres, à brève échéance. La *source provençale* n'est pas épuisée. En tête des précurseurs et des prophètes français de la résurrection diavélique, il faut nommer avec toute la reconnaissance qui lui est due le Dr Chavernac, d'Aix. Sa remarquable brochure de 1883, qui porte en sous-titre : *Retour à la méthode de Daviel*, est certes, à l'appui de notre dire, absolument décisive. Cette courte étude, substantielle autant qu'originale, n'a rien perdu de son actualité. Mais revenons à nos moutons !

On savait que Jacques Daviel était venu à Reims (1751) et que l'Académie de chirurgie avait prescrit une enquête sur un nombre assez élevé d'opérations de cataracte exécutées dans notre ville par l'auteur de la première méthode d'extraction. Il y a quelque quinze ans, de Wecker, qui recherchait alors un portrait authentique du vieux maître, nous pria de l'y aider ici; mais toutes nos visites à la Bibliothèque, au Musée et chez nos principaux collectionneurs, furent en pure perte; Daviel était oublié. Nous restâmes étranger à l'heureuse trouvaille du beau portrait gravé par Lemire, d'après Devoge[1], dont il existait pourtant un exemplaire à Morges (Suisse), chez notre ami le Dr Morax.

C'est en somme à un autre ami, à notre compatriote le Dr O. Guelliot, que nous dûmes la bonne nouvelle d'un petit dossier concernant Daviel, retrouvé parmi les manuscrits de son contemporain J.-B. Caqué, et devenu depuis peu, après la mort du regretté professeur Maldan, la propriété de notre Bibliothèque municipale[2].

Le dossier Daviel-Caqué comprend, entre autres pièces intéressantes[3], sept lettres originales de Daviel, une consultation dictée par lui et signée de sa main, les copies des réponses de Caqué et

1. *Noël Lemire et son œuvre*, par Jules Hédou, Paris, Baur, 1875, n° 25 p. 59. — François Devosge (de Voge ou Devoge), né à Gray (Haute-Saône) en 1732, mort à Dijon en 1811. Famille d'artistes et de professeurs de dessin. — Consulter dans l'original la notice d'Otto Becker, analysée (Appendice, XV).

2. Le professeur Maldan, qui fut directeur de notre Ecole de médecine en 1865, mort en 1881, à 74 ans, avait une érudition étendue. Il publia, parmi d'autres opuscules d'histoire médicale, un mémoire sur l'ancienne Faculté de médecine de Reims. La collection qui porte son nom, et à laquelle appartiennent les intéressants manuscrits ophtalmologiques de J.-B. Caqué, a été libéralement offerte à la ville par les héritiers du Dr Maldan, MM. Maldan fils et le Dr Lemoine.

3. Appendice, XII.

Digitized by Google

quelques mémoires du chirurgien rémois, tant sur les opérations de Daviel que sur les siennes et sur celles qu'il vit faire autour de lui.

La correspondance proprement dite va du 15 octobre 1751 au 2 juin 1752. Nous la publions *in extenso*, sans y changer un mot.

C'est en septembre 1751 que l'oculiste de Louis XV vint à Reims. Sa visite y était certainement attendue, car, en moins de trois semaines, du 15 septembre au 5 octobre 1751, il y exécuta 43 fois l'extraction de la cataracte sur 24 personnes présentées par divers médecins de la ville, auxquels il confia, le jour de son départ, l'honorable mais périlleuse responsabilité des soins consécutifs.

La statistique (succès et insuccès) des opérations rémoises de 1751 est l'objet principal des lettres. Daviel attend avec impatience les nouvelles qu'on lui a promises. Les courriers sont trop lents à son gré; il les réclame en termes pressants. Il veut savoir comment vont M. le chanoine Grandvallet, de Reims, et M. le Président, de Sedan, la maréchale et la menuisière, la femme de Rilly et les autres. Et comme, à son estime, la réponse de M. Caqué à tant de questions n'arrive pas assez vite, M. Daviel se fâche tout de bon[1]. M. Caqué est sur les dents; mais son correspondant est sur les épines. Daviel n'avait probablement pas extrait beaucoup plus d'une centaine de cataractes avant le voyage de Reims[2], la *méthode* n'était pas *lancée;* le mémoire à l'Académie était en préparation : voilà de quoi légitimer quelques vivacités de plume.

Mes confrères seraient déçus s'ils pensaient trouver dans nos lettres beaucoup d'ophtalmologie inédite; mais ils savent trop bien la distance qu'il y a entre des *observations* vieilles d'un siécle et demi et l'exposé, précis et scientifique, au sens moderne, du même fait ou du même groupe de faits, du même symptôme ou du même ensemble de symptômes. Daviel n'était pas, à proprement parler, un homme de cabinet. Sa prédilection allait aux connaissances positives, prochainement utilisables, à l'anatomie, à la physiologie et à la clinique chirurgicales. Et pourtant, les moindres phases de cette genèse de l'extraction ont tant d'intérêt pour l'histoire de notre art, que non seulement nous avons cru devoir reproduire intégralement ici les lettres de l'ancêtre[3], mais

1. Appendice, III.

2. Ce chiffre approximatif est déduit des chiffres totaux indiqués dans les Mémoires lus par Daviel à l'Académie de chirurgie, et dans l'éloge de Daviel par Morand.

3. La reproduction des lettres originales de Daviel est textuelle, c'est-à-dire avec les négligences d'orthographe, les répétitions, même les lapsus de plume

Digitized by Google

que nous donnerons encore en appendice, à la fin de cette plaquette, quelques documents qui ne se rattachent à la correspondance rémoise que d'une manière indirecte.

Grâce à une expérience personnelle que la suite des temps a vulgarisée et confirmée, Daviel attachait peu d'importance à ce qu'on appelait alors la préparation des opérés. Il le dit positivement, et son avis sur ce point est contraire aux opinions de son siècle. Ces saignées préventives, ces purgations préalables, dont nos pères ont tant abusé, ne lui inspiraient pas grande confiance. S'il en usa, ce fut d'un air détaché, uniquement pour l'effet moral. Nous estimons aussi qu'il ne sacrifia que dans un esprit de concession aux habitudes thérapeutiques alors en cours, lorsqu'il s'agissait, après une extraction de cataracte, de combattre les accidents consécutifs d'inflammation, de suppuration et de cicatrisation vicieuse. Mais, faute de mieux, il eut recours, comme les autres, aux émissions sanguines, aux fomentations tièdes, aux pansements alcooliques, et aromatisés[1].

La méthode de Daviel, bien connue dans tous ses détails depuis les communications à l'Académie de chirurgie, a été décrite par Caqué en un mémoire un peu diffus, mais pris sur le vif. Récit complet, sincère, et çà et là pittoresque des opérations exécutées sous ses yeux[2]. Il note avec une bonhomie méticuleuse les moindres particularités dont il est le témoin, et cela même, en un tel sujet, est pour le lecteur un attrait de plus.

« Cet opérateur, dit Caqué, ne prépare nullement les malades, à moins qu'il ne soient attaqués de quelque maladie actuelle : il extrait les cataractes molles, comme les solides. Il y en a cependant certaines qu'il refuse d'extraire, ce sont celles qui présentent différentes nuances, comme un bleu céleste avec un peu de vert, de jaune, etc., et celles qui sont accompagnées de gouttes sereines (*sic*).... Il fait asseoir le malade sur un tabouret bas, vis-à-vis du grand jour; il fait mettre un bandeau sur l'œil qu'il ne veut pas opérer... S'il y a deux cataractes à opérer, il commence toujours par celle de l'œil gauche. L'opérateur se pose sur un siège fort haut (il se mettait ici sur le bras d'un fauteuil apparemment parce qu'il n'avait pas de siège commode). Il est situé au côté droit du malade. Il fait mettre ensuite devant le malade une chaise simple

auxquels est sujet un homme pressé par le temps, surmené de travail et qui n'a pas le loisir de se relire et corriger son texte. D'après des avis compétents, nous n'avons ajouté ici qu'un peu de ponctuation, de peur d'obscurité dans plus d'un passage.

1. Appendice, XIII.
2. Appendice, XII, 18.

Digitized by Google

dont le dossier soit à peu près à la hauteur du visage, et cela pour appuyer son bras, dans le temps de l'opération, en cas de besoin, etc... »

Rien ne manque à la narration de Caqué, pas même le *serviteur entendu* qui tient la tête du malade appuyée contre sa poitrine. Tous les temps de l'opération assez compliquée de Daviel, ses instruments, le jeu simultané des mains de l'opérateur et des mains de l'aide, les pièces de pansement et la manière de les mettre en place, tout cela est indiqué ici, précieusement et point à point. Nous savons que « *le sujet restait, huit jours pleins, couché sur le dos, qu'il buvait un bouillon une heure après qu'on l'eût remis dans son lit, qu'on le saignait trois fois du bras en six heures, et quelquefois du pied, le lendemain, une ou deux fois* ». Le pansement, renouvelé au bout de 24 heures, était levé ensuite *deux fois le jour* et échangé, quand tout se passait normalement, contre le bandeau noir du douzième au quinzième jour. Daviel, en effet, dans la lettre VI, dit expressément : « *Mes malades ne passent guère plus de 15 jours pour la guérison radicale.* »

L'oculiste ordinaire de Louis XV avait bien choisi son correspondant[1]. Caqué était aussi intelligent qu'actif, raisonnablement ambitieux, et l'ordre trouvé dans ses papiers implique un esprit extrêmement méthodique. Il observait fort. L'iridectomie involontaire faite dans le cas de Marie Bazin (lettre VI) ne lui avait pas échappé, et non seulement n'y avait pas trouvé matière à critique, mais il regardait cette section de l'iris, dont Jacques Daviel se défendit si fort[2], comme un trait de génie, *un coup de grand maître;* comme *un exemple que lui, Caqué, ne se ferait, en pareil cas, aucun scrupule de suivre.*

Pourvu, depuis peu, du diplôme de maître en chirurgie, Caqué ambitionnait le titre de membre correspondant de l'Académie de chirurgie. L'épisode du voyage à Reims et l'enquête académique sur Daviel servaient merveilleusement ses projets. Il y gagnait des chances nouvelles et des parrains comme Daviel, MM. Falconnet et Benomont. L'espoir d'un succès prochain, le désir de plaire à ses influents protecteurs tinrent notre compatriote en haleine et intéressèrent son jeu. Daviel ne fut pas ingrat. Le 16 mai 1752, il annonce officieusement à Caqué qu'il est élu de la veille, et le félicite sur sa nomination. Il y était bien pour quelque chose.

Nous ne saurions prétendre à une exactitude absolue dans l'évaluation des résultats, bons ou mauvais, des 43 opérations de

1. Appendice, XVII.
2. Daviel paraît s'être réconcilié plus tard avec la section de l'iris.

Digitized by Google

cataracte dont il s'agit ici. Il y a des lacunes au rapport envoyé de Reims à l'Académie. Caqué n'avait pu vérifier, *de visu*, la situation des 35 yeux qu'il y mentionne. Les nouvelles de quelques malades sont vagues et de seconde main. Enfin, le degré de vision — nous dirions aujourd'hui l'acuité visuelle — est noté bien sommairement. D'après le rapport de Caqué, dont une copie est au dossier, 9 sur 35 des yeux opérés étaient perdus; ce qui, à supposer une même proportion d'insuccès et de succès dans les 8 cas non relatés, donne environ 25 pour 100 d'insuccès, soit 31 guérisons ou améliorations. Daviel, à ce qu'il semble, en espérait 38. Au surplus, il importe peu. Avec quelque réserve qu'on interroge ces chiffres, la réponse s'impose. Jacques Daviel tirait de sa méthode si nouvelle et encore fruste tout le parti qu'on en pouvait tirer, dans les conditions de temps, d'entourage et de milieu, certes peu favorables, où il l'exécutait à Reims, en 1751. Amenés ici quelquefois d'assez loin[1], logés au hasard de leurs relations ou de leurs ressources, laissés aux soins de divers médecins, bien intentionné sans doute, mais moins compétents, ses malades n'avaient certes pas les garanties matérielles de guérison qu'offrent aujourd'hui la plupart des cliniques spéciales.

Aussi, dussions-nous réduire encore le chiffre vrai des cures définitives de Daviel dans la période d'essai de sa méthode d'extraction (les deux premières centaines), qu'il faudrait néanmoins accorder beaucoup, en appréciant ces résultats, à cette merveilleuse sûreté de coup d'œil, à cette admirable dextérité opératoire que Diderot mit en scène, avec une ardeur attendrie, dans une page inoubliable[2].

Oui, l'habileté de Daviel devait être grande, si l'on songe qu'entre ses mains, et quoiqu'il entaillât circulairement la cornée en dépassant le diamètre horizontal de cette membrane, l'écoulement accidentel de l'humeur vitrée était pourtant chose rare. Caqué et Daviel fils en ont témoigné séparément[3], à notre grande surprise, mais aussi à notre grande édification. Combien d'illustres chirurgiens, au siècle suivant, n'ont pas eu tant d'égards pour cette pauvre humeur vitrée! Il en coula des flots, dans tous les services hospitaliers, de la France et de l'étranger, tant et si bien qu'il fallut encore 160 ans environ pour détrôner l'opération de la cataracte par abaissement et pour la discréditer sans retour possible.

1. Gérard Diancourt, *d'Herpy* (*Ardennes*); Robert Gaillot, *d'Ecueil* (*Marne*); J. Lépitre et Jean Duchêne, *de Chigny* (*Marne*), Nicolle Rouard, *de Rilly*, (*Marne*), M. le Président (?), de *Sedan* (*Ardennes*), etc.

2. *Addition à la lettre sur les aveugles* (Diderot, Œuvres complètes).

3. Daviel fils, *Journal des savants*, février 1756, p. 106.

4. Caqué, *Mémoires sur l'opération de Daviel* (Manuscrits de Reims).

Digitized by Google

Le chemin des innovateurs n'est pas semé de roses. Daviel, comme les autres, l'éprouva douloureusement. Il n'était pas rentré à Paris depuis six semaines, qu'on lisait en pleine Académie une lettre écrite de Reims et bien faite pour jeter hors des gonds l'homme le plus cuirassé de philosophie. D'après le correspondant rémois[1], 12 *opérés seulement pouvaient, à peine, distinguer un objet à* 2 *ou* 3 *pieds de distance*. Daviel fut défendu, dans la docte assemblée, par M. de Benomont; mais il bondit sous l'attaque, et la riposte ne se fit pas attendre. »

« *Il y a longtemps*, écrit-il, *que ma réputation est à l'abri de la méchanceté et un semblable trait ne peut partir que d'un ignorant et d'un jaloux de profession, Je découvrirai son nom et je ne manquerai pas de le remercier de ses bons offices...* »

Daviel réclame de Caqué une contre-enquête, et il ajoute :

« *J'ose me flatter, Monsieur, que vous ne me refuserez pas cette grâce... Ayez donc la bonté de faire le plus de diligence que vous le pourrez et de ne pas omettre un seul des malades... Et comme il y a, je crois, quelques-uns de ces malades absents, je vous prie de les aller voir chez eux. Je vous promets de vous rembourser les frais que vous pourrez faire à ce sujet, dont je remettrai le montant à M. de Benomont à votre première réquisition. Songez, Monsieur, qu'en me rendant le service que je vous demande, vous obligerez en moi un bon ami, qui en sera toute sa vie reconnaissant, que vous travaillerez pour l'honneur de la chirurgie et pour celui de M. de Benomont qui s'en est mêlé.* »

Suivaient la liste des opérés, l'état des yeux au départ de Daviel, d'après les notes qu'il avait emportées, et enfin cette requête suprême, empreinte de la plus évidente bonne foi :

« *Je prie M. Caqué de vouloir bien mettre à la marge le véritable état des malades et de bien faire légaliser le tout, pour le présenter à l'Académie de chirurgie*[2]. »

1. La correspondance de Daviel et de Caqué ne nous fixe pas avec certitude sur le nom de l'auteur de la lettre incriminée. Caqué se contente de défendre Museux que Daviel, n'accusait pas. Est-ce là un indice? Ne réveillons pas cette vieille querelle !

2. Le manuscrit du second des rapports de Caqué, retrouvé par M. le Dr Dureau aux archives de la Bibliothèque de l'Académie de médecine, a été publié par notre savant collègue dans la *Gaz. méd. de Paris*, 1889, feuilletons des 2, 9 et 16 novembre. Le brouillon du premier est au dossier (Appendice, XII, 17).

Digitized by Google

Cet épisode n'eut pas de suites. Daviel, tranquillisé par le rapport officiel de Caqué, abandonne à ses remords l'auteur non déclaré de la lettre à M. Chopillon, se contente des satisfactions accordées et rentre ses foudres. Autour de lui, d'ailleurs, les encouragements ne faisaient pas défaut. Des chirurgiens en renom mettaient sa méthode à l'essai[1], et si des émules dignes de lui s'occupaient déjà de la perfectionner, d'en simplifier l'outillage, si des rivaux de moindre aloi, l'Italien Palucci, le frère Cosme et le chevalier Taylor, tentaient de détourner à leur profit une part de sa gloire grandissante, il n'en restait pas moins dès lors, pour le présent et pour l'avenir, le maître incontesté du champ clos.

Comment s'étonner que dans cette vie militante, où la bataille est de tous les jours, le vainqueur triomphe avec éclat et riposte, à l'occasion, par des coups de pointe aux coups fourrés qu'on lui destinait? On chante Daviel en prose et en vers, et Daviel, sans fausse pruderie, l'annonce à son ami Caqué.

« *Je joins ici un ode qu'une personne de considération a fait à mon sujet, en reconnaissance d'un œil que je lui ai sauvé. C'est M. le Chevalier de Forbin, neveu de feu Mgr le cardinal Jeanson. Cet ode a été fort goûté par les savants : faites-le voir à vos amis.* »

C'est de l'apologie, si l'on veut; mais elle glisse et n'insiste pas. La note ironique n'est guère ici plus appuyée. Le frère Cosme[2] opère, et opère fort mal, à l'œil gauche, un marchand du faubourg Saint-Antoine guéri par Daviel d'une cataracte de l'œil droit. Et Daviel d'écrire :

« *M. de Vermale a nommé ma méthode opération Daviélique et j'ai nommé celle du frère Côsme l'opération comique. Il est vrai qu'elle est drôle et qu'il faut être moine pour l'avoir imaginée.* »

Le chirurgien ordinaire du roi, en fonction depuis près de trois ans, dut, en quittant Reims, aller prendre son service et rejoindre la cour à Choisy-le-Roi (11 octobre 1751). Il n'eut donc que deux jours à consacrer aux malades qu'il laissait à Paris, où son fils, installé avec lui au second étage d'une maison de la rue de Choiseul, le remplaçait en ces occasions. A Choisy-le-Roi, comme à Fontainebleau, comme à la Muette, les plaisirs ne chô-

1. De la Haye, de la Faye, Garengeot, etc., etc.
2. Jean Baseillac.

Digitized by Google

maient pas. C'était la saison des chasses. Louis XV menait de front la poursuite du cerf et le traitement d'une arthrite du genou.

« *Le roi*, écrit Daviel, *avait fait une chute à Compiègne, l'été passé, où le genou gauche fut un peu contus; mais comme Sa Majesté ne s'écoute guère, il ne fut pas saigné, quoiqu'il y en aurait eu grand besoin... C'est le 3me ou le 4me de ce mois que le roi ressentit une douleur au genou, qui devint douloureux et fort gonflé, ce qui l'empêchait de marcher. M. de la Martinière fit des douches émollientes et résolutives qui firent fort bien, puisque Sa Majesté, qui ne pouvait marcher, dimanche, qu'à l'aide de deux écuyers, est allée avant-hier à la chasse au sanglier et en a pris trois... Le roi est encore allé hier à la chasse du cerf et en a pris deux... Le genou est douché, tous les jours soir et matin; toute la Faculté*[1] *se trouve présente aux pansements. Vous devez imaginer que je n'y manque pas.* »

Ces chasses et ces douches, alternant avec une bizarre régularité, n'étaient pas, autant qu'on pourrait le croire, du temps perdu pour Daviel. Elles lui laissaient du loisir pour sa correspondance et pour le soin des malades qui le venaient voir. Elles lui permettaient aussi de pousser sa méthode dans le monde, et d'attirer sur elle l'œil distrait des courtisans et des ministres du *roy bien-aimé*.

« ... *Ce grand prince est d'une patience d'ange. Il dit, le lendemain de mon arrivée, à M. de Chicoyneau qui allait à son lever : — Chicoyneau, avez-vous vu Daviel? Il est venu hier à mon coucher; il a apporté des beaux présents*[2] *et il fait aujourd'hui l'extraction de la cataracte. — M. de Chicoyneau dit cela présence de M. le Maréchal de Belle-Isle*[3], *dans l'antichambre du roi, et que Sa Majesté paraissait fort contente de moi...* »

L'oculiste de la cour suivait quelquefois les chasses, mais il y restait oculiste.

« *Le roi m'a fait l'honneur de me parler, il y a une douzaine de jours, de ma nouvelle façon d'extraire la cataracte. Sa Ma-*

1. Dans un autre passage des lettres à Caqué, Daviel écrit : Toute la Faculté de la Cour. Il faut prendre ici Faculté dans le même sens restreint.

2. Il s'agit des cadeaux envoyés par la princesse Palatine de Deux-Ponts, soignée par Daviel en 1750.

3. M. de Belle-Isle était à Metz, à la même époque que Daviel, un peu avant le voyage de Reims, et y avait entendu parler des opérations pratiquées dans la première de ces villes.

Digitized by Google

jesté en fit l'éloge, présence de plusieurs seigneurs de sa Cour, à la Meute[1], *maison de plaisance dans le bois de Boulogne. S. M. voullait voir les cristallins que j'avais tirés des yeux, et comme S. M. était là pour chasser le daim, elle me fit servir une dine femelle et sortir la matrice dont je tirai le petit fœtus qui avait deux mois, dont j'eus l'honneur de faire la démonstration au roi, avec applaudissement.* »

Le 26 octobre, il écrit de Fontainebleau :

« *Nous rentrons de la chasse — il est cinq heures du soir — après avoir pris deux gros cerfs à l'un desquels j'ai fait l'extraction des deux cristallins.* »

Et deux jours après :

« *J'arrive de la chasse ; il est quatre heures et demie ; le roi nous a fait faire trois lieues : il a pris deux cerfs. Monseigneur le Dauphin est arrivé ici, depuis le 25, avec madame la Dauphine, en fort bonne santé. Je ne sais si je vous ai marqué que le roi a voulu voir les présents de la princesse. La reine et madame les ont vus aussi et leurs Majestés ont lu la lettre que la Princesse m'avait écrite, ce qui a fait plaisir à toute la famille royale, dont j'ai eu l'honneur d'examiner les yeux, vendredi passé, dans la chambre du roi. Je n'ai jamais rien vu de si beau et je n'ai jamais touché des yeux si parfaits, de même que ceux de la reine.* »

A une époque où tant d'autres, dans l'entourage de Louis XV, se faisaient courtisans pour augmenter fortune ou crédit, Jacques Daviel ne se réjouit de la faveur des grands qu'en vue de préconiser sa jeune découverte et d'en accroître la bonne renommée. Il se montre bien, ici comme ailleurs, le médecin désintéressé que nous ont présenté ses biographes[2].

Nous le voyons aussi, en ses lettres à Caqué, dans le déshabillé du simple praticien que nulle question de détail ne rebute. Un jour, il s'excuse auprès de son correspondant d'une commission laissée en souffrance.

« *Vos instruments seraient déjà faits, Monsieur, si le coutelier qui les a commencés n'avait été fort malade... Il m'a promis de les finir après les fêtes.* »

1. Pour la Muette.
2. Eloge de Morand (Opuscules) et divers.

Digitized by Google

Et il ajoute :

« *J'écris par ce courrier à Mlle Masson, et je remettrai au premier courrier qui partira de la pommade et de l'eau blanche.* »

Ces petits traits ne sont pas rares dans les lettres qu'on lira plus loin. Daviel ne nous était encore connu que par de rares témoignages. Sa figure gardait pour nous la solennité un peu froide, un peu figée, des médaillons et des bustes. Cette courte correspondance le rapproche singulièrement de nous. Elle l'anime et lui rend la vie. Elle nous le montre chirurgien de cour et homme privé avec et sans son panache, un brin *glorieux*, sans doute, comme l'étaient nos pères; mais, esclave du devoir, tout à son œuvre de progrès et ayant toujours en vue cet idéal si rarement atteint, l'unité de la vie. Sa passion dominante, unique peut-être, a été son art. Nous apercevons chez le vieux maître l'audace entreprenante des inventeurs et la persévérance des forts. Les obstacles, il dut, selon les cas, les attaquer de front avec une fougue toute méridionale, à la mode marseillaise, ou les tourner, quand il ne pouvait faire autrement, avec la finesse native de ses compatriotes. Son portrait, le caractère graphologique de ses autographes, l'allure générale de ses lettres à Caqué, style et fonds, tout nous porte à lui attribuer le tempérament d'un sanguin rassis. Daviel a la belle assurance que donne une pratique étendue; mais il sait aussi que rien ne dure des œuvres improvisées. Il connaît le prix des études préparatoires, des recherches minutieuses, des essais répétés et variés dans leurs conditions. C'est de lui que M. de Joyeuse a écrit, pour caractériser son activité d'anatomiste aux amphithéâtres de Marseille : « Ce Daviel n'a jamais assez de cadavres ! » Et M. de Joyeuse aurait pu ajouter, sans se compromettre : ce Daviel a la combativité généreuse des poules mères dont la couvée est en péril. Il a bec et ongles, et quand il attaque c'est pour se défendre.

Sans doute, emporté par son élan vers le mieux, Daviel a quelquefois bousculé des contradicteurs prévenus ou ignorants et de mince compétence. Mais il ne repoussait pas la discussion et savait la rendre courtoise. Il ne dédaigna pas les alliances. Assuré de la valeur de son crédit, il ne s'en cache pas à ses correspondants et stimule ainsi leur zèle : échange de bons procédés en honneur sous tous les régimes. L'amour-propre, il l'a haut placé, inclinant moins à la vanité du personnage toujours en vue qu'à la fierté du forgeron qui forge bien, et qui s'en vante. Mieux vaut, n'est-ce pas, ce péché mignon qu'une hypocrite modestie?

On a dit qu'il était bon : cela va de soi. Ce trait de caractère

Digitized by Google

s'accorde ici avec les autres. Il en reste une tradition toute vive à Rouen, chez ses arrière-neveux. Daviel dut être aussi un bon vivant, un homme aimable, à cela près qu'il dépensait toute sa longanimité auprès de ses malades, et n'en gardait point pour les inventeurs de mauvaises méthodes opératoires et de médiocres instruments. Mais nous rencontrons chez lui au plus haut degré la vraie patience, celle qui va de pair avec le génie. Et nous ne saurions trop le redire : s'il compte aujourd'hui, en bon rang, parmi les bienfaiteurs des hommes, ce n'est pas le concours fortuit des circonstances qui l'a porté là, mais bien l'opiniâtre mise en œuvre de ses dons naturels. Jacques Daviel s'est élevé pas à pas, sans défaillances, d'un effort continu, vers le sommet glorieux où son nom est à jamais inscrit.

BIBLIOGRAPHIE

ET REVUE DES JOURNAUX

Migraine ophtalmoplégique. — Leçon du professeur Charcot, rédigée dans le *Progrès médical* par M. Guinon. — Nous sommes heureux de reproduire quelques détails sur les migraines ophtalmiques qui sont le résumé de la leçon magistrale faite par M. Charcot.

A propos d'une malade qui s'est présentée à l'une de nos policliniques du mardi et que je vous ai signalée à l'époque, je vais entrer dans quelques détails relativement à un syndrome peu connu encore, mais au sujet duquel les faits depuis quelque temps tendent à se multiplier; on peut prévoir par là, dès à présent, que sous peu ce syndrome s'installera définitivement dans la clinique neuropathologique.

En Allemagne, on le désigne sous le nom de *paralysie oculo-motrice récidivante* (Manz, Mauthner), ou de *paralysie oculo-motrice périodique* (Joachim, Senator). A ces dénominations je préfère celle de *migraine ophtalmoplégique*, d'abord parce que, si je ne me trompe, elle fait mieux image, signalant les analogies inconstestables qui existent entre l'affection qui nous occupe et les migraines classiques; ensuite parce qu'elle relève un élément qui ne figure pas dans les autres dénominations, à savoir, l'élément douleur, lequel joue, dans l'espèce, un rôle considérable; car, en somme, dans cette sorte de migraine, la paralysie de l'oculomoteur n'apparaît jamais, autant qu'on sache, qu'à la suite d'une

Digitized by Google

période douloureuse le plus souvent accompagnée de vomissements.

Nous ne devons pas oublier que déjà, en 1885, dans les *Archives de Neurologie*, à propos d'une observation recueillie dans mon service, M. Parinaud et M. Marie, alors mon chef de clinique, avaient décrit *la névralgie oculaire à retour périodique* — notre migraine ophtalmoplégique — et reproduit les sept observations publiées antérieurement à la publication de leur travail par les divers auteurs, en les faisant suivre de remarques importantes.

La migraine ne paraît pas constituer une entité, une unité ; elle comprend des formes, deux au moins, tellement différentes par leurs allures, qu'on peut se demander si elles ne doivent pas être séparées radicalement à titre d'espèces distinctes. Ainsi, pour ne parler que des grandes divisions, à côté de la migraine classique que les auteurs anglais, Liveing en particulier, appellent *Sick head ache*, *Bilions head ache*, pour bien marquer la participation des fonctions gastriques, il y a lieu de décrire séparément le *Blind head ache*, dans lequel il y a également, dans la majorité des cas; nausées, malaises, vomissements, mais où surtout — c'est là le trait particulier — il se présente un trouble spécial de la vision, à savoir : *scotome scintillant* d'abord, puis *modification hémiopique du champ visuel.*

Il est clair qu'il n'existe pas de lésions organiques permanentes dans les migraines, du moins à l'origine. Ainsi dans la migraine ophtalmique, pour ne parler que de celle-là, il y a lieu de penser qu'une ischémie corticale par spasme vasculaire, suivie d'hyperémie localisée surtout dans les régions pariétales, est la cause physiologique de la plupart des accidents. Mais il y a lieu de penser aussi que ces lésions purement dynamiques, fonctionnelles comme on dit, peuvent, par la répétition fréquente des actes, devenir l'occasion de la manifestation de lésions organiques. C'est ainsi que les artérioles mises en cause devront, à la suite de ces spasmes prolongés et fréquents qu'elles subissent dans les accès de migraine, devenir le siège des altérations de l'endartérite et donner lieu, par suite, à un vice de canalisation plus ou moins prononcé. En conséquence, la vitalité des éléments nerveux que ces artérioles nourrissent pourra se montrer plus ou moins sérieusement et parfois définitivement compromise. L'hypothèse est d'ailleurs justifiée par une observation de M. Galezowski, montrant qu'une thrombose de l'artère centrale de la rétine a pu se produire à la suite d'accès répétés de migraine ophtalmique.

Mais je reviens après cette digression aux cas que nous devons considérer particulièrement. Il conviendrait donc, d'après ce que je vous ai dit, de reconnaître désormais l'existence d'une nouvelle

Digitized by Google

espèce de migraine ophtalmique dans laquelle, en l'absence de scotome scintillant, d'hémiopie, de parésie avec engourdissement d'un membre supérieur, etc., les symptômes oculaires seraient représentés par une paralysie du moteur oculaire commun. Chose remarquable, c'est toujours en pareil cas, ainsi que j'ai dit déjà, d'une paralysie *totale* de l'oculo-moteur qu'il s'agit et, en outre, cette paralysie est en quelque sorte *exclusive;* elle n'intéresse pas, en effet, les autres nerfs moteurs de l'œil.

Un trait encore presque spécifique et fort singulier incontestablement, c'est que la paralysie oculo-motrice n'occupe jamais qu'un seul œil; elle ne se répand pas d'un œil à l'autre et, chose remarquable, c'est, dans un cas donné de migraine ophtalmoplégique, toujours le même œil qui sera frappé dans les accès subséquents; tantôt c'est l'œil droit, tantôt c'est l'œil gauche qui deviendront le siège des phénomènes paralytiques, mais, je le répète, dès le premier accès on pourra prévoir si la migraine et la paralysie, dans l'évolution de la maladie, se localiseront à l'avenir du côté droit ou, au contraire, du côté gauche.

Il n'y a pas que l'élément paralysie à considérer dans la migraine ophtalmoplégique; la douleur, l'hémicranie, la migraine en un mot est là, toujours présente, et tient d'abord le premier plan. Voici comment les choses se passent : c'est, dit le Dr Charcot, la douleur, et souvent une douleur intense, atroce, selon quelques-uns, qui ouvre la scène; cette douleur est une hémicranie par excellence; elle reste localisée d'un seul côté pendant toute la durée de l'accès, bien plus régulièrement que cela ne se voit dans la migraine vulgaire, siégeant à la région temporale et, en outre, s'étendant tantôt à l'occiput, tantôt à la nuque, ou encore sur les deux à la fois. La douleur s'accompagne d'ailleurs généralement, comme dans les autres formes de la migraine, de malaises, de nausées et de vomissements.

Dans l'accès la durée de cette période douloureuse est variable ainsi que nous le dirons dans un instant, mais courte ou longue cette phase est marquée par des exacerbations tantôt matinales, comme dans le cas de Marie et Parinaud, tantôt vespérales ainsi que vous le verrez dans le fait qui va vous être présenté.

Un autre caractère de cette période douloureuse, c'est qu'elle se termine brusquement, comme par enchantement, au moment même où apparaît la paralysie oculo-motrice. Celle-ci semble jouer là, en somme, le rôle de ce que l'on appelait autrefois un phénomène critique. Oui, je le répète, la douleur et aussi le malaise et les vomissements disparaissent rapidement pour faire place à la paralysie qui persistera ensuite pendant une période de temps, pouvant varier de quelques jours à plusieurs semaines.

Digitized by Google

Vous avez compris, par ce qui précède, quelle est la constitution typique d'un accès de migraine ophtalmoplégique, il se compose essentiellement de deux périodes successives : l'une, la première en date, qui peut être appelée douloureuse, est marquée par l'hémicranie, le malaise et les vomissements ; l'autre, la seconde, est la période paralytique. Mais vous auriez, messieurs, une idée fort imparfaite de l'affection si je n'insistais pas actuellement sur ce qui est relatif d'abord à la durée de chacune des crises, et aussi à la durée des intervalles qui les séparent. Il y a, en effet, à constater sur ces deux points des variations nombreuses, considérables même, et il y a lieu, en conséquence, d'établir à cet égard des catégories, bien que, à mon avis, les variations dont il s'agit puissent être ramenées toujours au type fondamental.

Pour ce qui est d'abord de la durée de chacune des crises, il y a à considérer, en premier lieu, celles où l'accès ne s'étend pas à plus de 3, 4, 5, 6 jours, tout compris : période douloureuse et période paralytique. Remarquez à ce propos que la durée de l'accès même le plus court de migraine ophtalmoplégique dépasse toujours de beaucoup celle des accès normaux de migraine vulgaire ou ophtalmique ; j'ajouterai que dans les cas où l'accès est de courte durée les périodes intercalaires sont relativement courtes ou, autrement dit, les accès se succèdent plus fréquemment ; c'est ainsi qu'on peut voir les accès dont la durée ne dépasse pas quatre ou six jours reparaître plus ou moins régulièrement environ tous les mois, à peu près douze fois par an.

Je signalerai quelques observations à titre d'exemple du genre :

1° Cas de Senator (*Zeitschr. für klin. Medic.*, 1888, p. 253). — Femme de 22 ans. Début à l'âge de 8 ans environ. Un accès tous les mois depuis cette époque. La durée de chaque accès est de cinq à six jours. La douleur de tête, accompagnée de frissons, siège à droite, et c'est à droite que l'ophtalmoplégie se produit. L'ophtalmoplégie chez ce sujet n'a paru que dans un petit nombre d'accès.

Ce cas met en lumière le fait intéressant que chez quelques sujets la période douloureuse peut, dans certains accès, exister seule et ne pas être suivie de la période paralytique.

2° Cas de Manz (*Berlin. klin. Woch.*, n° 34, août 1889). — 23 ans, cocher. Début à l'âge de 14 ans, accès toutes les cinq ou six semaines. Ils durent de trois à quatre jours. La douleur occupe le côté gauche, elle s'accompagne de frissons, malaise, soif, vertiges, perte d'appétit, pas de vomissements, paralysie oculo-motrice gauche. A la suite du dernier accès observé, un certain degré de chute de la paupière et la diplopie croisée ont persisté pendant plus de huit semaines.

Digitized by Google

3° Cas de Hasner (cité d'après Mœbius). — Fille de 17 ans, accès courts ; durée de trois à six jours environ, mensuels. Début à l'âge de 13 ans. La douleur et l'ophtalmoplégie siègent à gauche. Il y a du malaise et des vomissements. Ce ptosis ne dure pas plus de trois jours. L'accumulation reste en défaut plus longtemps.

Il convient de remarquer, dit Charcot, que, surtout dans les cas où les accès sont prolongés et rares, les intervalles ne sont pas toujours parfaitement libres, la douleur apparaît parfois dans ces intervalles à l'état rudimentaire, et les accidents paralytiques, bien qu'atténués, persistent à un certain degré. Il semble qu'en pareille circonstance il y ait tendance à l'état continu. Il ne s'agit plus alors, ainsi que l'a parfaitement relevé M. Senator, d'une maladie *périodique* dans l'acception rigoureuse du mot, mais plutôt d'une *maladie continue avec exacerbations périodiques*. C'est là justement ce qui s'est produit à de certaines époques chez notre malade d'aujourd'hui.

La maladie commence en général dans l'enfance : à 11 mois, 4, 5 et 15 ans; exceptionnellement le début se fait plus tard, et à cet égard notre fait s'éloigne de la règle, le premier accès ayant eu lieu seulement à l'âge de 30 ans; mais il faut remarquer que chez notre sujet, de même que chez plusieurs autres, les accès avec ophtalmoplégie ont été pendant longtemps précédés par des accès migraineux sans paralysie oculaire.

Ce genre de migraine paraît surtout fréquent chez les femmes; chez l'homme on ne l'a encore observé que dans quatre cas.

Dr Galezowski.

La rotation de la tête et la déviation conjuguée des yeux, par le Dr Picot (*Gazette hebdomadaire des sciences médicales* de Bordeaux). — Le siège anatomique de la lésion encéphalique, tenant sous sa dépendance le symptôme rotation de la tête et déviation conjuguée des yeux, d'après les observations de M. Picot, réside dans l'hémisphère cérébral droit, occupant le quart inférieur des circonvolutions frontale et pariétale ascendantes, tout le lobe pariétal inférieur, le pli courbe dans toute son étendue, les deux tiers postérieurs de la première circonvolution temporale; il se prolongeait en arrière de la scissure perpendiculaire externe, sur la première circonvolution occipitale. Pendant la vie, cette lésion avait produit la rotation de la tête vers la droite ainsi que la déviation des yeux à droite et en même temps une hémiplégie de tout le côté gauche; la tête et les yeux sont dirigés, d'après M. Picot, du côté de la lésion et du côté opposé à la paralysie, et, en somme, la malade *se détourne de sa paralysie et regarde sa lésion*.

Digitized by Google

Dans un autre cas de lésion des circonvolutions cérébrales, il s'agissait d'une plaque de méningite tuberculeuse, constituée par un exsudat fibrino-purulent parsemé de granulations et tout à fait adhérente à la surface grise ramollie à son niveau. Cette plaque était située dans l'hémisphère gauche sur la scissure interpariétale; elle avait son centre sur cette scissure, en arrière du sillon qui sépare le lobule pariétal inférieur du pli courbe. De ce point central, elle s'étendait, limitée par une courbe à peu près elliptique, dans toutes les directions, recouvrant par le fait tout le lobule du pli courbe, le tiers postérieur du lobule pariétal inférieur, le quart postérieur du lobule pariétal supérieur, le cinquième postérieur de la scissure parallèle et l'extrémité postérieure de la circonvolution temporale supérieure; sa plus grande épaisseur correspondait au pli courbe. Cette lésion anatomique était bien la cause de l'existence du symptôme rotation de la tête et déviation conjuguée des yeux observé pendant la vie.

L'analyse de trois observations décrites par M. Picot prescrit donc d'accepter la conclusion suivante : Le siège anatomique d'une lésion de l'encéphale, au moins pour ce qui est des lésions situées sur l'écorce cérébrale et le centre ovale, ne détermine pas à lui seul le sens dans lequel se fait la rotation de la tête et la déviation conjuguée des yeux qui sont sous sa dépendance.

Dans le mémoire de MM. Charcot et Pitres[1] on trouve l'observation d'un homme de 41 ans, ayant des accès d'épilepsie partielle dans les membres du côté droit. Pendant ces accès la tête et les yeux sont tournés vers la droite, et à l'autopsie on trouve sur l'hémisphère gauche des kystes hydatiques sur la partie postérieure du lobe pariétal et sur le lobe frontal. Les mêmes auteurs rapportent l'histoire d'une femme de 52 ans qui fut atteinte d'accès d'épilepsie partielle, la plupart du temps limitée à la face, du côté gauche, mais s'étendant quelquefois aussi au membre supérieur et même au membre inférieur. Dans le cours de ces accès, on remarquait d'abord « un léger tremblement latéral de l'œil droit, puis cet œil se tournait fortement vers la *gauche;* pendant ce temps, l'œil gauche reste dirigé directement en avant, et pendant toute la première moitié de l'accès les yeux conservent cette position. Dans la seconde moitié, au contraire, les deux yeux se dirigent également vers la *droite* ». Les accès duraient en général une minute et se reproduisaient après quatre ou cinq minutes de repos. Ils se succédèrent ainsi depuis 8 heures du matin jusqu'à 10 heures et demie du soir, et cessèrent pour être remplacés par une para-

1. Charcot et Pitres, *Contribution à l'étude des localisations dans l'écorce des hémisphères du cerveau* (*Rev. mens. de méd. et de chir.*, mai 1877, p. 369).

Digitized by Google

lysie flaccide des deux membres du côté gauche. Le lendemain, la tête et les yeux sont en déviation vers le côté *droit*, et cet état persiste jusqu'à la mort, vingt-quatre heures environ après. L'autopsie montre, outre un ramollissement récent avec teinte hortensia de tout le lobe gauche du cercelet et une grosse lacune infractueuse du volume d'une petite noisette dans le pédoncule cérébelleux moyen du même côté, sur l'écorce de l'hémisphère cérébral droit quatre foyers de ramollissement superficiels anciens.

Dr Galezowski.

Société de médecine de Paris

A la séance du 11 octobre 1890, présidée par M. le Dr Abadie, M. le Dr Durosier a fait une intéressante communication sur les maladies du cœur chez les enfants. Profitant de cette communication, le Dr Abadie s'est exprimé ainsi :

« Je signalerai à M. Durozier un fait qui m'a paru intéressant et que j'ai observé récemment. J'ai soigné un homme de 50 ans, atteint d'un commencement d'atrophie des nerfs optiques, dont la face, les lèvres et la langue surtout étaient cyanosées, présentant tous les caractères de la maladie bleue.

« Ce malade, dont les souvenirs étaient très précis, nous a affirmé que cette affection remontait à son enfance. Il était resté pendant longtemps à l'Hôpital des Enfants-Malades, où on lui avait dit qu'il avait une persistance du trou Botal. Or, j'ai été moi-même en 1879 interne de l'Hôpital des Enfants, où j'ai vu quelques cas analogues. J'ai appris de mes maîtres d'alors qu'habituellement les enfants atteints de ces lésions n'arrivent pas à un âge avancé. Or, celui-ci a 50 ans, et il déclare que plus il vieillit, plus son état s'améliore. Je l'ai ausculté avec soin, et je n'ai trouvé aucun bruit de souffle au cœur.

Dr Galezowski.

THÈSES DE DOCTORAT

SOUTENUES A LA FACULTÉ DE LYON PENDANT L'ANNÉE 1889-1890 (*Union médicale*)

M. Meiffret. — Considérations sur l'énucléation de l'œil.

M. Monin. — Traitement interne des kératites infectieuses par a liqueur de van Swieten.

Digitized by Google

M. Royet. — Etude sur les yeux chez les aliénés et sur les troubles oculaires d'origine réflexe.

M. Boullet. — Etude comparative du traitement des abcès de la cornée par la chaleur et le froid.

M. Dolard. — La cataracte chez les jeunes sujets.

M. Ferré. — Distribution géographique des granulations de la conjonctive dans la ville de Lyon.

L'*Union médicale* rapporte la nomenclature des thèses soutenues dans les différentes Facultés de France, dont j'extrais les thèses concernant les *maladies des yeux*.

M. Demange. — Aperçu sur l'histoire de l'ophtalmie à Strasbourg et à Nancy.

M. Cultin — Du ptosis et principalement de son traitement.

M. Crepet. — Du mélano-sarcome intra-oculaire, pronostic et traitement.

INDEX BIBLIOGRAPHIQUE

M. Eskridge. — Myélite aiguë précédée d'une névrite optique aiguë (*Journ. of nervous diseases*, sept. 1890, Londres).

M. Gross (de Cracovie). — Une vaccination réussie de l'actinomycose dans la chambre antérieure des yeux de lapin.

M. Knapp. — Traitement de la capsule pendant et après l'extraction de la cataracte.

Hubert Sattler (de Prague). — Sur la propagation géographique du trachome.

M. Landolt. — La désignation des prismes dans les pratiques ophtalmologiques.

M. Darkschewitch. — La paralysie récurrente du nerf oculomoteur (Recueil de travaux sur la neuropathologie et la psychiâtrie (en russe).

M. G. Rossolimo. — Ophtalmoplegia externa polyneuritica.

M. Lissauer. — Sehhügelveränderungen bei progressiver paralyse (*Deutsche medicinische Wochenschrift*, p. 26).

Dr Tolland (de Toulouse). — Traitement préventif de l'ophtalmie sympathique (*Echo médical*, n° 41, 1890).

Professeur Charcot. — Leçons du mardi à la Salpêtrière, professées par M. Charcot. Policlinique, 1888-1889, un fort vol. avec 126 fig., aux bureaux du *Progrès médical*.

Dr Georges Martin. — Etiologie de la myopie à Bordeaux.

Digitized by Google

NOUVELLES

CLINIQUE NATIONALE OPHTALMOLOGIQUE ANNEXÉE A L'HOSPICE NATIONAL DES QUINZE-VINGTS

Concours pour l'admissibilité aux emplois d'aides de clinique.

Un concours, pour l'admissibilité aux emplois d'aides de clinique à la clinique ophtalmologique annexée à l'hospice national des Quinze-Vingts aura lieu dans les premiers jours du mois de février 1891. La date exacte d'ouverture de ce concours sera annoncée ultérieurement.

Les opérations du concours auront lieu dans une des salles de la clinique nationale.

Les candidats, pour être admis à y prendre part, doivent être de nationalité française et avoir pris au moins douze inscriptions à l'une des Facultés de médecine de l'État; sont, en outre, autorisés à concourir les docteurs en médecine.

Les candidats pouvant justifier de leur qualité de docteur en médecine doivent, pour concourir, être âgés de moins de trente-cinq ans le jour de l'ouverture du concours; ceux qui n'ont pas leur diplôme ne peuvent se présenter que s'ils ont moins de trente ans.

Toute demande en autorisation de concourir devra être déposée au secrétariat de l'hospice national, le samedi 3 janvier, au plus tard.

Cette demande sera accompagnée :

1° De l'acte de naissance du postulant ou d'une copie certifiée de ses lettres de naturalisation;

2° De son diplôme, s'il est docteur;

3° De ses titres et états de services ainsi que des travaux scientifiques dont il serait l'auteur;

4° D'un certificat de bonnes vie et mœurs.

Les candidats ayant obtenu le nombre de points exigés pour être déclarés admissibles aux emplois d'aides de clinique seront classés par le jury d'après le mérite de leurs examens. Ils seront nommés au fur et à mesure des vacances dans l'ordre de leur classement.

Toutefois, ils devraient concourir de nouveau s'ils n'avaient pas été pourvus d'un emploi d'aide de clinique dans le délai de quatre ans à compter de la date du concours.

Les épreuves sont au nombre de trois :

1° Un examen des titres et travaux scientifiques des candidats. Cet examen sera fait par le jury et le nombre de points attribués aux

Digitized by Google

candidats sera porté à leur connaissance avant l'ouverture des épreuves orales;

2° Une question orale sur un sujet quelconque de pathologie. Il sera accordé cinq minutes de réflexion et dix minutes pour l'exposition;

3° Une question orale sur un sujet de pathologie spéciale oculaire. Il sera accordé cinq minutes de réflexion et dix minutes pour l'exposition.

Pour chacune des épreuves le nombre de points à attribuer aux candidats est déterminé d'après l'échelle suivante :

0 nul; 1 et 2 très mal; 3, 4 et 5 mal; 6, 7 et 8 médiocre, 9, 10 et 11 passable; 12, 13 et 14 assez bien; 15, 16 et 17 bien; 18 et 19 très bien; 20 parfait.

Toute épreuve, autre que l'épreuve sur titres, dont la note est inférieure à 9, entraîne la non-admissibilité du candidat.

Le Gérant : FÉLIX ALCAN.

4139. — Imprimeries réunies, B, rue Mignon, 2. — MAY et MOTTEROZ, directeurs.

Digitized by Google

RAPPORT DE L'OPHTALMOLOGIE

AVEC LA MÉDECINE GÉNÉRALE

LEÇON CLINIQUE FAITE PAR M. LE Professeur PANAS

Recueillie par

M. A. GUILLEMAIN
Interne du service

ET REVUE PAR LE PROFESSEUR

Messieurs,

Je vais vous parler aujourd'hui d'un enfant de 7 ans, qui s'est présenté à notre consultation avec une affection rare, quant à l'âge, en même temps qu'intéressante. Mais auparavant je voudrais faire devant vous une petite excursion dans le domaine de la pathologie générale pour vous montrer les relations qui existent entre l'ophtalmologie et les différentes branches de la médecine et comment, pour être un bon ophtalmologiste, il faut commencer par avoir été médecin. Celui qui, sans avoir de connaissances générales, viendrait passer six mois, un an même à la clinique pourrait à la rigueur reconnaître les différentes lésions de l'œil; mais il ne saurait ni les interpréter, ni les rattacher à leurs véritables causes, ni instituer une thérapeutique rationnelle. L'un des grands oculistes de ce siècle, de Graefe devait d'abord faire un professeur de pathologie interne et ce n'est que par hasard en venant, au cours d'un voyage en France, assister à la clinique et aux opérations de Desmarres père, qu'il prit goût à l'ophtalmologie et s'y adonna avec le succès que vous savez.

N'oubliez pas en effet, messieurs, que la médecine générale et l'ophtalmologie se rendent à chaque instant de grands services. Dans les cliniques des maladies nerveuses bien organisées, notamment à la Salpêtrière, il y a un assistant chargé d'examiner les yeux des malades, et actuellement nul névrologue sérieux ne doit ignorer le maniement de l'ophtal-

Digitized by Google

moscope. Il lui rend chaque jour les plus grands services. Je vous citerai entre autres exemples celui du tabes que nous reconnaissons à ses périodes tout à fait initiales, alors que tout autre élément de diagnostic fait défaut. Un autre individu se présente à vous, ignorant qu'il a eu la vérole; il a de la céphalalgie, des troubles intellectuels mal caractérisés, de la dilatation pupillaire, des parésies musculaires des yeux, etc.; et c'est [en se fondant sur ces divers] signes que vous arriverez à affirmer la syphilis cérébrale. Vous parlerai-je encore des troubles oculaires liés à l'hystérie, à la sclérose en plaques, à la syringomyélie, et à bien d'autres affections nerveuses.

Je dois insister ici, messieurs, sur certains points de la plus haute importance pratique. Si vous voulez exiger de l'ophtalmologie tous les renseignements qu'elle peut vous donner n'examinez pas seulement les malades qui se plaignent; mais faites de propos délibéré un examen sérieux de tous les yeux tant au point de vue physique que fonctionnel. Alors vous serez tout étonnés de voir combien de gens ont des yeux très malades et ne s'en aperçoivent pas.

Si en effet la lésion est unilatérale le patient s'accoutume à ne se servir que de son œil sain. Ce n'est que par hasard, quand il vient à fermer ce dernier pour une cause quelconque, (corps étranger, conjonctivite, etc.) qu'il s'aperçoit que son autre œil est aveuglé. Que de cataractes arrivent à maturité sans que le malade se doute de leur existence. Il en est de même de certaines hémorragies rétiniennes et d'atrophies optiques, limitées à un seul côté.

Il est des affections telles que les choroïdites chroniques, la rétinite pigmentaire qui débutent par la phériphérie. Les malades ne s'aperçoivent pas d'un léger rétrécissement du champ visuel et ils ne viennent consulter que quand le pôle postérieur de l'œil, la région fonctionnelle par excellence, est atteinte. Les interrogez-vous, ils vous disent que la maladie a débuté depuis quelques jours, quelques semaines au plus. Examinez-les, vous trouvez au niveau de la papille ou de la macula des lésions récentes; portez votre excursion à la péri-

Digitized by Google

phérie vous trouverez des lésions beaucoup plus avancées dénotant une maladie fort ancienne mais qui a eu une longue période latente.

Vous verrez des malades vous consulter pour une amblyopie récente et l'ophtalmoscope vous révélera une rétinite néphrétique dont la véritable cause a été jusque-là méconnue. Regardez les urines, vous y trouverez des flots d'albumine; si un premier examen est négatif faites-en un second, puis un troisième à quelques jours d'intervalle, car il y a, comme vous le savez, des albuminuries intermittentes. Si alors, mis en éveil, vous faites un interrogatoire serré de vos malades, vous noterez de la bouffissure de la face, de l'œdème des paupières, des envies fréquentes d'uriner la nuit, en un mot tous les signes du mal de Brigth.

Dans certains cas, messieurs, les malades se plaignent d'un œil, vous devez forcément l'examiner; si vous êtes médecin vous l'adressez à un confrère oculiste. Il peut arriver que ce dernier ne trouve aucun trouble du fond de l'œil. Ce résultat *négatif* n'est pas sans importance ; il montre que la lésion est ailleurs: elle peut résider dans la musculature extrinsèque ou intrinsèque de l'œil. L'ophtalmologie intervient alors, mais non par le secours de l'ophtalmoscope. Il vous arrivera de trouver de la mydriase ou du myosis; chacun de ces troubles a une signification précise. Je ne vous énumérerai pas ici les maladies dans lesquelles on les rencontre et que d'ailleurs vous devez connaître.

Avez-vous une inégalité pupillaire? Cherchez si elle est constante. Si elle est mobile, variable d'un jour à l'autre, portez vos investigations dans le domaine des psychoses, dans ce groupe d'affections qui frappent en même temps que l'écorce cérébrale les méninges. Baillarger, le premier, a depuis longtemps montré que l'inégalité pupillaire variable était presque toujours un signe de paralysie générale.

Si nous rendons des services à la médecine, elle aussi nous en rend. C'est elle qui dissèque en quelque sorte le cerveau et nous indique quelles sont les lésions qui retentissent sur l'œil. Vous voyez donc, messieurs, que pour être oculiste il

Digitized by Google

faut être médecin et même anatomiste, physiologiste, anatomo-pathologiste.

Le jeune garçon de 7 ans dont je vous ai parlé a une hémorragie spontanée intra-oculaire. L'affection a débuté à l'âge de 2 ans, et l'œil droit, qui a été frappé le dernier, est le plus compromis. On constate une hémorragie abondante en plein vitré. Je me demande s'il n'a pas en même temps un décollement hématique de la rétine, car j'ai constaté dans la région inféro-interne une bordure flottante très nette.

L'œil gauche, le plus anciennement malade, avec lequel l'enfant peut encore se conduire, est éclairable. Il présente des flocons noirs, flexueux, serpentins. Sur la partie externe de la papille qu'elle recouvre en partie, est une plaque organisée, blanche, chatoyante. C'est là ce que Mantz a appelé la rétinite proliférante. Ces plaques sont d'origine hémorragique et l'épanchement de sang se fait entre la rétine et le vitré, au-devant des gros vaisseaux.

On savait depuis longtemps que ces plaques finissent par s'organiser en un tissu de cicatrice, mais on ignorait leur cause hémorragique, on les croyait de nature inflammatoire. La clinique nous montre, messieurs, que cette rétinite proliférante hémorragique se fait toujours au voisinage de la papille, chose toute naturelle, car ces hémorragies profuses ne peuvent se faire qu'aux dépens des gros vaisseaux qui siègent à ce niveau. On a pensé à tort, je crois, que ces hémorragies se produisaient dans la gaine du nerf optique et que de là le sang filtrait jusqu'à la papille. En règle générale le sang provient dans ces cas des vaisseaux veineux.

Sous quelle influence, messieurs, un individu en bonne santé apparente, a-t-il des hémorragies abondantes du vitré ? Ces hémorragies, je dois vous le dire, sont très fréquentes chez les adolescents; elles se montrent au même âge que les épistaxis nasales, sont comme elles à répétitions, aussi leur ai-je donné le nom d'épistaxis de l'œil.

Faut-il mettre en cause ce que les anciens appelaient la crâse du sang? Je ne le crois pas; car dans la leucémie qui s'accompagne d'altérations profondes du sang on ne voit

Digitized by Google

guère de ces sortes d'hémorragies profuses. Elles me semblent plutôt être dues à un réflexe vaso-paralytique des vaisseaux de l'œil dont le point de départ est habituellement dans la sphère génitale, du moins pour ce qui concerne les jeunes gens et les jeunes filles.

Mais pour l'enfant qui nous occupe, nous devons chercher ailleurs. L'expérience m'a appris qu'on pouvait les attribuer à certaines influences organiques lointaines, à certains états pathologiques. Je me rappelle un tout jeune enfant que j'ai soigné il y a quelques années, et dont l'observation est relatée tout au long dans les *Archives d'ophtalmologie*. Sa mère nous l'avait amené pour une hémorragie orbitaire, extra-oculaire, repoussant le globe de l'œil en avant, et se traduisant par de l'exophtalmie. Cet hématôme s'était produit subitement à la suite d'une indigestion avec vomissement. Nous examinâmes l'enfant : il avait de la dilatation de l'estomac. Une ponction évacua le liquide et l'œil reprit sa place.

Pendant son séjour dans notre service (un an environ) il eut trois ou quatre indigestions, et chaque fois l'hémorragie reparut. Il était logique d'admettre qu'elle avait son point de départ dans l'estomac dilaté. Rokitansky, qui a eu l'occasion de faire l'autopsie de divers cas d'hématômes orbitaires spontanés, trouva non pas un seul foyer hématique mais autant de foyers qu'il y avait eu d'hémorragies successives.

Notre petit malade n'a pas de troubles de l'estomac, mais il a de l'entérite se traduisant par de la diarrhée à répétition. Je pense donc que l'intestin a été le point de départ du réflexe vaso-paralytique qui a amené une hémorragie oculaire.

Cet exemple, messieurs, vous confirme les propositions que je vous énonçais au commencement de cette leçon en vous disant que pour faire un ophtalmologiste il fallait commencer par être médecin instruit.

Prof. Panas.

Digitized by Google

CORPS ÉTRANGER ENCLAVÉ ENTRE L'IRIS ET LA CORNÉE

EXTRACTION A L'AIDE D'UN AIMANT, GUÉRISON

OBSERVATION RECUEILLIE

par le docteur GAZIS,
Aide de clinique.

Les corps étrangers qui viennent blesser l'œil peuvent rester sur la surface de celui-ci, ou bien s'enfoncer plus ou moins profondément, ou enfin traverser les membranes externes et pénétrer dans les parties plus profondes de l'œil.

Lorsque le corps étranger a seulement atteint la surface de l'œil et que l'on réussit à l'extraire, le pronostic est absolument bon; mais lorsqu'il a pénétré dans l'œil, le pronostic dépend de l'endroit où il s'est logé. Plus il s'est enfoncé, plus il est difficile de le saisir, et par conséquent plus le pronostic devient défavorable.

Quand le corps étranger gagne les parties profondes de l'œil, il peut s'enkyster par un épanchement de lymphe plastique et rester longtemps sans provoquer de complications; mais dans l'immense majorité des cas il s'ensuivra une inflammation immédiate et continue, qui peut provoquer une suppuration souvent abondante. Il est donc nécessaire d'extraire les corps étrangers, sinon le malade risque fortement de perdre son œil. Enfin il ne faut pas oublier que la présence d'un corps étranger dans l'œil menace l'autre œil d'une affection sympathique; et c'est pourquoi, si l'extraction du corps étranger enfoncé dans les parties profondes de l'œil ne réussit pas, beaucoup d'oculistes très distingués conseillent aujourd'hui, pour éviter une affection sympathique de l'autre œil, de pratiquer l'énucléation.

Les blessures des yeux par les corps étrangers sont un de plus intéressants chapitres de l'ophtalmologie; mais les cas ne se présentent pas toujours de la même façon. De la perspicacité de l'oculiste et de la manière dont il agira dépend la guérison de l'œil du malade.

Un cas, assez intéressant, de blessure de l'œil par un morceau d'acier s'est présenté, il y a quelques jours, dans la cli-

Digitized by Google

nique de M. le Dr Galezowski. Nous reproduisons l'histoire de ce malade, après avoir pris pour cela la permission de notre excellent maître, qu'il nous a donnée très volontiers et avec la courtoisie qui le distingue. Voilà l'observation :

M. G..., âgé de 17 ans, a reçu dans l'après-midi du 2 octobre un petit morceau d'acier (4 millimètres de longueur sur 2 de largeur) dans l'œil droit, où il resta enclavé entre l'iris et la cornée, vers la partie inféro-interne. Quelques moments après l'accident l'œil est devenu rouge, et une heure après surviennent des douleurs périorbitaires et locales, larmoiement et photophobie. Le malade est venu à la consultation de la clinique, et M. le Dr Galezowski s'est décidé à intervenir tout de suite. Après la cocaïnisation de l'œil et avec toutes les précautions antiseptiques, il a fait la kératotomie inférieure avec le couteau lancéolaire; à l'aide d'une pince il est allé chercher le corps étranger. Mais l'enclavement de celui-ci était tel, qu'il lui fut impossible de l'extraire, de sorte qu'il lui fallut faire l'iridectomie, et essayer de nouveau l'extraction, ce qui a été aussi impossible. M. Galezowski, voyant que d'un moment à l'autre, il risquait de perdre de vue le corps étranger, qui s'enfonçait d'autant plus qu'il essayait davantage de l'extraire, eut l'heureuse idée d'essayer l'extraction à l'aide d'un aimant. Et, en effet, après avoir pris toute précaution antiseptique, il a introduit tout droit l'aimant dans la plaie, et s'approcha de l'endroit où était enclavé le corps étranger. A ce moment la paillette de fer ne se voyait même pas, mais en poussant un peu plus profondément le stylet aimanté, il a vu le corps étranger se rapprocher de la plaie, et puis, nous avons tous vu comment la paillette de fer suivit l'aimant et sortit au dehors comme par enchantement.

Après ces manœuvres, l'œil a été lavé et pansé antiseptiquement. Le malade quelque temps après a eu des douleurs, mais peu fortes, il a passé la nuit relativement bien, le sommeil était légèrement interrompu. Le malade s'est réveillé avec un engourdissement de l'œil, d'après son expression, mais pas de douleurs, aucun signe d'inflammation. Deux jours après, le Dr Galezowski a défait le pansement, et on a observé une petite exsudation hémorragique dans la chambre antérieure en train de se résorber. Six jours après l'œil était presque complètement guéri, la vue est revenue et le malade put distinguer même les petits objets. L. Gazis.

Digitized by Google

NÉVRO-RÉTINITE DOUBLE

OBSERVATION ET RÉFLEXIONS

PAR

les Drs VALLAS et E. MOLLÈS

Mlle Br..., 18 ans, fleuriste, vient pour la première fois à la clinique du docteur Galezowski, le 6 novembre 1890.

Antécédents héréditaires. — Père et mère bien portants ; une sœur à peu près du même âge qu'elle, bien portante. Deux frères *morts de méningite*, l'un à 4 ans, l'autre âgé de quelques mois.

Antécédents de la malade. — Scarlatine à l'âge de 6 ans. Il y a quatre ans, elle s'est aperçue que *ses cheveux tombaient, en même temps qu'apparaissaient des taches jaunes sur la poitrine.* Influenza en février 1890.

Maladie actuelle. — Dès le mois de septembre 1889, Mlle Br..., a remarqué que sa vue s'affaiblissait, et *qu'elle voyait double*; elle éprouvait aussi des douleurs de tête, le plus souvent sur le sommet, quelquefois dans l'orbite. Elle était prise souvent de vomissements qui ont nécessité des soins médicaux à plusieurs reprises.

De temps en temps, elle était prise de frissons dans la journée. La malade a remarqué qu'elle urinait davantage à l'époque où se sont produits tous ces symptômes généraux.

Au moment où elle se présente à la clinique, ces symptômes ont disparu ; mais elle se sent fatiguée, faible, elle a de temps en temps des douleurs articulaires, elle urine beaucoup, surtout la nuit, elle est même souvent obligée de se lever plusieurs fois.

Elle voit double. Son champ visuel est normal pour toutes les couleurs.

L'acuité visuelle est égale à 1/3.

A l'œil nu, les yeux ne présentent qu'une dilatation de la pupille, égale dans les deux yeux. On constate une paralysie de la 6e paire à l'œil droit.

A l'ophtalmoscope, le fond de l'œil se laisse très facilement éclairer, et il n'existe pas le moindre trouble du corps vitré.

Digitized by Google

Du côté droit, la papille, d'une teinte gris rougeâtre, est très difficile à limiter; ses contours sont complètement confondus avec la rétine qui est infiltrée, un peu boursouflée.

Les veines sont gonflées, tortueuses et ne se laissent suivre que vers la périphérie ; à leur émergence et autour du nerf optique elles sont interrompues et présentent l'aspect de petites extravasations sanguines. Les artères sont très minces, elles sont également interrompues et leur trajet se présente sous la forme de petits filets transparents sur lesquels siégeraient aussi de petites hémorragies linéaires. Leur trajet est également coupé par des stries blanchâtres, qu'on trouve plus abondantes et sous une forme rayonnée au niveau de la macula.

L'œil gauche présente à peu près le même aspect, si ce n'est que la papille également infiltrée a conservé ses limites du côté interne.

En résumé le fond de l'œil est le type d'une névro-rétinite double.

Ajoutez que depuis quelques jours l'urine contient de l'albumine et du sucre, et le diagnostic de la cause paraîtra s'imposer, on pensera certainement que l'on se trouve en présence des altérations oculaires que l'on rencontre le plus souvent dans la glycosurie et l'albuminurie.

Mais bien qu'il puisse paraître intéressant de faire le diagnostic différentiel entre l'une des deux causes (albuminurie et glycosurie), ce n'est pas pour cette raison que nous avons recueilli et publié notre observation. Du 6 novembre au 19, la malade s'est présentée plusieurs fois à la clinique, et ses urines analysées avec soin au dehors et par l'un de nous ne contenaient ni sucre ni albumine. Ce n'est que vers la seconde date qu'une nouvelle analyse a montré que les urines contenaient *du sucre* SANS *albumine*, et enfin la dernière analyse faite quelques jours après indiquait dans les urines la présence du sucre ET DE l'albumine.

Si dès le premier examen on a songé à cause des symptômes ophtalmoscopiques, à la névro-rétinite albuminurique, n'était-on pas en droit de penser à une autre ou mieux à d'autres causes, alors que l'examen des urines était à plusieurs reprises absolument négatif.

Digitized by Google

En présence des antécédents héréditaires ou collatéraux, deux frères morts de méningite, et des antécédents personnels, chute des cheveux en même temps qu'apparaissent sur la peau des taches jaunes dont la nature reste indéterminée; en présence des vomissements, de la céphalalgie, de la paralysie de la 6e paire, de la mydriase, n'avait-on pas le droit de penser qu'il pouvait être question d'une névro-rétinite cérébrale méningitique ou syphilitique? Et même, malgré la présence du sucre et de l'albumine ne pourrait-on pas encore admettre que cette cause cérébrale persiste dans le voisinage du plancher du quatrième ventricule? Cette dernière hypothèse ne vient que dans la discussion, car nous n'y croyons pas, et nous avons, maintenant que l'analyse des urines confirme le diagnostic ophtalmoscopique, les meilleures raisons de croire à une névro-rétinite double albuminurique.

Nous ne voulons pas, comme nous le disons plus haut, discuter le diagnostic de rétinite albuminurique ou glycosurique, puisqu'il existe également du sucre et de l'albumine dans les urines. Nous avons publié cette observation, à notre avis très instructive, pour montrer combien dans ces diagnostics si importants de la cause, il fallait être réservé, quelquefois avec les meilleures raisons de ne pas hésiter, et après une discussion clinique des plus habilement conduites.

VALLAS et MILLÉE.

DES ACCIDENTS ATROPINIQUES

DANS LE TRAITEMENT DES MALADIES DES YEUX

PAR

Louis PELTIER

L'auteur, avant d'entreprendre un aperçu historique de la question, parle des accidents généraux et locaux de l'atropine : les premiers sont assez rares, difficiles à expliquer par

Digitized by Google

la chimie biologique, car « quelques gouttes d'une solution d'atropine habituelle, instillées dans l'œil, se perdent comme une goutte d'eau dans un océan », et lorsqu'elles empoisonnent, c'est par suite d'une idiosyncrasie toute personnelle. Aussi ces accidents sont-ils à mettre à part, et l'auteur a-t-il surtout en vue les complications locales, qui les unes sont superficielles, et les autres résultent d'une action plus profonde sur la totalité du globe oculaire.

La belladone, avec ses propriétés stupéfiantes, est connue depuis Galien, mais c'est à la fin du XVIIe siècle que les auteurs parlent de l'action mydriatique de la belladone, et c'est Brandes qui, en séparant son alcaloïde, lui donna le nom d'atropine.

L'auteur étudie ensuite l'action de l'atropine. Elle agit sur les nerfs sensitifs, en diminuant leur excitabilité et, partant, en calmant les douleurs. Nous voyons tous les jours cette action incontestable dans les différentes formes de kératite phlycténulaire des enfants, où, par suite de son action calmante sur les branches terminales nerveuses, l'iris n'étant plus irrité par les rayons lumineux, se dilate.

Action anémiante d'abord par suite de la contraction des vaisseaux, paralysie vaso-motrice consécutive si l'action du médicament se prolonge et, partant, hyperhémie passive, stase sanguine et augmentation de la pression intra-oculaire, cette deuxième phase survenant plus ou moins vite, suivant l'état physiologique ou pathologique de l'œil, voilà l'action de l'atropine.

L'auteur parle ensuite des accidents mydriatiques, et en particulier du plus grave de tous, le glaucome.

Comment se produit le glaucome après les instillations d'atropine, ou des alcaloïdes d'autres solanées, telles que la daturine, l'hyosciamine?

Est-ce par l'augmentation de la sécrétion des milieux de l'œil, ou, au contraire, par l'obstruction de ces voies, soit par le gonflement des procès ciliaires, par l'épaississement du diaphragme zonulaire? En présence de pareilles difficultés d'interprétation, l'auteur, on le comprend aisément, ne se

Digitized by Google

prononce pas ; il cite l'opinion du professeur Panas et s'y rallie. Nous citons brièvement :

« L'œil glaucomateux est un œil pathologique, l'excavation n'est pas le fait d'une compression simple, elle peut se produire en dehors d'elle sous l'influence d'une altération pathologique ; et si l'hypertension vient à agir, elle ne peut produire l'excavation que sur un œil altéré ; de sorte que l'hypertension ne joue qu'un rôle secondaire, au lieu d'en être la préface, tandis que la congestion est d'ordre pathologique et préexiste à l'hypertension, de même que les modifications artérielles et veineuses. L'ischémie primitive de l'artère ophtalmique, par suite de lésions athéromateuses et des troubles circulatoires qui en sont la conséquence, constitue le glaucome aigu. »

Quoi qu'il en soit, l'auteur admet que l'atropine engendre le glaucome, par son influence sur la nutrition et sur la vascularisation de l'œil, en produisant des stases veineuses et une augmentation de la tension intra-oculaire, et non pas par un simple obstacle à la filtration des liquides par obstruction.

L'atropine ne peut être une cause directe de glaucome dans un œil sain ; elle ne fait que provoquer des accidents dans un œil malade déjà.

L'auteur cite à l'appui des observations puisées, la plupart, à la clinique du Dr Galezowski et qui démontrent péremptoirement l'action nuisible du sulfate d'atropine.

Dans un dernier chapitre sont décrites des complications beaucoup moins graves ; elles sont plus superficielles et causées par l'irritation locale du médicament. Tels sont l'eczéma, qui, chez les personnes prédisposées, apparaît autour des paupières et à la joue, à chaque tentative d'instillation, la conjonctivite, simulant parfois la conjonctivite granuleuse, l'inflammation des voies lacrymales, les abcès de la cornée, tous accidents dont on est rapidement maître par quelques cautérisations au nitrate d'argent et surtout par la suppression immédiate de l'atropine.

Voici les conclusions succinctes de la thèse :

Digitized by Google

1° En général, les complications causées par l'atropine ne sont pas graves, à l'exception du glaucome, lequel cède plus facilement que le glaucome primitif au traitement, pourvu qu'on le constate dès le début;

2° Les accidents superficiels, même intenses, cèdent facilement à un traitement approprié;

3° L'atropine est un excellent médicament rendant les plus grands services en ophtalmologie mais pouvant devenir dangereux si on laisse les malades se traiter longtemps sans aucune surveillance.

D' Wuillomenet.

REVUE D'OPHTALMOLOGIE

AFFECTIONS OCULAIRES DANS LA GRIPPE — SARCOME DE L'OEIL — BLÉPHAROSPASME LEUCOME PLOMBIQUE — KÉRATITE PARALYTIQUE

M. le docteur Sous rapporte, dans une communication faite à la Société de médecine et de chirurgie de Bordeaux, que les complications oculaires de la grippe ont été moins fréquentes qu'on ne le pense généralement, et que personnellement il a vu certaines conjonctivites et quelques cas où l'acuité visuelle du malade avait subitement diminué, rapportés aux suites de la grippe, et qui ne doivent nullement lui être imputés.

Toutefois, il a vu des lésions oculaires qu'on doit rattacher au génie épidémique, et on a déjà signalé bien des faits de ce genre. Ainsi en 1803, lors d'une épidémie de grippe, à Paris, Mojon (de Gênes) dit que « l'irritation de la muqueuse bronchique se propageait aux supérieures, telles que les sinus frontaux, les conjonctivites ».

En 1837, l'épidémie se montra dans l'Europe entière, et l'ophtalmie était une des complications de la maladie; un rapport de la Société de médecine de Nantes constate que

Digitized by Google

très souvent les muqueuses nasale, palpébrale, oculaire, étaient frappées simultanément de l'irritation la plus vive.

Dans l'épidémie que nous venons de traverser, M. le docteur Sous a observé quelques cas qui peuvent être rattachés à l'influence grippale : 9 cas de conjonctivite qui débutèrent vers la fin de la grippe et qui étaient caractérisés par la rougeur de la conjonctive et un léger chémosis — un de ces cas présenta une intensité très grande avec des douleurs vives ; — 2 cas de kératite dont l'une avait à distance l'aspect d'un vrai glaucome avec anesthésie de la cornée, la tension était normale et le champ visuel intact ; 1 cas où il y eut un changement notable dans les contractions du muscle ciliaire.

M. le docteur Lagrange, au sujet d'une communication faite par M. Martin, dit que le diagnostic différentiel des cancers intra-oculaires n'est fait nulle part, et que lorsqu'on a constaté une tumeur chez un enfant, le diagnostic de gliome de la rétine paraît à tous indiscutable.

M. Lagrange ne croit pas que le gliome de la rétine soit la seule tumeur qui existe de la naissance jusque vers l'âge de la puberté, parce que dans la majorité des faits on ne peut pas localiser le point de départ de la tumeur ; on constate dans la coque oculaire et autour d'elle des masses gliomateuses, qui ne sont que du sarcome à petites cellules.

L'anatomie pathologique, dans ces cas, ne peut faire imposer le diagnostic, et lorsqu'on assiste à l'évolution du mal, c'est la clinique qui doit guider, tel que le double plan des vaisseaux, le décollement rétinien avec ou sans trouble du corps vitré.

M. Lagrange conclut ainsi :

1° Il y a deux variétés de cancer intra-oculaire chez les enfants : le sarcome de la choroïde, le sarcome de la rétine ou gliome.

2° Il est probable que le sarcome choroïdien est à peu près aussi fréquent que le rétinien.

3° Le sarcome de la choroïde est beaucoup plus grave que

Digitized by Google

celui de la rétine. Cette dernière affection est parfaitement curable si l'on intervient à temps.

4° L'énucléation simple peut suffire et suffit souvent à arrêter les progrès du sarcome rétinien; l'extirpation du contenu, le curage de la cavité orbitaire s'imposent dans le cas de sarcome de la choroïde.

M. le docteur Lagrange présente à la Société de Bordeaux deux malades, tous deux intéressants, l'un au point de vue pathogénique, et l'autre au point de vue du traitement.

Le premier est un homme de 29 ans, bien portant jusqu'en 1886, époque à laquelle il fut atteint d'un blépharospasme intermittent non douloureux, se transformant peu à peu en tic convulsif de la face.

Le malade a épuisé tout l'arsenal thérapeutique, et la question d'une intervention chirurgicale peut se poser. Elle consisterait en l'élongation du nerf de la 7e paire, qui a donné de bons résultats. — Avant d'en arriver là, il faudrait cependant rechercher si ce tic n'est pas sous la dépendance d'une carie dentaire ou s'il n'est pas dû au diabète.

Le deuxième (une femme) est atteint d'une incrustation plombique de la cornée, affection relativement rare aujourd'hui mais qui provient de ce que la malade a continué ses instillations d'un collyre à l'acétate de plomb pour une conjonctivite, alors qu'elle fut atteinte, dans l'intervalle de ses visites à la consultation, d'une ulcération de la cornée.

Il faut faire l'abrasion de ces incrustations, comme Desmarres l'avait fait, et employer ensuite des compresses chaudes pour permettre la prolifération des cellules de la cornée.

M. Lagrange a soumis à l'appréciation de la Société de Bordeaux un fait très curieux et très rare de kératite gauche se compliquant d'une paralysie double et complète des deux nerfs de la 5e paire.

Nous rapportons brièvement l'observation :

Mme X..., âgée de 39 ans, atteinte de kératite centrale de l'œil gauche, survenue sans cause appréciable.

Les attouchements de la cornée, les pincements de la con-

Digitized by Google

jonctive, ne réveillent ni à droite ni à gauche la moindre sensibilité.

La même anesthésie existe complète dans toute la région innervée par les deux trijumeaux.

La malade se rappelle que, dans son enfance, le besoin de se moucher ne se faisait jamais sentir pour elle et qu'elle devait s'astreindre à des soins particuliers pour manger, car elle ne sentait pas les aliments dans sa bouche.

Le goût est normal, prononcé surtout dans la partie postérieure de la bouche; l'olfaction est aussi normale, seulement la piqûre de la langue ne produit qu'un chatouillement et l'introduction dans le nez d'un stylet est inaperçue. La sécrétion des larmes est assez facilement abondante. Les pupilles sont normales. — *Pas traces d'hystérie.*

La malade guérit assez rapidement de son ulcération cornéenne, dont il ne lui reste qu'un leucome indélébile.

Cette observation est incontestablement très curieuse, en ce sens qu'il y a là tous les signes d'une paralysie complète des deux racines du trijumeau, dont l'étiologie *est difficile* à donner.

Sans doute, une exostose, une méningite chronique, atteignant le nerf dans son ensemble avant le ganglion de Gasser, peuvent produire cette paralysie, de même qu'une altération des noyaux d'origine, comme dans l'ataxie locomotrice (Pierret), ou une lésion de la protubérance; néanmoins, malgré l'absence de stigmates d'hystérie, il n'y a guère que dans cette dernière qu'il puisse exister une anesthésie complète, sans troubles de paralysie, ou d'hémiplégie vulgaire, ou de paralysie d'autres nerfs craniens.

Cette curieuse observation tend à montrer en même temps que les nerfs dits trophiques seraient surtout des fibres d'emprunt, provenant sans doute des nombreuses anastomoses du trijumeau avec le nerf grand sympathique, en avant du ganglion de Gasser.

Dr Wuillomenet.

Digitized by Google

SOCIÉTÉ D'OPHTALMOLOGIE DE PARIS

Séance du 4 novembre.

PRÉSIDENCE DE M. PARINAUD

M. NIMIER, secrétaire annuel, donne lecture du procès-verbal de la dernière séance, qui est adopté.

M. GORECKI, secrétaire général. — La correspondance comprend : une lettre de M. Chauvel qui, appelé aux fonctions de Directeur du service de santé du 9e corps d'armée, demande un congé d'un an. (Renvoyé à la commission des congés.)

Une lettre de M. Truc, professeur agrégé à la Faculté de Montpellier, qui se porte candidat au titre de membre correspondant national.

Une lettre de M. Poncet (de Cluny) qui envoie un travail manuscrit et une série de brochures à l'appui de sa candidature au titre de membre correspondant national.

Travaux envoyés par M. Poncet à l'appui de sa candidature. — De la conjonctivite bacillaire, mémoire inédit renvoyé à l'examen de MM. JAVAL NIMIER et KALT, rapporteur.

Comment l'ophtalmie sympathique peut-elle se produire après l'énervation ? 1881.

Du Chalazion, 1886.

Deux cas de pannus granuleux guéris par l'inoculation.

Rhumatisme blennorragique sans urétrite, apparaissant avec la suppuration conjonctivale.

De la section du trijumeau dans ses rapports avec l'œil, 1881.

Myxome fasciculé du nerf optique, 1881.

Du ptérygion, 1880.

De la rétino-choroïdite palustre.

Note sur un cas de sarcome de la choroïde.

Du gliome de la rétine.

Recherches d'anotomie pathologique oculaire sur un cas de choroïdite purulente, 1875.

De la section vasculo-nerveuse optico-ciliaire et des altérations consécutives dans les membranes profondes de l'œil, 1881.

Sur la terminaison des nerfs de la conjonctive.

Des contre-indications du trépan de la cornée.

Examen histologique d'un cas de rétinite pigmentaire, 1875.

Rétinite leucocythémique.

Digitized by Google

Troubles du corps vitré consécutifs à une artérite généralisée. Des décollements spontanés et complets de la rétine, 1874.

M. Debierre. — Chargé par la Société d'un rapport sur un travail de M. le Dr Caudron sous le titre : *Deux Observations de dacryo-adénite aiguë*, je ne puis mieux faire que de vous donner lecture du court résumé très bien fait de la bibliographie de la question faite par l'auteur et des deux observations inédites qui l'accompagnent.

En terminant l'auteur y ajoute une observation de Horner, qu'il emprunte au traité de M. de Wecker à cause de l'analogie des faits observés. Il s'agit là aussi d'un homme qui, à la suite de refroidissements, vit survenir une tuméfaction de ses deux glandes lacrymales, et la guérison se fit de même par résolution.

La cause la plus fréquente est le refroidissement; cependant comme l'a fait remarquer l'auteur, on a noté aussi le traumatisme.

Le traitement le plus généralement employé a consisté en applications chaudes et des onctions mercurielles locales.

La terminaison par résolution est des plus fréquentes et cela dans un temps plus ou moins long.

La ponction conjonctivale pratiquée dans la glande enflammée a paru à l'auteur avoir eu une influence heureuse sur le succès de la maladie.

Le travail de M. le Dr Caudron nous paraît donc digne d'être accepté avec intérêt à cause de la rareté des faits signalés et devoir être pris en bonne considération pour le titre de membre de notre Société auquel l'auteur fait acte de candidature.

Deux observations de dacryo-adénite aiguë, par M. le Dr Virgile Caudron. — La dacryo-adénite aiguë est une affection rare, surtout si l'on élimine les observations douteuses, dont les détails peuvent tout aussi bien se rapporter à un phlegmon partiel de l'orbite ou à une ostéo-périostite de la fossette lacrymale et de l'apophyse orbitaire externe.

M. Ferret[1], à propos d'un cas observé à la clinique des Quinze-Vingts, a cherché les précédents, et n'a pu réunir que neuf observations ayant trait à la forme aiguë de la maladie. Encore trois d'entre elles laissent-elles prise à la critique au point de vue du diagnostic.

A ces faits il convient d'ajouter un cas de dacryo-adénite terminée par suppuration publié par Heymann[2], un fait d'inflamma-

1. *Bulletin de la clinique des Quinze-Vingts*, 1886, t. III, p. 112.
2. *Archiv für Ophtalm.*, t. VII, A. 1, p. 143.

Digitized by Google

tion suppurative de la glande par Gayat[1], une observation semblable publiée par Ott[2], un cas rapporté par Guiot[3] et terminé par résolution et, plus récemment, des faits analogues observés par Galezowski[4], et Armaignac[5].

La malade de M. Galezowski vit survenir l'inflammation aiguë de ses deux glandes lacrymales à la suite d'une fluxion dentaire très violente. Des badigeonnages de teinture d'iode sur la paupière, l'iodure administré à l'intérieur amenèrent la résolution.

Armaignac observa, chez une femme de 30 ans, bien portante, une dacryoadénite aiguë de l'œil gauche, laquelle se termina par suppuration.

Ayant eu l'occasion de voir deux cas de cette maladie, nous croyons utile de les joindre à ce dossier encore peu volumineux.

Observation I. — En novembre 1886, se présentait à la clinique du Dr Meyer une femme de 34 ans affectée d'un gonflement douloureux de la paupière supérieure droite ayant débuté dix jours auparavant. Sur la peau tendue, rouge et chaude, une saillie se dessinait en forme de bosselure au voisinage de la partie externe du rebord orbitaire, à l'endroit de la fossette lacrymale. Le palper permettait de suivre les contours d'une grosseur du volume d'une noisette constituée par la glande lacrymale enflammée et paraissant fluctuante. La paupière étant renversée, si l'on faisait porter l'œil fortement en bas, la glande saillait du cul-de-sac conjonctival, sous la forme d'une grosse amande.

Le tissu cellulaire ambiant était à peine empâté. Le globe de l'œil non déplacé restait bien mobile. Les douleurs, vives pendant les premiers jours, avaient diminué d'intensité. Le mouvement fébrile était tombé; il restait un peu d'inappétence.

Du côté de l'œil gauche on observait une esquisse des mêmes symptômes.

L'interrogatoire de la malade nous révéla les faits suivants :

Depuis plus de six mois, elle remarquait au moment de ses époques, à peu près régulières mais pénibles et peu abondantes, un gonflement douloureux des paupières supérieures.

Cette fluxion périodique disparaissait au bout de huit à douze jours, sans traitement. L'inflammation n'avait jamais été aussi prononcée que cette dernière fois. La malade remarquait que les dernières poussées congestives laissaient derrière elles un peu de gonflement au niveau de la glande lacrymale.

1. *Annales d'oculistique*, LXXI, p. 26.
2. *Recueil d'ophtalmologie*, 1886, p. 492.
3. *Bulletin de la clinique des Quinze-Vingts*, 1886, p. 38.
4. *Recueil d'ophtalmologie*, 1886, p. 415.
5. *Revue clinique d'oculistique*, 1886, p. 158.

Digitized by Google

La santé générale de Mme B.... était un peu débile, elle avait souffert de rhumatismes.

La fluctuation, assez profonde, mais très manifeste, qui existait du côté droit au moment de l'examen, devait engager à pratiquer une ponction. La malade, forte de son expérience d'une guérison antérieure sans intervention chirurgicale, ne voulut pas s'y décider. On se borna donc à prescrire des onctions avec une pommade hydrargyrique sur la région tuméfiée. Il est à présumer que le gonflement a disparu cette fois comme auparavant, la malade ne s'étant pas représentée à la consultation.

Observation II. — Au mois de février dernier, un chef de train de la Compagnie de l'Ouest restait exposé pendant plusieurs heures à une pluie battante, et, pris le soir même de mal de tête, de fièvre, d'enchifrènement, était obligé de garder la chambre.

Le lendemain, l'état général s'était amendé, mais le malade s'apercevait que l'œil droit était rouge, la paupière supérieure gonflée et douloureuse. Quatre jours plus tard l'œil gauche était pris à son tour.

Le quatorzième jour notre homme se présentait à la consultation du Dr Meyer où l'on constatait un œdème encore prononcé des paupières supérieures surtout à droite. De ce même côté, la glande lacrymale considérablement augmentée de volume, faisait, entre le globe de l'œil et le rebord orbitaire, une saillie nettement limitée; la surface était dure, bosselée, douloureuse à la palpation. A gauche les symptômes étaient beaucoup moins accusés et il était nécessaire d'enfoncer le doigt sous l'arcade pour sentir la glande.

Voulant diminuer la tension douloureuse de la glande du côté droit et tenter d'abréger la durée de la maladie, M. Meyer pratiqua à travers la conjonctive une ponction profonde à l'aide d'un couteau de de Graefe. Au moment de l'ouverture, nous vîmes s'écouler sur la lame un liquide aqueux, puis du sang. Aussitôt après la ponction, la dureté et le volume de la glande diminuèrent sensiblement.

Cette opération fut répétée deux jours plus tard avec même bon résultat. L'affaissement de la glande fut assez marqué pour qu'après six à sept jours elle restât à peine plus volumineuse que la glande du côté gauche. Les douleurs avaient disparu dès le second jour.

Le malade fut traité par des applications chaudes et des onctions d'onguent mercuriel belladoné. Il put reprendre son service la semaine suivante.

Parmi les observations publiées sur le même sujet, nous empruntons la suivante, à cause de sa parenté étroite avec les nôtres, au traité de M. de Wecker.

Digitized by Google

Observation III (Horner). — Un serrurier, âgé de 26 ans, se présente le 22 février 1862 à la consultation de Horner. Dix jours auparavant et sans aucune raison connue, le malade avait vu apparaître une tumeur dans la moitié externe des deux paupières supérieures; il n'y avait eu ni rougeur ni douleur, et le malade n'était nullement gêné dans l'usage de ses yeux. Tandis que les deux tiers internes du repli des paupières supérieures sont parfaitement accusés, le tiers externe est effacé et soulevé par une tumeur qui s'avance jusque vers la peau. Cette proéminence mesure en largeur, à droite 1 centimètre et demi, à gauche 1 centimètre, en hauteur 1 centimètre et demi. En cet endroit, la peau est œdémateuse, mais tout à fait mobile. La tumeur est bosselée, convexe, se termine, en bas, par un bord mamelonné, en forme de languette, et disparaît sous la voûte orbitaire, où l'on peut, avec le petit doigt, la suivre en haut et en dehors. Cette tumeur est dure, résistante, non douloureuse, soit spontanément, soit à la pression. La conjonctive des paupières et du globe de l'œil est normale, le cul-de-sac est un peu gonflé en haut et en dehors; la mobilité de l'œil est conservée et cet organe ne présence aucune sécheresse.

Le malade, qui s'est exposé plusieurs fois à des refroidissements, dit avoir eu semblable gonflement, mais moins intense, à la même époque de l'année précédente. L'usage d'une pommade à l'iodure de potassium fait diminuer la tumeur. Le 16 mars, elle a disparu du côté gauche; seul le petit doigt rencontre encore sous la voûte orbitaire le bord tranchant et résistant de la glande, à droite elle dépasse encore de 5 millimètres (*Klin. Monatsbl.*, t. IV, p. 257).

Des deux cas de dacryo-adénite que nous rapportons plus haut, le premier présente cette particularité de poussées successives laissant derrière elles une augmentation de volume de l'organe qui devait favoriser les rechutes.

L'un et l'autre cas n'appartiennent pas à la variété suraiguë, qui, au dire des auteurs, se termine rapidement par suppuration. Dans cette forme, l'inflammation du tissu cellulaire, voisin de la glande, fournit le terrain favorable à l'éclosion de ce petit phlegmon local qu'on a vu entraîner le sphacèle de la paupière.

Le refroidissement général est une cause occasionnelle commune. On a noté aussi des traumatismes. Le traitement le plus généralement employé a consisté dans les applications chaudes et les onctions mercurielles.

La ponction conjonctivale pratiquée par M. Meyer paraît avoir eu une influence heureuse sur la durée et la terminaison de notre second cas.

Digitized by Google

Travaux scientifiques de M. Caudron, candidat au titre de Membre titulaire de la Société.

Les maladies des yeux dans leurs rapports avec les troubles menstruels. (*Gazette des Hôpitaux*, 1878.)

CAUDRON et DUBOYS : Épithélioma de la région périkératique. (*Gazette des Hôpitaux*, 1880.)

CAUDRON et DEBIERRE : Contribution à l'étude des maladies du nerf optique de cause intra-cranienne. — Observations cliniques. (*Revue d'oculistique*, 1881.)

CAUDRON et DEBIERRE : Paralysie traumatique du muscle grand oblique. (*Revue clinique d'oculistique*, 1881.).

La maturation artificielle de la cataracte. (*Revue générale d'Ophtalmologie*, 1883.)

Kyste hydatique de l'orbite. (*Gazette des Hôpitaux*, 1884.)

Contribution à l'étude du ptosis congénital. (*Revue générale d'Ophtalmologie*, 1885.)

Emploi des applications chaudes prolongées dans le traitement de l'ophtalmie sympathique. (*Revue générale d'Ophtalmologie*, 1885.)

Le décollement de la rétine. (*Revue générale d'Ophtalmologie*, 1886.)

Notes cliniques : 1° Double dacryo-adénite ; 2° Une famille d'anirides ; 3° Un cas de paralysie nucléaire ; 4° Corps étranger intra-oculaire. (*Revue générale d'Ophtalmologie*, 1887.)

Tares héréditaires : Tuberculose et syphilis. (*Revue générale d'Ophtalmologie*, 1887.)

Le coup de soleil électrique. (*Revue générale d'Ophtalmologie*, 1888.)

La kératite interstitielle à forme d'abcès. (*Revue générale d'Ophtalmologie*, 1889.)

Etude sur les contusions du Cristallin, 1889.

M. NIMIER. **L'audition colorée.** Rapport sur un travail du Dr SUAREZ DE MENDOZA. — Le Dr F. Suarez de Mendoza vous a adressé un travail sur l'*Audition colorée*, travail auquel il donne pour titre explicatif : *Etude des fausses perceptions sensorielles secondaires physiologiques et particulièrement des pseudo-sensations de couleurs associées aux perceptions objectives des sons.* Peut-être serais-je mieux compris en vous disant que notre confrère a réuni et étudié toute une série d'observations de personnes qui accusent, lorsqu'un son frappe leur oreille, en plus de la perception du son, une perception de couleur. Chez elles, on dirait que l'impression produite sur le nerf acoustique a été transmise simultanément à deux centres nerveux : l'un destiné à l'audition, l'autre réservé à la perception des couleurs.

Digitized by Google

Voici tout d'abord un résumé des faits signalés par les personnes qui accusent le phénomène de l'audition colorée.

Certains sujets attribuent une couleur aux lettres qu'ils entendent prononcer. Chaque voyelle ou diphtongue distincte possède une couleur propre; les consonnes au contraire éveillent seulement chez quelques sujets très sensibles des teintes grisâtres, indécises, peu accentuées; parfois encore elles modifient la teinte des voyelles, lui donnent des reflets métalliques, la rendent claire ou sombre. En général les syllabes et les mots paraissent colorés suivant leurs voyelles constituantes et quelques consonnes influentes, la signification propre du mot n'influant en rien le phénomène.

Les notes de la gamme suivent la même règle; cependant les chiffres offrent parfois une coloration indépendante des voyelles constitutives de leurs noms.

Les bruits et les sons musicaux éveillent aussi, mais moins souvent que les sons des lettres, des sensations colorées. Lorsqu'il s'agit de bruits, les couleurs paraissent grises, indécises ou sombres, noires, s'éclairant selon l'intensité du bruit. Pour les sons musicaux, la plupart des sujets se contentent d'accuser, comme pour les voix, des teintes sombres pour les notes graves, claires pour les sons aigus, moyennes pour les notes intermédiaires. Quelques personnes cependant attribuent une couleur différente à chaque note de la gamme, la nuance passant de l'une à l'autre d'une manière presque insensible et subissant même l'influence des dièses et des bémols ajoutés aux diverses notes. Parfois le timbre de la voix ou des instruments modifie la perception colorée qui suit l'impression d'un même son; cette influence toutefois est bien inférieure à celle que possèdent l'intensité et la hauteur du son. En particulier la couleur est d'autant plus nette que le son est plus intense, d'autant plus claire que sa hauteur est plus élevée.

Signalons encore que certains sujets attribuent une coloration aux jours de la semaine, aux mois de l'année, aux époques historiques, aux noms propres de personnes, aux prénoms...

Les couleurs qui sont le plus ordinairement perçues semblent être par ordre de fréquence : le rouge, le brun, le bleu, le violet et le vert. Le blanc, le noir et leur composé le gris sont aussi assez souvent accusés. La coloration reste constante pour la même lettre, le même son, le même timbre de voix ou le même instrument, en un mot pour la même excitation première. Du moins, cela varie très peu avec les années, sauf dans les cas où le phénomène, à un moment donné, cesse de se produire.

M. Suarez ajoute : « Certains sujets extériorisent l'image co-

Digitized by Google

lorée, c'est-à-dire qu'il leur semble la voir planant en général dans le champ de la perception première. » — L'image « semble planer au-dessus de la personne qui chante ou de l'instrument qui résonne, comme une sorte d'atmosphère mal limitée. » Pour ma part, je trouve difficile de prendre une idée exacte de ce phénomène, lorsque, par soi-même, on ne l'a pas constaté. Du reste, le plus grand nombre des personnes n'extériorisent pas leur fausse sensation, et, à ce propos, voici un passage copié dans une observation : « Je ne vois pas, dit le sujet, l'image extérieurement, comme dans une hallucination, un rêve, ou comme, lorsqu'après avoir regardé le soleil, on voit apparaître des ronds verdâtres sur les objets que l'on fixe ensuite ; non, ce n'est pas cela. C'est plutôt comme lorsque parlant d'une personne absente, d'un objet éloigné, on se représente par l'imagination l'un et l'autre, avec sa forme et sa couleur, sans les voir extérieurement par les yeux. »

Tels sont les principaux caractères que présente le phénomène de l'audition colorée. Comme nous ne croyons pas devoir suivre notre confrère dans l'ébauche d'étude et de classification qu'il consacre aux autres fausses perceptions sensorielles, nous nous bornerons à dire que, suivant lui : 1° la perception de couleur peut être provoquée, non seulement par une impression sonore, mais encore par des impressions visuelles non colorées, des impressions olfactives, gustatives, tactiles, voire même par l'évocation mentale de ces impressions. Ainsi chez une personne l'odeur de la vanille évoque une teinte claire, légèrement violacée, les douleurs violentes une idée de blanc...

2° A côté de ces fausses perceptions visuelles, il en existe d'analogues en rapport avec les autres sens : ouïe, olfaction, goût, toucher. Par exemple, chez le sujet qui percevait une teinte claire en sentant la vanille, la vue d'un ciel étoilé causait la perception d'un son aigu, très élevé, un peu discontinu...

Ces phénomènes divers, bizarres pour nous par leur nouveauté, sont-ils réels? Nous ne voulons pas en douter après les affirmations de notre confrère qui se porte garant de la sincérité des personnes qu'il a observées. Du reste, comme il le montre dans l'historique très soigné qui documente son travail, de nombreux médecins, dont quelques-uns ne sont pas les premiers venus, se sont déjà occupés de la question. Elle n'en reste pas moins fort obscure pour ce qui a trait à l'explication de ces diverses associations sensorielles. La faute en est aux lacunes de nos connaissances sur la physiologie des centres nerveux et aussi au vague qui domine encore toute la psychologie.

Pour certains auteurs, la double perception consécutive à une

Digitized by Google

impression unique résulte d'un ébranlement simultané des deux centres récepteurs distincts, soit par suite d'anastomoses entre leurs conducteurs, soit grâce à l'existence de fibres commissurales. Selon quelques autres, il faudrait encore voir ici de véritables actes réflexes, ce qui, à mon sens, n'explique pas grand'chose. Enfin nous ne sommes pas beaucoup plus avancés si, avec M. Suarez, nous admettons « que les phénomènes de *pseudo-photesthésie* dépendent, tantôt d'une association d'idées datant de la jeunesse, développée d'un manière consciente ou inconsciente, et dans cet ordre on doit ranger les faits de la coloration des jours de la semaine, des époques de l'histoire, etc., etc., tantôt d'un travail cérébral ou psychique spécial dont la nature intime nous échappe, et qui aurait une certaine analogie avec l'*illusion* dans les cas de *pseudo-photesthésie d'origine optique* et avec l'*hallucination* dans ceux où la pseudo-sensation secondaire est éveillée par l'excitation normale d'un appareil sensoriel autre que celui de la vue. »

Je regrette de ne pouvoir mieux que notre confrère expliquer les phénomènes qu'il a signalés à notre attention. Son travail mérite d'être lu, il comporte plus qu'une revue d'ensemble de la question, en raison des observations et des idées personnelles qu'il renferme. Il constituera, j'espère, auprès de vous un nouveau titre à l'appui de la candidature de M. F. Suarez de Mendoza au titre de membre correspondant national de notre société.

M. Valude. — **Topographie de l'ophtalmie granuleuse.** Rapport sur un travail envoyé par M. le Dr Truc. — La récente communication du Dr Chibret au Congrès de Berlin a porté vivement l'attention sur la répartition géographique de certaines affections oculaires et du trachome en particulier. Déjà le Dr Truc avait étudié la question à un point de vue similaire en recherchant dans une même ville la distribution de la maladie selon les quartiers. C'était la *topographie* du trachome à proprement parler, et cette topographie n'est pas moins intéressante à connaître que la géographie qui nous renseigne seulement sur les régions contaminées ou les races prédisposées.

Le Dr Truc a relevé dans la ville de Montpellier les points qui se montrent envahis par la maladie granuleuse et d'après ce pointage il a dressé une carte et des tableaux statistiques qui ont déjà été publiés cette année même par le *Montpellier Médical*.

Il résulte de ce relevé statistique que le trachome se montre principalement dans les régions humides, malsaines de la ville, dans les quartiers pauvres, dans les maisons obscures et sales.

La contagion de cette maladie trouve dans la misère physiologique et surtout dans le lymphatisme un auxiliaire nécessaire.

Digitized by Google

Le Dr Truc insiste très expressément sur les rapports qui lui semblent étroits entre la constitution lymphatique ou scrofuleuse même et l'ophtalmie granuleuse; c'est ainsi que sa statistique montre la prépondérance évidente, parmi les granuleux, des femmes et des enfants.

On pourrait peut-être trouver à cette prédominance des femmes et des enfants parmi les clients de la clinique de l'hôpital Saint-Eloi une autre raison, qui est la même partout du reste, c'est que les femmes et les enfants s'offrent bien plus volontiers aux soins dans les cliniques que les hommes dont le temps est plus mesuré et qui sont moins soucieux de leurs maladies; puis aussi la contagion du trachome sévira plus aisément parmi les femmes et les enfants confinés à la maison que chez les hommes occupés au dehors, et cela même en dehors du lymphatisme.

En tout cas ce travail de statistique locale est chose fort intéressante, et il serait très important, au point de vue de la santé et de l'hygiène publiques, de le voir exécuter sur une vaste échelle, dans une très grande ville, si là, il n'était presque impossible à réaliser.

Topographie de l'ophtalmie granuleuse, par R. Truc, agrégé, chargé du cours de clinique ophtalmologique à la Faculté de Montpellier. — M. Chibret vient de proposer à la section d'ophtalmologie du Congrès international de Berlin une étude géographique de l'ophtalmie granuleuse et, à cet effet, de convier tous les oculistes à des recherches dans le sens de celles qu'il a faites lui-même dès 1872. La proposition de notre distingué confrère a été favorablement accueillie et nul doute que les résultats obtenus ne permettent, après le prochain congrès à Rome, d'établir une carte générale de l'ophtalmie granuleuse. On pourrait même, en développant ultérieurement cette idée, indiquer les zones de distribution relative des principales affections oculaires.

Ces études de géographie sont excellentes, mais elles me paraissent devoir être complétées par des recherches de topographie.

La géographie nous indiquera les contrées, les régions, les localités infectées, et nous pourrons en rechercher les causes climatériques, telluriques et autres qui en favorisent le développement; la topographie nous montrera dans une ville, dans un quartier ou dans une rue les points contaminés, et nous tâcherons d'en découvrir les causes locales ou individuelles. L'étude des petits foyers est aussi intéressante que celle des grandes régions, elle est même plus importante, car elle permet mieux d'apprécier les conditions de propagation ou de développement et, par conséquent, d'y porter remède.

Digitized by Google

Je propose donc qu'à côté de la géographie on institue la topographie granuleuse.

J'ai essayé de dresser le plan granuleux de Montpellier; il est très instructif et très démonstratif à un certain point de vue; il pourra servir de base à quelques considérations sur l'étiologie et la prophylaxie de l'ophtalmie granuleuse.

La provenance et la demeure exactes des malades étant connues, il suffit d'indiquer par des points, pour chaque rue de la ville, le nombre des granuleux correspondants; comme dans toute statistique, c'est affaire de prévoyance, d'ordre et de temps. Il y aurait même avantage à placer les points au niveau des maisons atteintes, mais cette précision est superflue dans les rues courtes des petites villes. Pour Montpellier, et comme moyenne, nous avons mis les points granuleux au milieu de la rue. Cette approximation est très suffisante et rend le plan d'ensemble absolument démonstratif. Il est bon, pour plus de netteté, d'employer des points fortement colorés; si l'on établit sur la même place la topographie de plusieurs affections, des points diversement colorés. On peut d'ailleurs schématiser le tout en indiquant l'intensité morbide des diverses zones par l'étendue de leurs indications ou le degré de coloration topographique.

Nous donnons ici le tableau de nos granuleux urbains par rue, sexe et âge et le plan topographique qui en découle, tableau et plan dressés sur nos indications par notre excellent aide de clinique, M. Pansier; nous y ajoutons l'examen intérieur de plusieurs familles granuleuses fait par un de nos anciens élèves, M. Demeri, et quelques considérations très succinctes, étiologiques ou prophylaxiques; nous renvoyons enfin, pour plus de détails, à un récent mémoire sur l'ophtalmie[1], et à la thèse de M. le Dr Demeri[2].

Partout, d'ailleurs, les granulations envahissent exclusivement les gens pauvres, malpropres, vivant dans les maisons sales, obscures, humides.

L'habitation malsaine, le tempérament lymphatique, la malpropreté, en somme la misère sociale, la misère physiologique et la contagion constituent les facteurs essentiels de l'ophtalmie granuleuse.

On peut les combattre par l'hygiène générale et locale; c'est là toute la prophylaxie.

1. *L'Ophtalmie granuleuse à Montpellier* (*Montpellier-Médical*, 2e série, t. XIV, 1890).
2. *L'Ophtalmie granuleuse à Montpellier*. Thèse de Montpellier, 1890.

Digitized by Google

TABLEAU DES GRANULEUX DE MONTPELLIER,
soignés à la clinique ophtalmologique du 1er juillet 1887 au 1er septembre 1890.

DÉSIGNATION	HOMMES				FEMMES				ENFANTS				TOTAL GÉNÉRAL
	de 18 à 30 ans	de 30 à 40 ans	au-dessus de 40	TOTAL	de 18 à 30 ans	de 30 à 40 ans	au-dessus de 40	TOTAL	de 1 à 5 ans	de 5 à 10 ans	de 10 à 18 ans	TOTAL	
Rue de l'Abattoir	2	»	»	2	2	»	2	4	»	»	»	»	6
— Abric	»	»	»	»	»	»	1	1	»	»	»	»	1
— Agriculture	»	»	»	»	»	»	»	»	»	»	1	1	1
École d'Agriculture	1	»	»	1	»	»	»	»	»	»	»	»	1
Rue Adolphe-Bruyas	1	»	»	1	»	»	»	»	»	»	»	»	1
— de l'Aiguillerie	1	»	»	1	1	»	»	1	»	1	»	1	3
— de l'Aire	»	»	»	»	»	1	1	2	»	»	»	»	2
— Amoreux	»	»	»	»	»	»	1	1	»	»	»	»	1
Chemin des Aubes	»	»	»	»	»	»	»	»	1	»	»	1	1
Rue Aventurin	»	»	»	»	»	»	1	1	»	»	»	»	1
— du Bayle	»	»	»	»	»	»	1	1	»	»	»	»	1
— du Berger	»	»	1	1	1	»	2	3	»	»	»	»	4
— Blanquerie	3	»	1	4	2	1	3	6	2	»	2	4	14
Boul. de la Blanquerie	»	»	»	»	»	»	1	1	»	1	»	1	2
Rue Bord-de-Mer	»	»	»	»	»	»	1	1	»	»	»	»	1
— Bosquet	»	»	»	»	»	1	»	1	»	»	»	»	1
— Bourgoin	1	»	»	1	1	»	»	1	»	2	2	4	6
Faubourg Boutonnet	4	2	2	8	3	»	3	6	»	»	»	»	14
Rue des Carmes	1	»	1	2	1	»	»	1	»	»	»	»	3
Cours des Casernes	»	»	»	»	»	1	»	1	»	»	»	»	1
Rue de la Cavalerie	»	»	»	»	1	»	1	2	»	»	»	»	2
Faubourg Celleneuve	»	»	»	»	2	1	»	3	»	»	1	1	4
Rue du Chapeau-Rouge	1	»	»	1	1	»	1	2	»	»	2	2	5
Place Chapelle-Neuve	»	»	»	»	»	»	1	1	»	»	»	»	1
Rue Chaptal	»	»	»	»	»	»	1	1	»	»	»	»	1
— Charancy	1	»	»	1	»	»	»	»	»	»	»	»	1
— du Collège	»	»	»	»	1	»	1	2	»	»	»	»	2
— Constance-de-C.	»	»	»	»	»	»	»	»	»	»	2	2	2
Faubourg du Courreau	1	»	»	1	»	»	»	»	»	»	1	1	2
Rue Creux-du-Bœuf	»	»	»	»	»	1	»	1	»	»	»	»	1
— de la Croix-d'Or	»	»	»	»	»	»	»	»	»	»	1	1	1
— Daru	»	»	»	»	1	»	1	2	»	»	1	1	3
— Dauphine	1	»	»	1	»	»	»	»	»	»	»	»	1
Impasse Delort	1	»	»	1	»	»	»	»	»	»	»	»	1
Rue de l'Egalité	1	»	»	1	»	»	»	»	»	»	»	»	1
— Embouque-d'Or	»	»	»	»	2	»	»	2	»	»	»	»	2
— Ecole-Laïque	»	»	»	»	»	»	1	1	»	»	2	2	3
— des Ecoles-Pies	»	»	1	1	»	»	1	1	»	»	2	2	4
— des Etuves	»	»	1	1	»	»	»	»	»	»	»	»	1
— Favre	»	»	»	»	1	»	»	1	»	»	»	»	1
Boulevard Figueirolles	2	»	»	2	3	»	»	3	»	»	»	»	5
Rue Firman	»	»	»	»	»	2	»	2	»	»	1	1	3
— Fontanon	1	»	»	1	»	»	»	»	»	»	»	»	1
— Four-des-Flammes	»	»	»	»	1	»	»	1	»	»	»	»	1
— Gariel	»	»	»	»	»	»	»	»	»	»	1	1	1
— Général-Vincent	»	»	1	1	»	»	»	»	»	»	»	»	1
Caserne du 2e Génie	»	1	»	1	»	»	»	»	»	»	»	»	1
Rue Gustave	»	»	»	»	»	»	»	»	»	»	»	»	0
Grand'Rue	1	1	»	2	1	»	»	1	»	»	»	»	3
A reporter	24	4	8	36	25	8	25	58	3	4	19	26	120

Digitized by Google

DÉSIGNATION	HOMMES				FEMMES				ENFANTS				TOTAL GÉNÉRAL
	de 18 à 30 ans	de 30 à 40 ans	au-dessus de 40	TOTAL	de 18 à 30 ans	de 30 à 40 ans	au-dessus de 40	TOTAL	de 1 à 5 ans	de 5 à 10 ans	de 10 à 18 ans	TOTAL	
Report.....	24	4	8	36	25	8	25	58	3	4	19	26	120
Rue Henry.....	1	»	1	2	»	»	»	»	»	»	»	»	2
Boul. Hôpital-Général.....	»	»	»	»	1	»	»	1	»	»	»	»	1
Hôpital-Général.....	»	1	1	2	2	»	2	4	»	2	5	7	13
Hôpital Saint-Eloi.....	1	»	»	1	»	»	»	»	»	»	»	»	1
Rue Isidore-Girard.....	»	»	1	1	»	»	»	»	»	»	»	»	1
— Jardin-de-Reine.....	»	»	»	»	1	»	1	2	»	»	»	»	2
— Lakanal.....	»	»	»	»	1	»	»	1	»	»	»	»	1
— de la Loge.....	»	»	»	»	1	1	1	3	»	»	»	»	2
Cité Lunaret.....	1	»	»	1	»	1	»	1	2	3	2	7	10
Rue Magnol.....	»	»	»	»	1	»	»	1	»	»	»	»	1
— Maguelone.....	»	»	»	»	1	»	»	1	»	»	»	»	1
Mas de Julien.....	»	»	»	»	»	»	»	»	»	»	1	1	1
Rue de Metz.....	»	»	»	»	»	»	»	»	»	1	2	3	3
— de la Monnaie.....	1	»	»	1	1	»	»	1	»	»	»	»	2
— de Nazareth.....	»	»	»	»	»	»	»	»	»	»	1	1	1
Faubourg de Nîmes.....	»	»	»	»	1	»	1	2	»	3	1	4	6
Plan de l'Olivier.....	»	»	»	1	»	1	»	1	1	1	»	1	3
Route de Palavas.....	»	1	»	»	1	»	2	3	»	»	»	»	1
Rue de la Palissade.....	»	»	»	»	1	»	»	1	»	1	»	1	2
Passagers.....	2	1	1	4	»	»	»	»	»	»	»	»	4
Rue des Patriotes.....	»	»	»	»	»	»	»	»	»	1	»	1	1
— Guillaume-Pellicier....	1	»	»	1	»	»	»	»	»	»	»	»	2
— Pila-Saint-Gély.....	1	»	»	1	1	»	»	1	»	»	»	1	3
— Pitot.....	2	»	1	3	»	»	1	1	»	»	»	»	4
— Pont-Juvénal.....	1	»	»	1	»	»	»	»	»	»	»	»	1
— Pont-de-Lattes.....	»	»	»	»	2	»	1	3	»	»	»	»	3
— du Progrès.....	»	»	»	»	1	»	»	1	»	»	»	»	1
— de la Providence.....	1	»	»	1	»	»	»	»	»	»	»	»	1
— Puech-Pinson.....	»	»	»	»	1	»	»	1	»	»	»	»	1
— Puits-des-Esquilles....	1	»	»	1	»	»	»	»	»	»	»	»	1
— du Refuge.....	»	»	»	»	2	1	2	5	»	»	1	1	6
— de la Rochelle.....	2	»	»	2	1	»	1	2	»	»	»	»	4
— Salle-l'Evêque.....	»	»	»	»	»	»	1	1	»	»	»	»	1
Impasse Saint-Esprit.....	»	»	»	»	1	»	1	2	»	»	»	»	2
Rue Saint-Charles.....	2	»	»	2	»	»	1	1	»	»	»	»	3
— Saint-Joseph.....	»	1	»	1	»	»	»	»	»	»	»	»	1
Place Saint-Roch.....	»	»	»	»	»	»	1	1	»	»	»	»	1
Rue Saint-Roch.....	»	»	1	1	»	»	»	»	»	»	»	»	1
— de la Rochelle.....	»	»	»	»	»	»	»	»	»	2	»	2	2
— Saint-Sépulcre.....	»	»	»	»	»	1	»	1	»	»	»	»	1
— Sainte-Ursule.....	»	»	2	2	»	1	2	3	1	1	»	2	7
— Sœurs-Noires.....	»	»	»	»	»	»	1	1	»	1	»	1	2
— Subleyras.....	»	»	»	»	1	»	»	1	»	»	»	»	1
— Sourds-et-Muets.....	»	»	»	»	1	»	»	1	»	»	»	»	1
— Thérèse.....	»	»	»	»	»	»	»	»	»	»	1	1	1
— des Tondeurs.....	1	»	»	1	»	»	»	»	»	»	1	1	2
Route de Toulouse.....	2	1	»	3	»	»	1	1	1	»	»	1	5
Rue Trésor-Bourse.....	»	»	»	»	»	4	»	4	»	»	»	»	1
— Triperie.....	1	»	»	1	1	»	2	3	»	»	»	»	4
— Valfère.....	»	»	»	»	»	»	»	»	»	»	1	1	1
— Verrerie.....	1	»	»	1	2	»	»	2	»	»	2	2	5
— Vielle-Intendance.....	»	»	»	»	»	»	»	»	»	»	2	2	2
TOTAL.....	46	9	16	71	51	18	47	116	8	20	39	67	254

Digitized by Google

I. — Famille C..., rue Bourgoin, n° 10. Père et mère, bouchers.
2 Cas d'ophtalmie granuleuse dans la famille.

PÈRE	MÈRE	ENFANTS	OBSERVATIONS
Agé de 40 ans. Tempérament lymphatico-sanguin. Santé bonne. A perdu un œil il y a neuf ans; cause inconnue; ophtalmie granuleuse.	Agée de 49 ans. Tempérament lymphatique. Jamais mal aux yeux.	1° Mlle Marie C..., âgée de 16 ans, tempérament lymphatique. Maladies antérieures : Fièvre typhoïde, variole; a contracté ophtalmie granuleuse il y a quatre ans, à l'école. Pas de maladie aux yeux antérieure. Avait une amie atteinte d'ophtalmie. Elle est la première atteinte dans la famille. 2° Mlle Madeleine C..., âgée de 13 ans. — Signes de scrofule. Ophtalmie granuleuse depuis deux ans.	Le père et la mère ne sont jamais à la maison, toujours au marché; peu de rapports avec leurs enfants; ils sont indemnes. La première fille atteinte ne connaissait pas la contagiosité de son ophtalmie. Elle est toujours avec sa sœur; toutes deux très sales; se lavent avec les mêmes linges. Habitation au rez-de-chaussée; lieu d'aisance à côté. Odeur infecte. Evier et ruisseau sale dans une petite cour non aérée, où ces enfants passent la journée. Elles couchent ensemble.

II. — Famille E. B..., rue Plan-de-l'Olivier, Père, ouvrier; Mère, ménagère.
Un cas d'ophtalmie.

PÈRE	MÈRE	ENFANTS	OBSERVATIONS
Agé de 33 ans. Tempérament lymphatique, assez robuste, pas de scrofule. Yeux sains.	Agée de 30 ans. Tempérament lymphatique; scrofule, anémie; allaite dans ce moment-ci. Ophtalmie granuleuse depuis plusieurs années, contractée en Algérie. Pas de traitement. Très mauvais état.	1° Mlle M. B..., âgée de 3 ans. Tempérament lymphatique, signes de scrofule. Yeux sains. 2° Nourrisson de deux mois dont les yeux sont sains aussi.	Dans cette famille, pas de contagion; mère seulement atteinte. Elle connaît la gravité de son affection, sait qu'elle est contagieuse. Prend grandes précautions envers sa famille. Relativement propre.

Digitized by Google

III. — FAMILLE B..., RUE TRIPERIE-VIEILLE, N° 56. PÈRE, OUVRIER; MÈRE, BLANCHISSEUSE.

2 cas d'ophtalmie granuleuse.

MÈRE	PÈRE	ENFANTS	OBSERVATIONS
Agée de 29 ans. Tempérament lymphatique. Anémique. Ophtalmie granuleuse depuis six mois; cause inconnue.	Agé de 32 ans. Tempérament lymphatico-sanguin. Bonne santé. A contracté ophtalmie granuleuse trois mois après sa femme.	Mlle C. B..., âgée de 8 ans. Tempérament lymphatique. Bonne santé. Pas mal aux yeux.	Contagion évidente de la mère au père. Famille avertie par M. Truc. Prend précaution envers l'enfant qui reste indemne. Etat sanitaire bon.

IV. — FAMILLE E. P..., RUE DU CHAPEAU-ROUGE, N° 3.

Tous ont mal aux yeux dans la famille.

PÈRE	MÈRE	ENFANTS	OBSERVATIONS
Agé de 56 ans. Tempérament lymphatique, maigre, chétif, paraît avoir 70 ans. Ophtalmie granuleuse depuis dix ans; a été soigné à l'hôpital. Premier atteint.	Agée de 44 ans. Tempérament nerveux. Bonne santé. Ophtalmie granuleuse depuis six ans. Deuxième atteinte.	1° Fille, 11 ans. Lymphatique, bonne santé; ophtalmie granuleuse depuis deux ans. 2° Fils, 10 ans. Lymphatique, bonne santé; ophtalmie granuleuse depuis un an.	Contagion évidente depuis le mari jusqu'au plus jeune enfant. Maison sale, obscure; promiscuité très grande. Ne connaissaient pas la contagiosité de leur ophtalmie.

Digitized by Google

V. — FAMILLE FAVI... ARRIVÉE DEPUIS PEU D'ALGÉRIE. PÈRE, SANS MÉTIER; MÈRE, MÉNAGÈRE.
Trois cas d'ophtalmie générale.

PÈRE	MÈRE	ENFANTS	OBSERVATIONS
Agé de 35 ans. Tempérament lymphatique. 3e période tuberculose; en traitement à l'hôpital Suburbain. Pas de mal aux yeux.	Agée de 33 ans. Tempérament nerveux, santé générale assez bonne. Ophtalmie granuleuse contractée en Algérie, il y a un an. Lorsqu'elle l'a contractée, son fils âgé de 10 ans en était déjà atteint depuis quelques mois.	1° Garçon de 10 ans. Tempérament lymphatique, signes de scrofule. Ophtalmie granuleuse depuis dix-huit mois, contractée en Algérie, en allant en classe. 2° Fille de 6 ans. Tempérament lymphatique; scrofuleuse. Ophtalmie granuleuse depuis peu de temps.	Le garçon, atteint le premier, a, pour sûr, contagionné sa mère, qui, une fois atteinte, n'a pas tardé à contagionner sa fille. Grande misère. Gens très sales. La mère et les deux enfants habitent le même appartement et couchent ensemble. Aucune précaution contre contagion.

VI. — FAMILLE B..., IMPASSE SAINT-ESPRIT. MARI, TANNEUR; FEMME, BLANCHISSEUSE.
Quatre cas d'ophtalmie granuleuse.

PÈRE	MÈRE	ENFANTS	OBSERVATIONS
Agé de 26 ans. Tempérament lymphatique. Bonne santé. A mal aux yeux depuis l'âge de 18 ans. Ophtalmie granuleuse probable contractée avant son mariage.	Agée de 26 ans. Tempérament lymphatique. Anémie. Scrofule. Ophtalmie granuleuse depuis l'âge de 12 ans; allait alors à l'école.	Fille, 4 ans 1/2. Scrofuleuse. Ophtalmie granuleuse depuis qu'elle est née; allaitée par sa mère qui avait alors ophtalmie. 2° Fille, 2 ans 1/2, indemne. 3° Bébé allaité, commence à avoir mal aux yeux.	Le père et la mère, au moment de leur mariage, avaient tous deux ophtalmie granuleuse. Le premier enfant qu'ils ont contracté l'ophtalmie; contagion évidente. Le deuxième enfant l'a évitée jusqu'à maintenant. Mais le nourrisson, embrassé continuellement par sa sœur aînée atteinte d'ophtalmie, nourri par sa mère, qui ne prend aucune précaution envers lui, est déjà atteint. Maison très sale. Habitent tous au quatrième étage dans deux petits appartements. Aucune précaution avec les linges

Digitized by Google

VII. — FAMILLE N..., RUE BLANQUERIE, N° 34. MARI, LIQUORISTE.

Trois cas d'ophtalmie.

PÈRE	MÈRE	ENFANTS	OBSERVATIONS
Agé do 35 ans. Tempérament lymphatico-sanguin. Bonne santé. Jamais mal aux yeux. Est toute la journée hors de chez lui.	Agée de 30 ans. Tempérament lymphatique. Bonne santé générale. Ophtalmie granuleuse depuis dix ans. Avait cette maladie lorsqu'elle s'est mariée.	1° Fils, 5 ans, scrofuleux. Ophtalmie granuleuse depuis quatre ans. 2° Fille, 4 ans, lymphatique. Rien aux yeux. Couchent séparément. Habitent une maison très insalubre. La mère lavait son premier enfant avec les linges qui lui servaient à elle.	La mère avant de se marier habitait avec ses parents, où vivait avec elle un frère qui était granuleux. Il y a eu sans doute contagion entre lo frère et la sœur. Celle-ci se marie, et contagionne son premier enfant. Le père et une autre enfant restent indemnes.

VIII. — FAMILLE N..., RUE BLANQ. 30. PÈRE TRAVAILL. HORS DE LA MAISON; MÈRE MARCH. DE VAISSELLE AVEC SA FILLE.

Deux cas d'ophtalmie.

PÈRE	MÈRE	ENFANTS	OBSERVATIONS
Agé de 58 ans. Tempérament lymphatique. Bonne santé. Rien aux yeux. N'est jamais à la maison.	Agée de 51 ans. Tempérament lymphatique, anémie, pâleur. Ophtalmie granuleuse depuis deux ans, contractée en soignant sa fille.	Mlle Anna F..., âgée de 28 ans. Tempérament lymphatique; pâle, bouffie. Assez bonne santé. Ophtalmie granuleuse depuis deux ans.	Il y avait peu de temps que la fille était granuleuse, lorsque la mère, en soignant l'ophtalmie alors à l'état aigu de sa fille, a été contagionnée.

Digitized by Google

L'ophtalmie granuleuse est contagieuse. Ce fait, malgré certaines réserves, paraît établi par l'observation et l'expérimentation.

La clinique avait observé depuis longtemps la contamination directe ou indirecte des individus sains par les individus malades; les recherches microbiologiques récentes, sans être absolument établies, font admettre un agent de contagiosité; enfin des *inoculations* de produits granuleux sur des conjonctives saines ont provoqué des granulations.

La contagion se fera par les doigts, les linges, l'eau de toilette, etc.; elle aura lieu particulièrement dans la même famille, entre amis, entre camarades d'école ou d'atelier.

Cette contagion, pour être réalisable, exige certaines conditions spéciales de virus, d'âge, de tempérament, etc.

L'ophtalmie granuleuse récente, intense, à écoulement abondant, est plus contagieuse que l'ophtalmie granuleuse ancienne, discrète, sans sécrétion appréciable, car les produits de contage sont plus abondants et plus actifs dans la première forme que dans la seconde.

Les granulations sont en outre moins nombreuses de nos jours qu'autrefois. Si l'ophtalmie des armées est identique à l'ophtalmie granuleuse actuelle, chose douteuse, on peut dire qu'elle a perdu beaucoup de sa virulence, car les épidémies sont aujourd'hui exceptionnelles et bénignes dans les troupes européennes.

Il semble que les granulations se développent particulièrement chez les individus lymphatiques et, pour ce motif, surtout chez les enfants et les femmes.

L'observation clinique démontre nettement l'action du lymphatisme; l'âge et le sexe semblent même n'avoir quelque influence étiologique que par le lymphatisme.

Notre tableau montre, en effet, la prépondérance, parmi les granuleux, des femmes et des enfants; ces derniers seraient même en majorité si l'on tenait absolument compte du début de l'infection granuleuse. Hommes, femmes, enfants, tous sont plus ou moins lymphatiques, scrofuleux, tuberculeux. Leur habitus général, leurs ganglions, les cicatrices, les éruptions cutanées, tout montre la strume à ses divers degrés. Quelques rares sujets ont des chairs fermes, la peau vigoureuse, l'aspect non lymphatique, et leurs granulations sont bénignes.

La contagion a rarement lieu entre adultes, entre mari et femme, malgré des conditions de promiscuité favorables; elle se produit presque exclusivement dans l'enfance, après trois ou quatre ans, à l'école et surtout dans la famille.

Nous avons observé bon nombre de granuleux à l'Hôpital-

Digitized by Google

Général, chez des enfants de huit à quinze ans; on en trouverait probablement d'autres dans les écoles.

Dans les familles, la contamination est la règle chez les enfants. Nous avons indiqué un certain nombre de familles granuleuses; nous avons aussi, chez quelques-unes, fait rechercher la filiation de l'infection trachomateuse (*Voir nos tableaux*).

Partout d'ailleurs les granulations envahissent exclusivement les gens pauvres, malpropres, vivant dans des maisons obscures, humides, infectes.

L'habitation malsaine, la malpropreté, l'état lymphatique et la contagion constituant les générateurs essentiels de l'ophtalmie granuleuse, la prophylaxie consistera dans l'hygiène générale et l'isolement des individus contaminés.

L'hygiène comprend le développement des voies urbaines, la propreté et l'aération des rues ou des maisons, la toilette individuelle.

L'isolement des granuleux, quoique relatif, doit s'appliquer à l'école, à l'hôpital, dans la famille. Les hôpitaux les soigneront à part; les écoles les excluront des salles, les familles éviteront, entre enfants, les communautés de lit, de linges, de cuvettes, etc.

La gravité du mal légitime tous ces moyens.

M. Despagnet. — **Traitement du kératocone pellucide.** — J'ai eu, depuis deux ans, la bonne fortune d'observer trois cas de kératocone pellucide aux trois époques les plus opposées de leur évolution, de sorte que j'ai dû, dans chacun d'eux, adopter une thérapeutique différente. Ce sont les résultats de cette pratique que j'ai l'honneur de venir vous exposer.

Le premier en date que j'aie eu à soigner était porté par un jeune homme de 23 ans. L'œil droit présentait un *conus* au début. L'œil gauche, au contraire, offrait une déformation cornéenne telle que le sommet du cône faisait légèrement saillie entre les paupières et empêchait leur occlusion. Le frottement palpébral avait même provoqué une inflammation assez vive, et des douleurs très violentes que rien ne calmait. Le malade réclamait des soins exclusivement pour l'œil gauche. Il abandonnait les conseils d'un confrère qui le traitait depuis quelque temps et qui venait de lui parler d'énucléation. En examinant attentivement la cornée de cet œil gauche, on trouvait que l'axe du cône n'était pas central mais sensiblement au-dessous du méridien horizontal de la cornée. Le sommet présentait une légère infiltration diffuse et on y trouvait une petite ligne circulaire en dépression, limite d'une ulcération dans laquelle faisait hernie sous forme d'une petite bulle, la membrane de Descemet. Il n'y avait pas de doute, la perforation était

Digitized by Google

imminente et toute l'extrémité conique de la cornée était réduite à son minimum d'épaisseur. La densité de l'œil semble plutôt diminuée.

L'intervention était indiquée et j'hésitai longtemps sur le mode auquel je devais avoir recours.

Tous les procédés opératoires institués contre cette affection tendent à faire une déperdition de substance de façon à réduire l'étendue de la surface de la cornée et à provoquer un tissu cicatriciel dont la densité résistera à toute tendance de propulsion. Il me semble que dans le cas présent la nature allait d'elle-même produire ce que nous recherchons. En effet d'un moment à l'autre la hernie de la membrane de Descemet allait se rompre et ouvrir la chambre antérieure; toute la partie du sommet du cône que nous avons vue infiltrée allait fatalement se sphacéler, et si je laissais l'affection évoluer seule, il est plus que probable, que assistant au travail de réparation j'allais voir s'organiser un leucome qui avait toutes les chances d'enclaver une portion de l'iris. Je crus que je pouvais peut-être prévenir cette terminaison tout en hâtant la déchirure de la hernie et l'écoulement de l'humeur aqueuse. Je pensais pouvoir obtenir ce résultat rien que par une compression énergique. La cornée très amincie me semblait en effet facilement dépressible, et cette dépression forcée devait, dans mon esprit, amener la perforation de la hernie. J'appliquai donc, et très serré, un bandeau que je laissai en place pendant dix jours. En attendant ainsi, je voulais permettre à l'escarre de la partie ulcérée de se produire, et éviter par un écoulement d'humeur aqueuse trop fréquent qui se serait produit si j'eusse tous les jours renouvelé mon pansement, je voulais éviter, dis-je, la projection de l'iris.

Le dixième jour, quand j'examinai l'œil, la cornée n'était plus conique, elle était aplatie, mais elle présentait un aspect qui ne me laissa pas sans inquiétude. Elle était toute plissée et ses plis, rayonnés, offraient une disposition assez régulière. Somme toute il y avait excès d'étoffe pour la surface à recouvrir. Je remis le bandeau et le laissai dix jours encore. A ce moment tous les plissements avaient disparu. La chambre antérieure était rétablie, mais agrandie, et la cornée redevenue sphérique présentait, légèrement au-dessous de son centre, une assez large ulcération.

A partir de ce jour, tout en maintenant la compression, je fis quotidiennement d'abord, tous les deux jours ensuite, des cautérisations avec une solution de nitrate d'argent, dont je neutralisais l'excès. Deux mois après le début du traitement l'ulcération était cicatrisée. J'ai revu mon malade un an après. La cornée qui portait toujours son leucome à la hauteur du bord inférieur de la pupille avait conservé sa sphéricité régulière, mais elle était plus volumi-

Digitized by Google

neuse que ne le comportaient les dimensions du globe oculaire. Il y avait en quelque sorte kératoglobe. La chambre antérieure était développée en proportion. La conséquence de cette exagération de la sphéricité de la cornée fut une myopie très forte de — 20 dioptries environ, l'astigmatisme étant négligé. Mais avec pareil verre l'acuité, qui était simplement qualitative à la période du kératocone, s'élevait à 1/5.

Le deuxième cas observé remonte au 15 avril 1889. C'est le jour où se présente à ma clinique Mlle L..., âgée de 23 ans, couturière demeurant au Vésinet. Elle se plaint de ne pouvoir travailler sans éprouver une très grande fatigue et sa vision se trouble rapidement. Il y a deux ans que ces phénomènes ont apparu, et ils sont allés s'accentuant journellement, quoique d'une manière très lente. L'inspection des cornées à la kératoscopie fenestrale laisse voir l'image réfléchie de la fenêtre sous forme de pyramide tronquée, les deux bords réfléchis par la partie centrale se rapprochant manifestement. Dans les deux cornées on retrouve le même aspect. Si, faisant l'examen ophtalmoscopique, on applique la méthode de Cuignet, le doute n'est plus permis. Près du centre cornéen on aperçoit un segment d'ombre qui l'entoure et qui est animé d'un mouvement de rotation à chaque déplacement que l'on opère avec le miroir. Ce segment d'ombre central, bien défini, est pour nous le signe pathognomonique de la déformation conique de la cornée, et c'est autour du sommet du *conus* qu'on le voit se déplacer avec les mouvements du miroir. A la périphérie des cornées on trouve des ombres se déplaçant comme dans les yeux hypermétropes. En effet, notre ami et distingué collègue le Dr Parent a depuis longtemps démontré que dans le kératocone la périphérie de la cornée offre des méridiens hypermétropes, et bien souvent je lui ai vu appuyer ses données théoriques par des faits pratiques en améliorant la vision de ces yeux exclusivement avec des cylindres convexes. Chez notre malade, l'acuité était de 1/5 et aucun verre ne la modifiait. De tous les verres c'était avec les cylindres convexes qu'elle disait le mieux voir sans pour cela réussir à augmenter le taux de la vision. Comme nous nous trouvions en présence d'un *conus* au début, et que l'acuité était encore assez bonne, il ne pouvait être question d'intervention chirurgicale. Mais j'eus l'idée de mettre à profit la très belle observation de M. Panas, publiée par M. Bisserié dans les *Archives d'ophtalmologie*. Je tentai donc une cure par l'ésérine et la compression sur un seul œil, laissant l'autre comme témoin de comparaison. Il eût d'ailleurs été fort difficile de faire ce même traitement sur les deux à la fois. Très scrupuleusement, pendant une année entière, la malade a fait son traitement et je dois le dire sans aucun résul-

Digitized by Google

tat. Des deux côtés l'affection semble avoir évolué identiquement, car l'acuité a baissé également et en même temps dans les deux yeux. Elle est de 1/10 aujourd'hui.

J'ajouterai pour compléter mes deux observations que mes deux malades, bien portants, étaient indemnes de toute tare diathésique.

Mon troisième cas m'est fourni par une jeune fille de 18 ans. très délabrée comme constitution. Elle est cuisinière, ses yeux ne lui ayant pas permis d'entreprendre des occupations plus appliquées. C'est dans les premiers jours de juin 1889 qu'on me la conduit. Elle ne peut, en effet, se guider seule. De son œil droit elle compte à peine les doigts à 25 centimètres. Quant à son œil gauche, la vue en a considérablement baissé ces derniers temps, à tel point qu'elle n'ose plus s'aventurer seule dans la rue. Les deux yeux présentent un kératocone nettement accusé et facilement appréciable à l'œil nu, mais sans trace d'ulcération ou d'infiltration. Pas d'augmentation de densité sensible. L'œil droit a été, de la part d'un confrère, l'objet d'une opération qui n'a pas donné de résultat. Quant à l'œil gauche, plaçant le malade dans certaines conditions d'éclairage déterminées, on trouve une acuité de 1/25. Les verres ne peuvent l'augmenter. Je propose une intervention qui est acceptée par la malade. Je l'opère le 12 juin 1889.

Je pratique une opération pour laquelle on a pas mal discuté concernant la priorité de son application, et j'aurai garde de rouvrir un pareil débat. Les uns l'appellent opération de Bader, les autres de Galezowski. Ce que je sais c'est que, depuis 1875, je l'avais vu maintes fois pratiquer par ce dernier, mon maître, alors que j'avais l'honneur d'être son chef de clinique. J'avais pu en apprécier les excellents résultats au point de ne pas manquer d'en faire l'application moi-même, le cas échéant. Je fis donc, après anesthésie par la cocaïne, sur une étendue de 3 millimètres, une section linéaire de toute l'épaisseur de la cornée, parallèlement à son méridien horizontal, près du sommet du *conus*. Ma section se trouvait correspondre au bord inférieur de la pupille. Puis prenant, à l'aide d'une pince, la lèvre supérieure de la plaie je fis, d'un coup de ciseaux courbes, l'excision d'un petit lambeau semi-lunaire comprenant toute l'épaisseur de la membrane. Au moment où j'achevais d'ouvrir la cornée avec le couteau de de Graefe, il se produisit un jet assez violent d'humeur aqueuse, particularité que je tenais à signaler, car elle indique nettement une exagération de la pression intra-oculaire. L'excision faite, j'appliquai un bandeau binoculaire assez fortement compressif que je laissai, la malade ne souffrant pas, jusqu'au dixième jour. Ce jour-là en ouvrant l'œil, je constatai une filtration de l'humeur aqueuse, la chambre antérieure se réduisait sous ses yeux, la plaie cornéenne n'était donc pas encore bien

Digitized by Google

fermée. La réaction était peu vive. Je refis la compression monoculaire cette fois, et nous gagnâmes ainsi le 11 juillet suivant. Il reste encore une légère ulcération superficielle. La cornée est bien sphérique; la chambre antérieure normale. Au commencement d'août la cicatrisation est complète, la malade ne porte plus de bandeau et je trouve marqué sur mes livres à la date du 6 septembre suivant : V = 1/5 sans verres. Cette vision s'améliore encore jusque vers la fin de l'année et on ne trouve alors sur la cornée qu'une ligne blanche, située au-dessous de la pupille, ligne cicatricielle, témoin de l'opération; lorsque le 15 janvier 1890 l'œil devient rouge, larmoyant, photophobe; la ligne cicatricielle présente des bords diffus; peu à peu l'infiltration s'étend et enfin une ulcération du leucome apparaît. J'institue d'abord un traitement antiphlogistique, mais sans résultat; l'ulcère gagne en étendue, en profondeur, et bientôt j'aperçois la cornée dont le centre s'allonge; la forme conique réapparaît très nettement. Je me trouvais donc en présence d'une ulcération superficielle d'abord, profonde ensuite du leucome, provoquée par le mauvais état général de la malade, ulcération qui, amincissant la cornée, favorisait la reproduction du *conus*. Tous mes efforts devaient tendre à amener une cicatrisation rapide de l'ulcère. Je le cautérisai largement et profondément au galvano-cautère. Cela fait, je fis une paracentèse de la chambre antérieure pour amener l'affaiblissement de la cornée et j'appliquai une forte compression que j'ai maintenue plusieurs semaines. La cicatrisation a été très lente mais sans complication. Aujourd'hui, comme vous pourrez le constater sur ma malade, toute trace de *conus* a disparu. Le leucome, sans doute beaucoup plus grand qu'avant la complication, diminue tous les jours d'étendue. Quant à l'acuité, elle est de 4/10 avec 0° — 2 — 2.

Il m'a semblé intéressant de rapprocher ces trois cas observés l'un à la période initiale, le second à la période moyenne et le troisième à la période terminale du kératocone et de montrer les résultats que j'avais obtenus dans chacun d'eux par application d'une thérapeutique tout à fait différente.

Rarement nous avons l'occasion d'observer le *conus* à la période ultime, c'est-à-dire au moment où la perforation va se produire. Le plus souvent c'est au début, ou à la période que j'appellerai d'état que nous le voyons. Les cures par l'ésérine et la compression, qui ont donné quelques résultats très rares et qui peuvent être utiles quand le *conus* est arrivé presque au terme de son évolution, sont d'une longueur désespérante dans les deux premières périodes. Encore le temps ne serait-il rien si le résultat était certain ! Dans l'une de mes observations vous avez pu voir, que, malgré douze mois de traitement continu, l'affection n'en avait pas moins progressé.

Digitized by Google

Il ne nous reste donc que l'intervention chirurgicale.

Je ne discuterai pas les différentes opérations tentées sur la périphérie de la cornée, on ne peut obtenir de résultats qu'en agissant sur le sommet du cône. Les divers procédés qui ont eu pour but de détruire un lambeau superficiel de la cornée soit par excision, soit par cautérisation, sans pénétrer dans la chambre antérieure, n'ont pas réussi parce qu'ils n'intéressaient pas précisément la partie essentiellement malade. His n'a-t-il pas artificiellement produit le kératocone chez le lapin en pénétrant dans la chambre antérieure avec une aiguille fine et en dilacérant la partie postérieure des couches de la cornée? Après lui plusieurs expérimentateurs n'ont-ils pas avec succès reproduit la même expérience? Moi-même je l'ai recommencée et suis arrivé au même résultat. C'est donc la couche la plus profonde de la cornée qui est la première malade et qu'il faut atteindre par notre intervention.

J'ai mis en pratique l'excision d'un lambeau de toute l'épaisseur de la cornée qui m'a donné un résultat que je considère comme très favorable. Mais je sais que certains de mes collègues ont employé aussi avec succès les cautérisations au galvano-cautère. Ces cautérisations préconisées par M. Abadie, et après lui par Richard William à l'Association médicale britannique de 1888, ne peuvent être profitables qu'autant qu'on pénètre dans la chambre antérieure, et cela peut parfois présenter quelques difficultés avec la pointe d'un galvano-cautère. En outre, il n'est peut-être pas facile de détruire autant qu'il serait nécessaire. En tout cas je serais heureux d'entendre proclamer les résultats obtenus.

Quant à l'excision telle que je l'ai pratiquée, elle est des plus simples, grâce à la cocaïne. Pour les adhérences iriennes que l'on craint tant, elles me semblent des plus faciles à empêcher en évitant de faire trop tôt un examen intempestif de l'œil.

Quoi qu'il en soit, il m'a semblé utile d'attirer l'attention de la Société sur cette question. En 1887, un de nos confrères disait à la Société française d'ophtalmologie que toutes les opérations prônées pour la guérison du kératocone ne valaient pas grand'-chose, et il les repoussait toutes comme inutiles aux malades. Je crois que nous ne devons pas partager son avis et qu'en présence du kératocone, affection malheureusement presque toujours binoculaire, il nous est permis de tout tenter pour arracher les malades à une quasi-cécité.

M. Abadie. — Comme M. Despagnet, je crois que nous ne devons pas rester les bras croisés en face du kératocone, et que nous pouvons par l'intervention obtenir de bons résultats. Je serais tenté de me rallier à la méthode qu'il préconise, si elle ne me paraissait d'une trop grande difficulté d'application. Je lui préfère un mode opéra-

Digitized by Google

toire que j'ai conseillé et qui m'a plus d'une fois très bien réussi : c'est la cautérisation au galvano-cautère, mais à la condition, qui pour moi aussi est indispensable, de perforer la cornée de part en part. Ce moyen est des plus simples et je le considère comme ne présentant aucun danger.

M. Galezowski. — Je suis bien fâché que mon excellent confrère M. Despagnet n'ait pas voulu rechercher l'origine historique de mon *procédé opératoire du staphylome conique de la cornée*, et qu'il se soit contenté de répéter ce que ses contradicteurs ont voulu dire : c'est que mon procédé n'est que la reproduction du procédé employé par des auteurs allemands quelconques. Non, messieurs, mon procédé n'a rien de commun ni avec le procédé de de Graefe, ni avec celui d'autres auteurs allemands ; il m'appartient complètement, et voici en quoi il consiste : j'enlève un petit lambeau, en forme de croissant de toute l'épaisseur de la cornée, non point dans le centre de la cornée, mais au sommet du staphylome qui se trouve un peu sur le côté et plus bas, et je fais, ensuite, une compression de l'œil pendant dix ou quinze jours.

Jusqu'à présent, j'ai pratiqué cette opération dans dix-huit cas, et je n'ai eu qu'une seule fois une légère adhérence de l'iris dans la partie inférieure de la plaie, qui a pu être, plus tard, rompue par les mydriatiques. Dans tous les autres cas, la guérison a été complète. Ce procédé est donc supérieur à tous les autres employés jusqu'à présent, sans en excepter celui de de Graefe, dans lequel on n'enlève qu'une petite rondelle du tissu cornéen à la surface, et on cautérise ensuite la plaie cornéenne pendant un temps indéfini.

M. de Wecker. — D'après le dessin que M. Galezowski vient de nous donner de son opération, je crois en réalité que M. Bader ne la revendiquerait pas comme sienne, car lui excise un large lambeau cornéen. Ce que M. Galezowski fait, c'est d'exciser à côté du cône un lambeau cornéen, semblable à celui qu'excisait de Graefe, avec cette différence que de Graefe évitait de pénétrer dans la chambre antérieure, tandis que notre confrère y entre d'emblée. On établit donc par ce procédé une fistule que de Graefe évitait de faire de suite et ne produisait qu'ultérieurement en tâchant de l'entretenir pendant quelque temps.

Comme je suis le confrère sus-mentionné qui a déclaré tous les procédés opératoires dans la cure du kératocone comme défectueux et qui a conseillé de s'en abstenir, je dirai néanmoins que s'il y a un choix à faire, j'incline vers le procédé de de Graefe, que je regarde comme le moins périlleux et comme celui qui m'a encore donné parfois de bons résultats.

M. Galezoswki. — Mon procédé diffère totalement de celui de

Digitized by Google

de Graefe, car j'excise un lambeau qui intéresse toute l'épaisseur de la membrane. Il m'a toujours donné d'excellents résultats, et je me garderais bien de pratiquer un des procédés préconisés par M. de Wecker; ils ne donnent généralement pas de bons résultats.

M. de Wecker. — Il pourrait résulter de l'ensemble de cette discussion une erreur d'appréciation. On pourrait supposer qu'entre la méthode ancienne de de Graefe, qui évitait de pénétrer dans la chambre antérieure, et les procédés plus récents de Bader et Galezowski qui y entrent d'emblée, rien de semblable n'ait été tenté. Il faudrait pourtant ne pas oublier qu'il y a eu des opérateurs qui ont encore procédé avec bien plus de hardiesse pour enlever un lambeau cornéen, et je n'ai qu'à rappeler ici les trépanations que Bowman et moi-même nous avons pratiquées il y a déjà dix-huit ans.

M. Jocqs. — Le cas de M. Despagnet est d'autant plus intéressant que le traitement chirurgical qu'il a institué a été suivi de succès. Nombreux sont, en effet, les cas où le traitement chirurgical, quel qu'il soit, non seulement n'a pas été suivi de succès mais a, même, aggravé la maladie. Je trouve donc que M. Despagnet ne fait pas assez de cas du traitement orthopédique qui a été institué pour la première fois à l'Hôtel-Dieu en 1883 par le professeur Panas. Pour mon compte, je n'ai vu que deux cas de kératocone. Les deux cas ont été traités par les instillations de myotiques et la compression : le premier, celui de M. Panas, dont le traitement a été suivi d'un succès complet; le second, que j'ai traité moi-même, kératocone double, et que la compression a guéri également. Je déclare que je commencerai toujours le traitement par la compression.

M. Ed. Meyer. — On admet généralement que l'aplatissement de la cornée nécessaire pour la guérison chirurgicale du kératocone se produit sous l'influence d'un processus de rétraction cicatricielle du tissu. Or, cette rétraction n'a lieu qu'à la suite de plaies perforantes de la cornée et il me paraît difficile que l'on obtienne une guérison définitive du kératocone sans pénétrer dans la chambre antérieure. Les larges perforations de la cornée, aussi bien que les pertes de substance de cette membrane exposant au danger du prolapsus de l'iris, de son enclavement dans la cicatrice ou d'une synéchie antérieure, de Graefe avait imaginé son procédé ingénieux. Il consiste à enlever de la surface de la cornée et sans pénétrer dans la chambre antérieure, un lambeau du tissu, d'établir à cet endroit une ulcération artificielle par des cautérisations prudentes et de pratiquer au fond de l'ulcère des paracentèses de la chambre antérieure répétées plusieurs jours de suite, en maintenant l'œil sous un bandeau compressif. Depuis vingt-deux ans j'ai employé ce procédé un très grand nombre de fois, sans un

Digitized by Google

seul accident et avec d'excellents résultats. Mon premier opéré que j'ai présenté en 1868 à l'Académie de médecine parce que c'était le premier cas de guérison d'une maladie considérée comme incurable, vit encore et jouit toujours d'une très bonne vision. L'opacité circonscrite de la cornée qui résulte de l'opération disparaît, surtout chez les jeunes gens, à un tel point qu'un de mes malades opéré à l'âge de 15 ans à l'œil droit a été déclaré bon pour le service militaire et est devenu un excellent tireur. Ma dernière opérée, qui avait dû quitter à cause de sa vue sa position d'institutrice, l'a reprise depuis sa guérison, car elle lit et écrit sans difficultés. Je puis donc affirmer que le procédé de de Graefe est réellement bon et utile. Les observations de MM. Galezowski et Despagnet prouvent que l'on peut arriver au même résultat en enlevant d'emblée un lambeau de la cornée dans toute l'épaisseur de la membrane sans s'exposer au danger d'une adhérence de l'iris. J'ai vécu jusqu'ici dans une certaine crainte de ce danger qui me paraissait presque inévitable, car j'en ai vu dernièrement encore deux résultats désastreux, l'un à Londres qui avait été opéré à Moorfield Hospital, l'autre opéré eu Suisse par un confrère des plus compétents et qui n'avait pu éviter la synéchie antérieure avec glaucome consécutif et perte de la vue malgré l'iridectomie.

M. Gillet de Grandmont. — Dans un cas qu'il m'a été donné de traiter, voilà quinze ans, avec M. de Wecker, par le procédé de de Graefe, le résultat a été très bon et depuis il s'est maintenu tel. Toutefois, aujourd'hui, je ne craindrais pas d'ouvrir la chambre antérieure, étant donné la sécurité que nous procure l'antisepsie. A mon avis, cette ouverture doit être pratiquée sur le point le plus saillant de la cornée, là où elle est le plus mince; c'est là que le tissu est le plus malade, c'est par suite là qu'on doit chercher à obtenir du tissu cicatriciel. En outre cette situation centrale de la perforation cornéenne met à l'abri des synéchies dans une certaine mesure.

M. Meyer. — L'intérêt de la communication de M. Despagnet réside principalement dans ce qu'il a approprié le traitement au degré du kératocone. A ce sujet, je dois dire que j'ai été étonné de la perforation spontanée qu'il a observée chez un de ses malades.

M. Parinaud. — Dans le kératocone l'affection n'est pas limitée au centre de la cornée qui fait saillie; il y a une sorte de kératomalacie qui semble porter sur la membrane tout entière. Dans le but d'augmenter la résistance de la cornée j'ai, tout récemment, pratiqué des scarifications profondes, les unes verticales, les autres horizontales, allant d'un bord à l'autre de la membrane

Digitized by Google

en passant près du centre, sans l'intéresser. Je me suis servi d'abord du scarificateur de Desmarres, mais avec cet instrument on ne se rend pas très bien compte de la profondeur des scarifications. Il vaut mieux se servir du couteau de de Graefe, mieux encore, pour éviter la perforation de la cornée, d'un petit bistouri à tranchant courbe convexe. Les scarifications peuvent être répétées après trois semaines ou un mois, lorsque l'on juge que l'effet cicatriciel des premières est produit.

Chez une première malade, une jeune fille de 19 ans, quinze jours après une première opération, l'acuité est montée de 1/40 à 1/20. J'ai pratiqué alors de nouvelles scarifications qui ont déterminé sur la surface de la cornée un léger suintement sanguin attestant que le travail inflammatoire n'était pas terminé. En cherchant à pénétrer profondément dans l'épaisseur de la cornée, avec le couteau de de Graefe, j'ai perforé la membrane. J'avais prévu la possibilité d'ouvrir la chambre antérieure et je n'attachai pas grande importance à l'accident. Cependant, bien que l'ouverture fut très petite et même imperceptible à l'œil nu, la chambre antérieure ne s'est rétablie qu'après dix jours avec formation d'une très légère synéchie. A peine la chambre antérieure était-elle reformée qu'un glaucome aigu s'est déclaré. Il a d'ailleurs cédé à l'iridectomie. Ce glaucome m'a paru imputable plutôt à l'accolement prolongé de l'iris à la cornée qu'à la formation d'une synéchie qui, je le répète, était très légère, et sans doute aussi à la prédisposition de l'œil atteint de kératocone.

Malgré cette complication, le premier résultat obtenu chez cette malade me fait bien augurer de la méthode.

J'ai pratiqué ces scarifications chez un autre malade, mais l'opération a été faite hier seulement, je n'en pourrai apprécier le résultat que dans une quinzaine de jours.

M. Gorecki. — Je ne voudrais pas laisser passer l'assertion de M. Meyer, que jamais le kératocone n'aboutit spontanément à la perforation de la cornée, sans lui rappeler qu'alors que j'étais son chef de clinique et l'interne de M. Trélat à la Charité, nous avons observé dans cet hôpital un jeune instituteur atteint d'un double kératocone. Dans un des yeux il y eut ulcération et perforation spontanée, l'autre fut traité par la méthode de de Graefe et guérit.

M. Despagnet. — C'est à dessein que je n'ai pas voulu parler de la priorité de l'application du procédé opératoire que je préconise, pensant que les limites que je me suis assignées dans mon travail ne me le permettaient pas, et je n'ai nullement dit qu'il avait une origine allemande. Mais j'ai dit, et je me plais à le répéter, que je l'avais toujours vu appliquer par M. Galezowski,

Digitized by Google

c'est-à-dire depuis seize ans, et que j'avais pu maintes fois constater les heureux résultats qu'il avait donnés.

Je n'ai nullement voulu dire qu'il fallait tailler le lambeau dans le centre de la cornée, mais dans le centre du *conus*, c'est-à-dire à son sommet. Or, l'axe du cône se trouvant toujours au-dessous du méridien horizontal de la cornée, la cicatrice consécutive à l'excision du lambeau se trouvera correspondre au bord inférieur de la pupille.

Je suis heureux d'avoir entendu proclamer les bons résultats qu'obtient M. Abadie par les cautérisations au galvano-cautère, mais ils ne peuvent m'empêcher de croire ce procédé très difficile à appliquer. En effet, quand vous arrivez à pénétrer avec la pointe galvanique dans la chambre antérieure, l'humeur aqueuse s'écoulant brusquement, il est facile de blesser le cristallin qui vient presque en contact avec la cornée qui s'aplatit. En outre, la perforation produite, il est impossible de détruire autant de substance cornéenne qu'on le désirerait.

M. Jocqs me reproche de ne pas faire une assez large part au traitement par l'ésérine et la compression, et il nous cite un très beau résultat obtenu par ce mode thérapeutique. Je me félicite de lui avoir fourni l'occasion de rappeler ce cas, que je connais, et où, je l'avoue, il a été très heureux, et malgré tout je persiste dans mes conclusions : la compression et l'ésérine ne peuvent aboutir que dans les kératocones arrivés à la dernière période, c'est-à-dire quand ils sont près de s'ulcérer. Mais dans tous les autres cas, la guérison est une exception, et encore ne l'obtient-on qu'après un traitement d'une durée telle que je me demande s'il ne vaut pas mieux d'emblée se soumettre à une intervention.

Enfin MM. Meyer et de Wecker me disent que par le procédé de de Graefe on peut arriver au même résultat que par l'excision. C'est possible ; mais je me demande véritablement si, en cette fin de siècle marquée par des progrès chirurgicaux incessants nous devons préférer une méthode où il est nécessaire de pratiquer pendant huit, dix, quinze jours consécutifs des paracentèses de la chambre antérieure, dont chacune d'elles offre un danger d'infection de l'œil, si nous devons, dis-je, préférer une méthode où l'on devra faire huit ou dix opérations successives à celle qui nous permet en une seule fois d'obtenir le même résultat. Je ne le crois pas ; ce serait là du progrès à rebours.

M. Fontan (de Toulon). — **Blépharoplastie par des lambeaux en ciseaux pour la restauration totale des deux paupières.** — Les procédés de restauration des paupières abondent, et il semble vraiment que la matière soit épuisée. Aussi n'est-ce pas

Digitized by Google

sans un certain étonnement que l'on voit de temps en temps préconiser une nouvelle manière de traîner un tiroir, d'abaisser un pont, ou de faire pivoter un lambeau. Cette richesse en procédés variés est pourtant souvent insuffisante, car la variété des lésions est encore plus grande, et le praticien peut se trouver en présence de délabrements inattendus qui rendent les tracés ordinaires tout à fait inefficaces.

Pour pratiquer la blépharoplastie il faut qu'il existe soit des portions de paupière utilisables, soit au moins des parties cutanées voisines susceptibles d'être amenées au pourtour du globe oculaire.

Presque toujours c'est la région temporale ou la région malaire, ou la région frontale externe qui fournissent l'étoffe de la réparation.

Mais si l'on se trouve en présence d'un visage où une affection rongeante, lupus, cancroïde, etc., a détruit la peau de la tempe, de la joue et du front, sans presque exempter la presque totalité des deux paupières, il faut rompre avec les procédés classiques.

C'est avec ces difficultés que j'ai été aux prises il y a six mois, ayant à traiter un homme de 68 ans, atteint d'épithélioma, et chez qui l'ulcération n'avait respecté que l'angle interne de l'œil (fig. 1). Les deux paupières, la moitié externe du sourcil, la région externe du front, toute la tempe et la moitié externe de la joue n'existaient plus. Après plusieurs projets je m'arrêtai au suivant, que j'exécutai intégralement après ablation de toutes les parties cancéreuses.

1° *Paupière supérieure.* — Elle est refaite à l'aide d'un lambeau falciforme, à base inférieure qui est pris sur le côté gauche du nez, et sur la partie médiane du front (fig. 2). Le bord interne de ce lambeau respecte l'angle interne de l'œil, et passe à la tête du sourcil. Le bord interne suit la ligne médiane. A l'aide d'une rotation d'un quart de cercle, ce lambeau vient occuper la place de la paupière supérieure, et un premier point en fil d'argent en fixe solidement l'extrémité au périoste de l'arcade zygomatique.

2° *Paupière inférieure.* — Elle est reconstituée par un lambeau falciforme à base supérieure qui est pris sur le front et le côté droit du nez (fig. 3). Il a son sommet sur la joue droite, tout contre l'aile du nez. Détaché et entraîné à gauche par un pivotement de 45°, il vient s'adapter à la place de la paupière inférieure, après avoir croisé sur le pédicule du premier lambeau. D'où le nom *en ciseaux* que je donne à ce procédé.

Il est bien entendu que plus tard, dans huit ou dix jours, le pont cutané qui forme ce croisement sera sectionné.

Digitized by Google

Les deux lambeaux sont réunis entre eux par trois ou quatre points de suture à l'angle externe. Ils sont en outre fixés aux téguments voisins par toute leur périphérie.

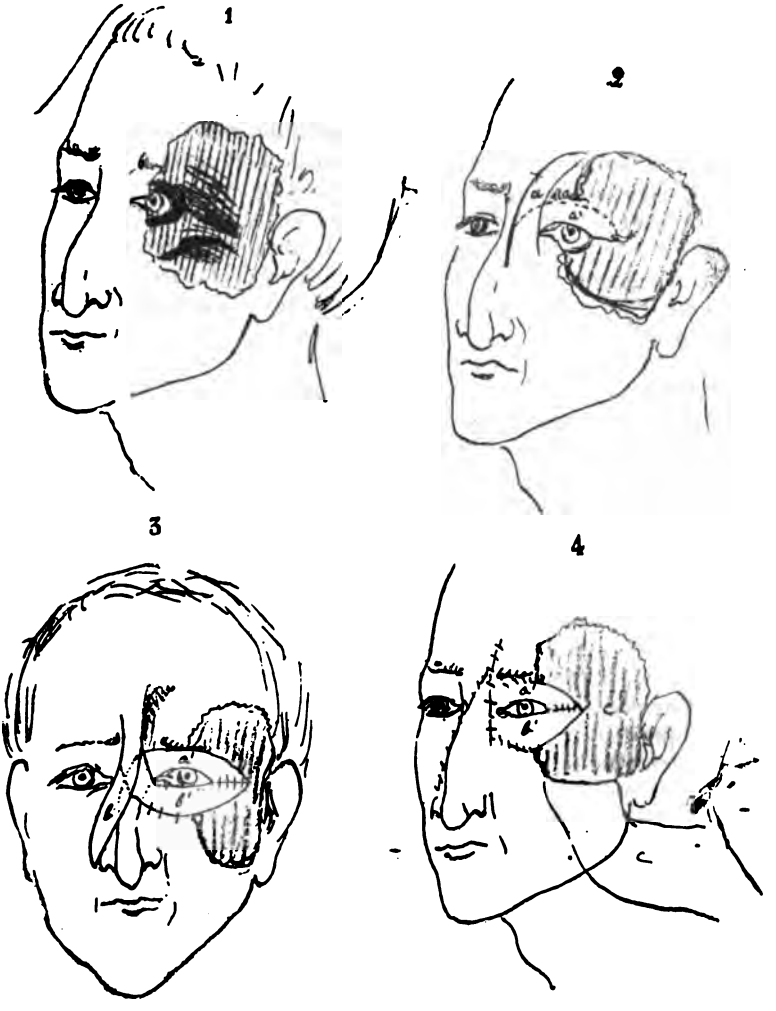

3° *Régions temporale et parotidienne.* — Elles sont restaurées par un vaste lambeau pris sur les régions massétérine et cervicale latérale, lambeau dont la base doit atteindre le bord postérieur du muscle sterno-mastoïdien. Enfin les lacunes du front et du côté

Digitized by Google

droit de la face sont comblées par traction des parties voisines.

Les suites de cette opération laborieuse furent satisfaisantes. Les paupières notamment furent bien restaurées, c'est-à-dire que le globe oculaire cessa d'être entièrement à nu et fut protégé par deux bandes cutanées remplaçant les voiles palpébraux.

La région temporale resta incomplètement réparée par suite du sphacèle de l'extrémité du lambeau cervical; il fallut attendre le bourgeonnement secondaire.

Le sujet de cette opération succomba du reste au bout de deux mois, à une broncho-pneumonie, suite de l'influenza.

Mais, je le répète, la restauration des paupières avait été obtenue, et c'est ce qui m'a décidé à vous communiquer ce procédé que j'appelle la blépharoplastie par des lambeaux en ciseaux comme une ressource extrême de cette autoplastie de la face, à propos de laquelle on a dit depuis longtemps qu'il n'y a rien d'impossible à réaliser.

M. Gillet de Grandmont. — **Lunettes d'essai.** — Cette lunette, d'un petit volume et d'un poids relativement faible, constitue un instrument destiné à donner rapidement l'écartement des pupilles à la hauteur du nez pour la confection des montures de lunettes; et aussi à abréger notablement le temps employé à la détermination des verres cylindriques ou sphéro-cylindriques chez les astigmates.

1° Le petit volume et le poids faible sont le résultat de la suppression des longues tiges et des vis qui, dans les lunettes d'essai les plus perfectionnées, servent à rapprocher ou à éloigner les verres l'un de l'autre, afin de faire coïncider autant que cela est utile, le centre du verre avec le centre des pupilles.

Une double glissière horizontale, en rapport avec une glissière oblique dont le mouvement rappelle celui d'un x, suffit à donner un écartement régulier. Le pont pour le nez, en relation avec la partie moyenne des glissières peut monter ou descendre au gré de l'investigateur. Une seule vis fixe tout l'appareil, de sorte que cette première partie de l'opération qui consiste à déterminer la forme des montures, est très simplifiée et très abrégée.

2° Cette lunette d'essai a aussi pour but d'économiser du temps sur la durée du choix du verre cylindrique. Voici comment :

Quand il s'agit d'une correction astigmatique, on commence généralement par déterminer, soit au moyen de l'ophtalmomètre de Javal et Schiötz, comme j'en ai l'habitude, soit par l'emploi de tout autre instrument ou procédé, l'axe du diamètre le plus réfringent de la cornée; puis, par une série d'essais successifs, on arrive à établir en fractions de dioptries le numéro du cylindre correcteur du vice de réfraction.

Digitized by Google

Dans cette dernière opération qui semble si simple en soi, on perd beaucoup de temps, parce qu'il faut à chaque présentation de verre, lire sur la monture de lunettes la division du cercle à laquelle correspond l'axe du cylindre, et cela exige souvent que l'on rapproche désagréablement sa figure de celle du malade, à moins qu'on n'enlève chaque fois les lunettes pour faire cette lecture, et qu'on ne les réapplique, ce qui expose encore à un déplacement involontaire du cylindre.

Tout cela constitue, je le répète, une perte de temps qui allonge

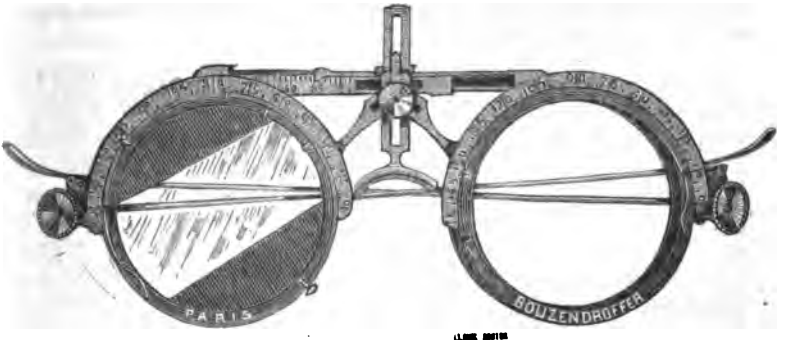

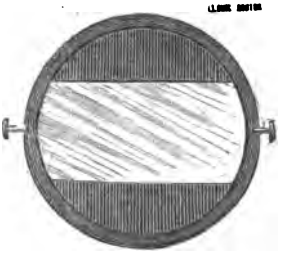

sensiblement la durée toujours trop longue de la détermination des verres chez l'astigmate.

C'est sur ce temps perdu que j'ai cherché à réaliser une économie et j'y suis arrivé en me servant de verres cylindriques dont la bague porte une bélière analogue à celle des verres sphériques.

Cette bélière qui est sur le prolongement de l'axe du cylindre vient buter contre un taquet qui, sur le cercle gradué de la monture, s'arrête précisément à la division du cercle correspondant à l'axe du cylindre. De sorte que, tout en changeant le verre, la direction que prend celui-ci est exactement celle que l'on a préalablement déterminée.

On n'a donc plus à se préoccuper de l'axe occupé par le cylindre

Digitized by Google

tant que la correction n'est pas définitive. Il suffit de changer le cylindre et de le tourner jusqu'à ce qu'il vienne s'arrêter contre le taquet.

Ce n'est que lorsqu'on retire la lunette d'essai qu'on lit l'axe sur le cercle gradué et cela avec la facilité que donne un instrument que l'on a dans la main.

Je me fais un plaisir et un devoir de dire que c'est à l'habileté de l'opticien Bouzendroffer que je dois la réalisation de cet instrument qui me semble appelé à rendre des services en ophtalmologie.

J'ajouterai que ces lunettes peuvent servir avec les boîtes d'essai et que la petite adjonction de la bélière aux cylindres peut se faire avec grande facilité.

M. Abadie. — **Ophtalmie sympathique.** — Messieurs, dans la séance d'avril dernier, j'ai eu l'honneur de vous parler d'un nouveau traitement de l'ophtalmie sympathique et je vous ai présenté à l'appui de mon dire une malade âgée de soixante ans, marchande de journaux que j'avais guérie d'une ophtalmie sympathique des plus graves. Aujourd'hui je viens vous présenter deux autres malades d'un très grand intérêt. Le premier est une fillette de 7 ans qui se blesse l'œil droit ; à la suite, survient une ophthalmie sympathique grave à marche rapide ; je lui fis une injection dans l'œil blessé d'une goutte de solution de sublimé à 1/500 ; elle est aujourd'hui complètement guérie. Le second est encore plus intéressant. Il s'agit d'un homme de 46 ans, brocanteur, qui à la suite d'une blessure à l'œil droit est atteint d'ophtalmie sympathique. Il est d'abord soigné dans un hôpital, puis dans deux cliniques importantes de Paris. Enfin il vient chez moi il y a cinq ou six mois, mais complètement aveugle depuis dis-huit mois. Cet homme avait subi six iridectomies, trois sur chaque œil, qui s'étaient toujours refermées. Je commençai par cautériser profondément au galvano-cautère la plaie de l'œil droit et, chose curieuse, après deux ans il en sortit un magma purulent. Puis je lui fis dans chaque œil une injection de solution de sublimé à 1/1000 et quand je vis que je pouvais sans danger intervenir chirurgicalement, je lui fis sur l'œil gauche une iridictomie. Vous pouvez constater que cette pupille artificielle ne s'est pas refermée et que non seulement il voit à se conduire mais encore à lire avec des verres appropriés.

Mais, messieurs, je ne vous apporte pas seulement des faits personnels. Le Dr Ebfthériodes (de Smyrne) m'a envoyé il y a quelques semaines l'observation d'un enfant atteint d'ophtalmie sympathique qu'il a guéri en injectant dans l'œil primitivement blessé une goutte de la solution de sublimé à 1/1000. Notre éminent confrère le Dr Terson (de Toulouse) m'a envoyé deux observations semblables avec guérison.

Digitized by Google

M. DE WECKER. — **Résection simple du nerf optique.** — L'opération que je propose et que je pratique pour prévenir et pour combattre l'ophtalmie sympathique, est la simple résection du nerf optique. Schweigger et Pagenstecher ne se sont que fort peu éloignés de l'abrasion optico-ciliaire, l'opération de Boucheron et Schoeler, dont l'idée première revient à Rondeau[1], qui, en 1866, l'a parfaitement décrite dans sa thèse, telle qu'il la pratiqua sur le cadavre. Ce que Schweigger a ajouté, c'est la résection d'une portion du nerf optique, qu'il ne se contentait pas seulement de diviser comme Rondeau le faisait sur le cadavre, Boucheron dans ses expériences sur les animaux, et Schoeler, le premier, sur le vivant.

La description exacte que je donnerai plus loin, des procédés opératoires de Schweigger et Pagenstecher nous démontrera clairement qu'ils ne pratiquent pas *accessoirement* la section des nerfs ciliaires, mais que la *dénudation* du segment postérieur de l'œil constitue une partie capitale de leur manière d'opérer.

J'ai toujours déploré, et je ne cesse de le faire, l'absence absolue de logique et de bon sens que beaucoup de médecins et ophtalmologistes mettent dans leurs raisonnements thérapeutiques. Demandez à un ophtalmiste moderne s'il admet ou non les découvertes et les données théoriques que nous a apportées la bactériologie, et vous le verrez tout courroucé qu'on se permette de lui adresser pareille question. Eh bien, parmi ces découvertes, une des plus importantes est celle qui concerne la question de l'inflammation : toute évolution d'inflammation se borne à des faits chimiques avec ou sans intervention de micro-organismes. Un rôle direct ne revient nullement ici aux nerfs.

L'inflammation évolue sans leur intervention; eux seuls sont incapables de l'engendrer.

Est-ce assez clair et précis, et le nie-t-on actuellement?

Maintenant, voyons ce qui se passe pour un œil blessé avec un outil contaminé. Il s'enflamme, et l'inflammation persistant, dans un laps de temps plus ou moins éloigné, une inflammation non douteuse et même très pernicieuse éclate sur le congénère.

Partisans des doctrines bactériologiques, vous ne mettez pas le moins du monde en doute que la blessure primitive n'a été suivie d'une inflammation que parce que la plaie a été infectée, ou, si vous croyez au réveil des diathèses, que parce que le traumatisme a créé un *locus minoris resistentiæ* pour la localisation d'une infection endogène.

Qu'il en soit ce qu'il voudra, vous êtes convaincus que c'est l'in-

1. *Des affections oculaires réflexes et de l'ophtalmie sympathique.* Thèse de Paris, 1866.

Digitized by Google

fection directe ou médiate qui a *engendré* et qui *entretient* l'inflammation. *L'idée ne vous vient pas et ne doit pas vous venir* que l'irritation des nerfs soit ici pour quelque chose.

Mais d'où provient l'apparition de l'ophtalmie sur le congénère? Ici aussi, vous devez forcément songer à une infection, car sans infection pas d'inflammation. N'est-il pas tout à fait logique de rechercher alors comment l'infection a pu se propager d'un œil à l'autre et n'est-il pas illogique de vouloir faire intervenir ici une action nerveuse, à laquelle on a tout d'abord refusé le pouvoir d'engendrer, sur l'œil blessé, l'ophtalmie *primitive et originaire de celle qui a été transmise?*

Les nerfs ciliaires devraient donc tout à coup intervenir et agir sur l'œil congénère, et cela, bien entendu, par la voie mystérieuse des actions réflexes. Ce n'est qu'exclusivement pour cette ophtalmie sympathique que l'action nerveuse, *atténuée encore par sa transmission réflexe*, serait capable d'engendrer une inflammation, pouvoir qu'on refuse aux nerfs en général.

Ce raisonnement est, vous le voyez, tout à fait absurde, et si l'on est forcé de renoncer à toute idée d'intervention des nerfs ciliaires dans la transmission d'une ophtalmie traumatique, quelque choyée qu'elle ait pu être jusqu'alors, il faut aussi laisser les nerfs ciliaires en repos, et ne s'attaquer qu'aux voies lymphatiques capables de transmettre des substances infectieuses d'un œil à l'autre.

La seule voie lymphatique connue comme allant directement d'un œil à l'autre est celle qui accompagne le nerf optique, si l'on peut discuter encore actuellement sur la validité de la *démonstration* de pareille transmission, la discussion n'est plus permise sur la *possibilité*[1] de ce genre de transmission, autrement dit sur le chemin le long duquel elle peut cheminer. Vouloir songer à d'autres voies lymphatiques allant à travers les orbites d'un globe oculaire à l'autre, c'est abandonner le terrain des connaissances exactes pour se lancer dans le domaine d'obscures spéculations théoriques. Je crois donc donner un conseil à la fois *scientifique* et *pratique*, en vous engageant, par de nombreuses opérations préventives de résections *pures* du nerf optique, à fournir expérimentalement la preuve que la transmission s'effectue bien, dans l'ophtalmie migratrice, par les voies lymphatiques du nerf optique[2]. Je crois mon

1. La démonstration clinique de ce fait a déjà été donnée, contrairement à ce que l'on a avancé dans la précédente séance. Car non seulement nous, mais bien d'autres cliniciens ont vu une papillite précéder l'ophtalmie migratrice et en donner en quelque sorte le signal.

2. Ce qu'ont déjà tenté Gallenga en 1886 et Secondi dernièrement en injectant du sublimé sous la conjonctive et dans l'espace ténonien (*Policlinica generale di Torino*, n° 7, 1890).

Digitized by Google

conseil *scientifique*, car en limitant la résection au nerf optique *seul*, vous donnerez alors une démonstration que les opérations de Schweigger et de Pagenstecher ne sauraient fournir. Car, comme vous le verrez tout à l'heure, il restera toujours aux adhérents de la transmission nerveuse et à ceux qui s'adressent à des voies lymphatiques non encore découvertes, la ressource de se réfugier derrière ce fait que les confrères font *simultanément* avec la résection du nerf optique une *abrasion et une dénudation complètes* du segment postérieur de l'œil.

D'un autre côté, je regarde comme *pratique* mon conseil de se borner à la résection pure et simple du nerf optique, parce qu'en procédant comme Schweigger et Pagenstecher, vous faites une opération difficile et aléatoire pour ce qui concerne la conservation de l'intégrité du globe oculaire que nous visons tous principalement dans ce genre d'opération, tandis qu'en exécutant une simple résection, vous faites une opération qui n'est guère plus vulnérante qu'une opération de strabisme, avec *certitude* de la conservation intégrale de l'œil qu'il vous répugnait d'enlever en mutilant le malade.

Vous jugerez d'ailleurs en comparant les trois manières de procéder à cette opération.

M. Schweigger (*Archiv für Augenheilkunde*, t. XV, p.60) décrit ainsi son procédé : « La conjonctive et la capsule de Tenon sont divisées à peu près à 3 millimètres en arrière de l'insertion du muscle doit interne ; on met à nu le muscle et après avoir tout d'abord introduit un crochet à strabisme courbé, plat et mousse (non boutonné), on en introduit un second semblable. En attirant les deux crochets en sens opposé, l'un s'insinue dans l'angle d'insertion du muscle et renverse l'œil en dehors, l'autre soulève le muscle de l'orbite. On introduit au-dessous de ce crochet une aiguille munie d'un fil de catgut à travers le muscle et la conjonctive et on le fait sortir tout près à travers la conjonctive et le muscle ; de nouveau on divise alors le muscle au moins à 5 millimètres de son insertion et on noue le fil. Un second fil semblable est passé et noué à travers le tendon et la conjonctive vers l'extrémité antérieure du muscle. On élargit alors la plaie vers les droits supérieur et inférieur, on implante un petit crochet double et pointu dans la sclérotique aussi loin que possible en arrière, et l'on attire l'œil autant qu'on le peut en avant et en dehors. Maintenant on pénètre avec des ciseaux sur le plat, le long de l'orbite, on recherche le nerf qui se sent comme un cordon tendu et qu'on sectionne aussi près que possible du trou optique. Au moyen du double crochet, on fait subir à l'hémisphère postérieur de l'œil une évolution en avant, on sectionne le moignon du nerf optique adhérent au globe

Digitized by Google

au ras de son insertion; on dégage alors aussi l'insertion des muscles obliques et *on rase toute la surface postérieure de l'œil.* Enfin, on réintroduit l'œil à sa place et on ferme la plaie à l'aide des fils qu'on avait placés au début de l'opération. Finalement on suture la fente palpébrale avec quelques fils de soie. Trois fils suffisent pour vaincre l'exophtalmie due à l'épanchement sanguin, qui, si on négligeait cette précaution, pourrait devenir assez désagréable. Après quatre jours, ce danger a cessé; et les sutures, qui, ayant traversé les paupières supérieure et inférieure, avaient pendant ce temps déjà habituellement coupé la peau, sont enlevées. »

M. Schweigger croit, à cette description, devoir ajouter cette remarque : « L'opération a l'air d'une intervention grave; en réalité, on fait presque l'énucléation de l'œil, qui ne reste fixé que par trois muscles droits et la conjonctive à ses attaches normales; et pourtant les suites de l'opération sont simples et celle-ci ne laisse guère de traces visibles après elle. »

M. H. Pagenstecher donne, par les soins de son assistant, M. Scheffels (*Klin. Monatsblätter*, t. XXVIII, p. 228), la description suivante de sa manière de procéder : « La conjonctive est incisée au-dessus de l'insertion du muscle droit interne et le muscle soulevé avec le crochet à strabisme. Un fort fil de soie dont chaque bout porte une aiguille est placé à travers le muscle dont on détache le tendon tout près de son insertion, et on donne le fil qui retient le muscle à l'assistant, qui, par une légère traction, renverse ce muscle vers le nez, On dégage ensuite, autant que cela est possible, la capsule de Tenon vers les droits supérieur et inférieur ainsi que postérieurement. Souvent, il faut ici dégager amplement lorsqu'on se trouve en présence d'adhérences inflammatoires. On implante alors un petit crochet double dans la sclérotique, suivant une ligne concordant exactement avec le méridien horizontal et aussi loin que possible en arrière; on attire le globe oculaire, à l'aide du petit crochet, tout à fait en dehors et en avant, et l'on palpe, avec la pointe de forts ciseaux courbes, introduits fermés, le nerf optique tendu. Dès qu'on l'a trouvé, on écarte les branches des ciseaux que l'on pousse en arrière, afin de sectionner le nerf le plus loin possible. Il survient une hémorragie modérée. Au moyen du petit crochet, on fait alors rouler la partie postérieure du globe de l'œil en avant et l'on soulève, hors de la capsule le Tenon, de suite et sans effort, en s'aidant de ciseaux fermés, le nerf optique.

« Dès qu'on l'aperçoit, l'assistant saisit son extrémité centrale avec la pince à crochet, et l'attire fortement. Par cette manœuvre l'hémisphère postérieur du globe oculaire se trouve complètement en avant. On coupe ensuite le nerf optique tout près de la cap-

Digitized by Google

sule sclérale et *l'on dénude par de petits coups de ciseaux le pôle postérieur de l'œil autant qu'il est accessible*. Un dégagement de deux obliques, ainsi que Schweigger l'a fait, n'est pas pratiqué.

« Enfin, le globe oculaire est réduit et roulé en dedans et en arrière par l'assistant qui se sert à cet effet de la pulpe du doigt. Le tendon du droit interne est alors attaché, à l'aide des deux aiguilles à la sclérotique, et au besoin on réunit encore la plaie conjonctivale par une ou deux sutures. »

Sauf la suppression de la section des obliques et de la suture des paupières, les deux procédés, à part la légère variante pour détacher le droit interne, sont identiques.

Mon procédé de résection est bien autrement simple, et ne ressemble, lui, nullement à une énucléation : je prends le musle droit interne sur mon double crochet et je passe, à travers le muscle, une suture dont je laisse l'aiguille en place. Après avoir dégagé le tendon, je libère avec une spatule recourbée sous le muscle la capsule de Tenon vers le nerf optique, Comme pour la distension de ce nerf, je passe alors les branches de mon crochet articulé, et dès que celui-ci se trouve exactement appliqué, je tiens solidement l'œil que je puis vigoureusement attirer en avant et renverser en dehors. Pendant que l'assistant attire à l'aide de la suture le muscle détaché vers le nez et entre-bâille ainsi la plaie, je recherche avec mes ciseaux compresseurs[1] le nerf optique tendu.

Après m'être bien renseigné sur son emplacement, j'ouvre les ciseaux, les pousse en arrière, et coupe le nerf aussi loin que possible. Cette section achevée, ce dont on est aussitôt averti par la secousse que transmet le crochet articulé, j'attire avec celui-ci les ciseaux-compresseurs étant laissés en place, le nerf sectionné qui apparaît au jour et je le saisis avec des pinces. Après avoir enlevé en l'ouvrant, le crochet articulé, je résèque le nerf aussi près que possible du globe oculaire. On retourne alors l'œil et on

1. Mes *ciseaux compresseurs* diffèrent notablement des *ciseaux hémostatiques* de Warlomont, ainsi que vous pouvez vous en rendre compte. Les ciseaux et l'appareil compresseur ne font qu'un dans mon instrument, de façon que, comme volume, légèreté et aspect extérieur, mes ciseaux ne diffèrent en rien des ciseaux ordinaires. Les ciseaux de Warlomont représentent *deux instruments distincts superposés*, qui, malheureusement en s'ouvrant s'écartent du côté de leur pointe. Lorsqu'on veut manœuvrer cet instrument complexe dans l'orbite, il arrive fatalement qu'il s'accroche par ses quatre pointes aux tissus qu'il rencontre. Aussi, quoique l'idée qui guidait leur construction fût excellente (idée, je m'empresse de le dire, que j'ai mise à profit), leur exécution technique en a rendu l'emploi presque impossible. Mes ciseaux compresseurs, au contraire, se manient aussi aisément que des ciseaux ordinaires et peuvent être utilisés avec avantage pour les procédés courants d'énucléation.

Digitized by Google

place la suture pour rattacher le muscle à la conjonctive, mais sans serrer encore cette suture. Ce n'est qu'après une irrigation prolongée pendant une minute avec une solution de sublimé à 1/4000 que je retire les ciseaux compresseurs, qui, repliés sur le nez par suite de leur courbure, ne gênaient en rien ni la résection ni l'application de la suture. Une fois les ciseaux retirés, on replace l'œil, on ferme rapidement la suture et on applique le bandeau compressif.

Le but que je poursuis, c'est, *en limitant autant que possible l'intervention à la résection du nerf optique, en évitant toute hémorragie et exophtalmie par extravasion sanguine, de conserver sûrement et facilement l'œil, sans qu'il puisse être préjudiciable au congénère.*

Il est certain que j'aurai à lutter longtemps contre la routine et qu'on mutilera encore bien des malades, mais je fais appel surtout aux hommes de progrès, aux partisans de la chirurgie conservatrice, et c'est pour cette raison, messieurs, que j'ai tenu à m'adresser à vous les premiers.

M. E. Meyer. — **Quelques remarques sur l'ophtalmie sympathique.** — Dans cette importante question de l'ophtalmie sympathique, la pathogenèse joue un rôle si prépondérant qu'il faut s'y arrêter tout d'abord. — Les recherches de Deutschmann, dont on ne saurait assez louer la méthode ou exagérer l'intérêt, ont amené cet auteur à donner une place à part aux excitations réflexes qui suivent les nerfs ciliaires et constituent *la névrose sympathique*, tandis que *l'ophtalmie sympathique* proprement dite — irido-choroïdite ou cyclite — a été attribuée par lui à une origine infectieuse, à des micro-organismes qui se propagent d'un œil à l'autre à travers les nerfs optiques et le chiasma. Bien que tous ceux qui ont voulu reproduire les expériences de Deutschmann sur le lapin, n'aient eu que des résultats négatifs à enregistrer, il ne paraît pas possible de mettre en doute ces expériences, pas plus que la présence de micro-organismes constatée par lui aussi chez l'homme dans l'œil sympathisé comme dans l'œil sympathisant. Mais on doit se demander, en premier lieu, si l'observation clinique permet d'admettre que les choses se passent chez l'homme comme dans les expériences sur le lapin, et secondement si la présence des micro-organismes dans les deux yeux de l'homme atteint d'ophtalmie sympathique impose, comme le veut Deutschmann, la nécessité de leur migration d'un œil dans l'autre à travers le cerveau.

Pour répondre à la première question, il n'est pas inutile de constater, après d'autres, combien l'affection produite chez le lapin ressemble peu à l'ophtalmie sympathique de l'homme. Celle-

Digitized by Google

ci est caractérisée par une iritis, irido-choroïdite ou irido-cyclite intense avec des dépôts sur la membrane de Descemet, infiltration et désorganisation de l'iris, occlusion de la pupille, trouble de l'humeur vitrée; chez les lapins l'altération se borne dans presque toutes les expériences à une névrite optique (papillite). M. Deutschmann explique cette différence capitale par la mort rapide des animaux qui ne laisserait pas à la maladie le temps de se répandre dans les parties antérieures de l'œil. En effet, tous les lapins soumis à ces expériences sont morts au bout de quelques jours; comme ils n'ont pu succomber à l'ophtalmie sympathique, il faut bien admettre que la migration du micro-organisme ou du processus inflammatoire à travers le chiasma a un retentissement sur le cerveau ou qu'il y a infection générale. Rien de pareil n'a jamais été observé chez l'homme. Les malades atteints d'ophtalmie sympathique se portent généralement très bien; l'ophtalmie n'est accompagnée d'aucun symptôme général qui permette de croire qu'un organe autre que les deux yeux participe au processus inflammatoire ou infectieux. Or, on ne comprend pas facilement comment les micro-organismes, qui tuent si rapidemeut dans toutes ces expériences, pourraient résider chez f'homme un temps assez long dans les nerfs optiques et dans le chiasma (M. Deutschmann leur accorde au moins une à deux semaines pour cheminer d'un œil à l'autre) sans se répandre dans le tissu environnant, étant donné leurs qualités de reproduction et de migration. On dit bien qu'ils y restent enfermés dans le courant lymphatique de ces parages, mais pourquoi n'y restent-ils pas aussi bien chez le lapin ?

Il faut encore se rappeler que, dans les expériences de Deutschmann sur le lapin, l'introduction de matières infectieuses dans un œil a suffi pour produire l'ophtalmie de l'autre. Dans l'observation clinique, nous voyons un grand nombre de maladies infectieuses d'un œil, par exemple des kératites infectieuses qui se propagent dans l'intérieur de l'œil, produisent l'irido-choroïdite et remplissent évidemment l'organe de micro-organismes, sans qu'on ait jamais vu ceux-ci faire usage de leur droit de migration pour pénétrer à travers les nerfs optiques et le chiasma dans l'autre œil. J'en dirais autant des panophtalmies sans perforation de la coque oculaire où celle-ci est remplie de matières infectieuses et qui n'occasionnent jamais d'ophtalmie sympathique, s'il n'avait été déjà répondu à cette objection par les paroles de Leber, suivant lequel dans ces cas « les matières phlogogènes sont rendues inefficaces, distraites et éliminées par la suppuration en masse ». Cependant, cet argument n'explique pas pourquoi ces mêmes matières, avant leur élimination et pendant qu'elles sont encore de nature infectieuse, ne se propagent pas le long du nerf optique

Digitized by Google

chez l'homme, et moins encore pourquoi elles s'y propagent chez le lapin dans les mêmes conditions expérimentales.

Toutes ces raisons font naître des doutes sérieux sur la possibilité de conclure directement de l'expérience animale à la pathogenèse de l'ophtalmie sympathique chez l'homme. Celle-ci s'observe exclusivement après des lésions perforantes de la coque oculaire avec ou sans pénétration d'un corps étranger. On est donc amené à croire que cette lésion ou la cicatrice qui en résulte a une part dans la production de cette ophtalmie. Rappelons-nous encore le rôle que le siège et la nature de la lésion paraissent jouer, car on ne peut en toute justice mettre de côté, sans en tenir compte, l'opinion unanime de tous les cliniciens, d'après laquelle les traumatismes et les cicatrices de la région ciliaire créent de préférence le danger de l'opthalmie sympathique.

Quant à l'existence des micro-organismes dans l'œil sympathisant comme dans l'œil sympathisé chez l'homme, elle a été dûment constatée par Deutschmann, et ce fait positif ne peut être détruit par le résultat négatif d'autres recherches. En outre l'aspect clinique de l'ophtalmie sympathique présente souvent les caractères d'une maladie infectieuse. Ce fait impose-t-il la croyance à l'hypothèse d'une migration des germes d'un œil à l'autre à travers les nerfs optiques et le chiasma, migration qui n'a jamais été constatée anatomiquement chez l'homme? Je ne le pense pas; je peux tout aussi bien imaginer, par exemple, que ces germes se trouvent, avant l'éclosion de l'ophtalmie sympathique dans l'œil sain; inoffensifs parce qu'ils y sont combattus et vaincus par la résistance de l'organe normal, de la cellule vivante, par le phagocytisme si on veut. Que cet œil subisse un trouble d'innervation par l'action de l'œil primitivement blessé, par l'action de l'œil sympathisant, et la résistance de l'organe ainsi affaiblie ne suffira plus pour s'opposer à l'évolution des micro-organismes; l'iritis, l'irido-choroïdite infectieuse s'établira avec plus ou moins de lenteur, avec plus au moins de vivacité, suivant les résultats de la lutte entre les agents pathogènes et la résistance des tissus. Nierait-on l'action réflexe d'un œil sur l'autre qui se manifeste cependant à la moindre irritation, au plus petit grain de poussière qui y pénètre? Les troubles d'innervation ne jouent-ils pas le même rôle que les troubles de circulation et de nutrition invoqués dans les observations journalières de la pathologie générale?

Lorsqu'à la suite d'un refroidissement on voit se déclarer une pneumonie ou une pleurésie de nature infectieuse ce n'est certes pas le refroidissement qui en a introduit les germes dans l'organe malade; ils s'y trouvaient d'avance tenus en échec aussi longtemps que la circulation et la nutrition normales permettaient de les

Digitized by Google

combattre et de les détruire; le refroidissement, en y jetant un trouble notable affaiblit cette résistance des tissus et permet aux micro-organimes d'évoluer.

Ce même rôle, je le répète, peut être attribué aux troubles d'innervation dont l'existence n'est pas contestée dans l'œil sympathisé puisqu'on continue à leur attribuer la genèse de la névrose sympathique. La théorie que je viens d'ébaucher, en statuant que les excitations réflexes induites par l'œil primitivement blessé produiront dans l'autre œil une simple névrose, ou une inflammation sympathique suivant qu'elles s'exercent sur un organe, renfermant des germes pathogènes ou non, ramène et maintient l'unité dans la pathogenèse de toutes les affections sympathiques que les conclusions de Deutschmann avaient scindées en deux.

Quoi qu'il en soit de la théorie microbienne, elle ne change en rien la nécessité et la nature des mesures préventives employées jusqu'ici contre l'ophtalmie sympathique. Tout au plus peut-elle nous engager à pratiquer plus tôt encore l'énucléation d'un œil blessé dans des conditions qui inspirent la crainte d'un danger pour l'autre œil. Tel est aussi l'avis de M. Deutschmann. — Dans les derniers temps, M. de Wecker est parti en guerre contre l'abus de ces énucléations, en affirmant qu'on en a pratiqué, qu'on en pratique encore beaucoup de ces opérations inutilement. S'il en était ainsi, l'auteur de ces reproches a eu mille fois raison, et on lui aurait su gré de les étendre à toutes les opérations inutiles, car il n'y a certes pas d'action plus blamâble — pour me servir d'une expression très adoucie, — que celle d'un chirurgien soumettant un malade, confié à son savoir et à son honnêteté, à une opération dont l'utilité n'est pas nettement établie. Mais peut-on appliquer ces considérations aux énucléations préventives de l'ophtalmie sympathique?

On dit bien que dans l'état actuel de la science, nous sommes à même de déterminer, d'après la gravité de la réaction inflammatoire, la nature infectieuse d'un traumatisme et de ses conséquences; nous savons que certains corps étrangers sont, de leur nature, ou par leur échauffement, au moment de pénétrer dans l'œil, aseptiques et que d'autres ne le sont pas. Hélas! en réalité, nous voyons des yeux blessés qui sont très vite guéris et sont arrivés au calme parfait, des yeux renfermant des corps étrangers réputés aseptiques provoquer après des mois et même après de longues années une ophtalmie sympathique délétère. Le malade devenu aveugle par suite de la conservation d'un œil ne rendant plus aucun service pour la vision, sera peu consolé par notre affirmation que « dans l'état actuel de la science il n'aurait pas dû être atteint d'ophtalmie sympathique », ou si nous lui expliquons

Digitized by Google

que les microbes se sont introduits dans son œil blessé, après coup, à travers une cicatrice migratrice, ou y ont sommeillé sans donner signe de leur existence dans l'œil. Bref, je comprends bien les reproches que l'on peut formuler lorsque l'ophtalmie sympathique survient quand l'énucléation n'a pas été pratiquée; mais lorsqu'un malade a été préservé de cette funeste maladie dans un cas donné où l'énucléation a été pratiquée, de quelle façon sérieuse veut-on motiver le reproche que cette opération a été faite inutilement?

Depuis vingt-sept ans, j'ai dû faire un assez grand nombre d'énucléations préventives. J'ai eu le bonheur de ne perdre aucun de mes malades; mais lors même que j'aurais eu à déplorer des cas de mort, j'aurais continué à agir d'après les mêmes principes, car j'ai l'intime conviction de n'avoir pas fait d'opération inutile. Ce principe consiste à conseiller l'énucléation de tout œil qui fait craindre une ophtalmie sympathique, lorsqu'il est perdu pour la vision.

Les opérations par lesquelles on veut remplacer l'énucléation préventive sont la *névrotomie opto-ciliaire, la résection du nerf optique* et l'*éviscération*. Celle-ci a le grand inconvénient d'une forte réaction locale avec œdème douloureux de presque deux semaines de durée, et elle oblige, tout aussi bien que l'énucléation, à avoir recours à un œil artificiel. Cependant comme elle laisse un moignon plus favorable, on accepterait ces inconvénients de l'opération si elle mettait définitivement à l'abri de l'ophtalmie sympathique en écartant tout danger pour la vie du malade. Sur ce dernier point, le débat n'est pas clos, le chiffre des malades ainsi opérés n'étant pas suffisamment grand, mais on a déjà publié un certain nombre de cas — le rapporteur du Congrès de Berlin en a cité deux à sa connaissance — dans lesquels cette opération a été impuissante à prévenir l'ophtalmie sympathique.

Il en est de même pour la névrotomie opto-ciliaire. Si j'ai été un des premiers adhérents de cette opération, et si j'en ai pratiqué un assez grand nombre, il m'est aussi permis de rappeler que j'ai toujours déclaré — en 1880 au Congrès de Milan, en 1884 dans une discussion de la Société de Heidelberg — ne l'avoir jamais mise en usage comme opération préventive de l'ophtalmie sympathique. Elle m'a été fort utile dans les cas d'irido-choroïdite non traumatique ou de glaucome absolu où l'œil définitivement perdu pour la vision est sujet à des inflammations périodiques très douloureuses et qui condamnent le malade à l'inaction, l'autre œil quoique sain ne pouvant servir pour le travail pendant la durée parfois assez longue de ces accès. Dans ces cas, la névrotomie opto-ciliaire non seulement coupe court à l'inflammation qui existe, mais elle en prévient définitivement le retour. Dans ces derniers temps encore

Digitized by Google

j'ai revu deux malades de cette catégorie, l'une, dont l'observation se trouve déjà parmi celles résumées dans ma communication au Congrès de Milan, avait été, jusqu'à l'opération pratiquée en 1878, dans l'impossibilité de se livrer à aucun travail suivi, et depuis douze ans qu'elle a été soumise à la névrotomie opto-ciliaire elle n'a plus eu un seul accès inflammatoire. L'autre est un jeune homme dont M. Galezowski a autrefois publié l'observation. Après une violente contusion de l'œil avec hémorragie abondante dans le corps vitré, notre confrère avait pratiqué en 1887 une ophtalmotomie postérieure pour évacuer le sang. Le résultat très satisfaisant était resté tel pendant plus d'un an, lorsque le malade fut pris de violentes douleurs dans cet œil et, pendant une absence de M. Galezowski, s'adressa à ma clinique. Les douleurs duraient depuis plusieurs semaines; l'œil sans perception lumineuse était fortement enflammé, avait la chambre antérieure remplie de sang et un degré marqué d'hypotonie. Après la névrotomie opto-ciliaire, les douleurs et l'inflammation disparurent et le malade, voyageur de commerce, a pu reprendre ses occupations sans avoir souffert depuis l'opération pratiquée il y a près de deux ans. — Je veux encore dire à cette occasion que pour le glaucome absolu, j'ai remplacé depuis plusieurs années, la névrotomie opto-ciliaire par les ponctions équatoriales du corps vitré; mais cette substitution n'est pas définitive. Dans quelques cas le résultat a été immédiat et durable, dans d'autres les douleurs persistaient ou s'aggravaient de telle façon que j'ai dû me résoudre à l'énucléation. En tout cas je renouvelle ma déclaration que la névrotomie opto-ciliaire ne me paraît pas donner une sécurité suffisante contre l'ophtalmie sympathique.

Pour la résection du nerf optique, l'expérience personnelle me fait défaut. Cette opération est employée par le professeur Schweigger depuis une dizaine d'années; il l'avait substituée à la simple section opto-ciliaire, avant les recherches de Deutschmann pour interrompre plus clairement les voies nerveuses entre les deux yeux, et sa pratique consiste à réséquer le nerf sur une longueur de 10 millimètres. En 1884 il avait déjà fait une centaine de ces opérations, suivant une communication présentée par lui à la Société d'Heidelberg. Un de ses élèves vient de publier, dans les *Archives de Knapp*, la statistique des lésions perforantes de l'œil observées à la clinique de Berlin dans les cinq dernières années. Il y est question de cinquante-sept résections du nerf optique. Dans aucun de ces cas, l'ophtalmie sympathique n'a été observée. Trente fois les morceaux du nerf enlevés furent soumis à un examen bactériologique minutieux avec un résultat absolument négatif. Comme conclusion de tout ce que l'auteur a observé

Digitized by Google

dans le service de M. Schweigger, il adopte la théorie ciliaire pour la pathogenèse de l'ophtalmie sympathique.

Un autre rapport fort intéressant sur la résection du nerf optique a été publié dernièrement de la clinique du professeur Pagenstecher (de Wiesbaden) qui l'a pratiquée depuis sept ans, quarante et une fois, dont vingt-six pour prévenir l'ophtalmie sympathique. Il a enlevé des morceaux du nerf optique ayant jusqu'à 15 millimètres de longueur; mais il croit que la moitié pourrait suffire. Dans une de ces opérations où le morceau coupé était si insignifiant qu'il s'agissait plutôt d'une névrotomie, l'*ophtalmie sympathique se déclara trois mois après*. L'auteur de ce rapport qui d'ailleurs ne croit nullement aux conclusions que Deutschmann a tirées de ses expériences, pense qu'il faudra un grand nombre de résections, peut-être un millier, sans que l'ophtalmie sympathique soit survenue une seule fois pour admettre la substitution définitive de cette opération à la place de l'énucléation. Il insiste surtout sur la nécessité de réséquer un morceau suffisant du nerf pour interrompre efficacement la voie de transmission et sur l'importance d'une intervention en temps utile, avant que la transmission n'ait commencé.

Le dernier point est naturellement de la plus haute importance aussi pour l'énucléation, car les cas d'ophtalmie sympathique survenus après cette opération radicale ont toujours été expliqués par supposition que la transmission avait eu lieu auparavant. Pour déterminer le début de cette transmission, on a recherché l'espace de temps le plus court constaté entre le traumatisme d'un œil et l'apparition de l'ophtalmie sympathique dans l'autre. On a trouvé quatorze jours pour deux cas qui paraissent indiscutables et deux cas un peu douteux dont un de dix et un de quatre jours. A ces cas je puis en ajouter un autre qui assignerait au début de la transmission un laps de temps bien plus court encore.

Le 19 décembre 1889, M. le Dr Lesguillons, de Compiègne, envoya à ma clinique un ouvrier qui venait d'être blessé à l'œil gauche. Un morceau de fer que l'on était en train de forger y avait projeté un éclat, mais le malade ne croyait pas qu'il eût pénétré dans son œil. La cornée présentait une déchirure sous forme de triangle dont la base occupait le diamètre horizontal sur une largeur de 6 millimètres, tandis que la pointe se trouvait au bord inférieur de la cornée, empiétant de quelques millimètres sur la sclérotique. Entre les lèvres de la plaie il y avait des lambeaux d'iris et de la substance cristallinienne. L'œil était rempli de sang et sans aucune perception lumineuse. *Je pratiquai l'énucléation dans les vingt-quatre heures qui suivirent le traumatisme.* La guérison fut absolument normale et terminée en peu de

Digitized by Google

jours. Le 7 mai 1890, le malade me fut renvoyé parce qu'il se plaignait de l'autre œil. L'examen démontra la présence de quelques dépôts punctiformes sur la moitié inférieure de la membrane de Descemet, la décoloration de l'iris, des synéchies postérieures, l'infiltration de l'humeur vitrée qui permit cependant de reconnaître l'image trouble et mal limitée de la papille optique. Le malade qui ne souffrait pas de son œil s'était aperçu depuis quelques jours que sa vue était moins bonne que d'habitude. En effet, l'acuité visuelle de cet œil, autrefois normale, était réduite à 1/3, le champ de vision retréci en haut à 35°, en dedans à 45°, en bas à 50°, en dehors à 60°.

J'étais obligé de constater l'existence d'une ophtalmie sympathique d'autant plus que l'état parfait de la santé ne m'autorisa en aucune façon à attribuer cette irido-choroïdite à une autre cause. Pour compléter l'observation, je dois ajouter que le malade a quitté la clinique le 22 mai complètement guéri; l'acuité visuelle était revenue à 6/6 et le champ de vision normal. Le traitement a consisté en frictions mercurielles et *l'emploi d'applications très chaudes sur l'œil continuées pendant huit heures consécutives par jour pendant lesquelles on instillait d'heure en heure quelques gouttes de duboisine ou d'atropine.* Je signale ce traitement parce que je peux lui attribuer la guérison de plusieurs cas d'ophtalmie sympathique obtenue sans énucléation qui est considérée comme inutile et même nuisible lorsque l'opthalmie sympathique a déjà éclaté. Chez mon malade j'avais aussi constaté un peu de sensibilité à la pression dans la profondeur de l'orbite vide, et pour prendre toutes les précautions, j'ai excisé immédiatement un bout de nerf optique long d'à peu près 1 centimètre et demi qui, à l'inspection macroscopique, paraît beaucoup plus épais qu'à l'état normal. Je l'enverrai, ainsi que l'œil autrefois énucléé et dans lequel j'avais trouvé l'éclat de fer, à notre confrère Gayet dont la compétence en histologie et bactérologie saura éclaircir, si possible, ce qui reste encore d'inexplicable dans notre cas. En effet, il est très difficile d'admettre que les micro-organismes avaient déjà commencé leur migration vingt-quatre heures après la pénétration du corps étranger dans l'œil, plus difficile encore qu'ils aient mis plus de sept mois pour accomplir leur traversée jusqu'à l'autre œil, et je n'entrevois surtout pas comment on pourra concilier ce fait avec la théorie de Deutschmann.

Une place de membre titulaire est déclarée vacante.

La Société se forme en Comité secret.

Digitized by Google

BIBLIOGRAPHIE

ET REVUE DES JOURNAUX

De l'éternuement réflexe par excitation lumineuse, par M. Féré. — On admet généralement que l'éternuement qui se produit chez certaines personnes sous l'influence de la lumière a pour voie de transmission les nerfs ciliaires.

J'ai cherché à vérifier ce fait sur moi-même, et j'ai constaté qu'en luxant mes quatre points lacrymaux avec des serres-fines, je pouvais m'exposer impunément à la lumière sans éternuer, mais dès que les points lacrymaux ayant repris leur position normale, les larmes reprenaient leurs cours, l'éternuement se produisait. J'en conclus que, dans certains cas, l'éternuement réflexe qui succède à l'impression de la lumière est le résultat d'une double excitation, excitation de la rétine qui amène le larmoiement, et excitation de la muqueuse nasale par le contact des larmes. Ainsi s'explique que ce réflexe ne soit pas toujours instantané et qu'il puisse s'écouler un certain temps entre le moment où a lieu l'excitation lumineuse et celui où se produit l'éternuement.

Contribution à l'étude des troubles oculaires dans la paralysie générale, par M. Marie. — Il est intéressant de signaler les phénomènes nerveux qu'avait observés M. Marie dans la paralysie générale. Ces phénomènes sont les suivants : *a*, blépharospasme; *b*, ptosis avec paralysie de la troisième paire; *c*, paralysie de la sixième paire est rare, tandis que celle de la troisième paire, il l'a rencontrée 43 fois sur 300 paralytiques généraux. La pupille est dès le début irrégulière; plus tard, il y a de la mydriase sans ou avec diplopie. Pendant les attaques du délire les pupilles se contractent, puis elles se dilatent.

M. Marie a trouvé aussi atrophie de la pupille 18 fois sur 167 cas, ce qui constitue une fréquence assez grande.

Dr Galezowski.

Le Gérant : Félix Alcan.

4161. — Imprimeries réunies, B, rue Mignon, 2. — May et Motteroz, directeurs.

Digitized by Google

LES THROMBOSES ARTÉRIELLES DE LA RÉTINE

PAR

le Dr Ed. KŒNIG

En pathologie générale on désigne sous le nom de thrombose un processus morbide caractérisé par la coagulation du sang dans l'intérieur du système vasculaire[1].

La fluidité du sang, l'intégrité de la paroi vasculaire, sont des conditions indispensables pour que la circulation reste normale. Il y a entre ces deux éléments une sorte d'équilibre dont la rupture entraîne des modifications pathologiques.

Faut-il admettre qu'ils agissent parallèlement ? On ne peut méconnaître que la coagulation du sang se fait en même temps que l'altération des vaisseaux; l'un se trouve alors sous la dépendance directe de l'autre. Un exemple le prouvera mieux.

Si l'on éraille la paroi interne d'un vaisseau on détermine une thrombose correspondant à la partie lésée.

S'il est vrai que les deux éléments, le sang et la paroi, puissent jouer un rôle simultané, il est difficile d'assigner à chacun d'eux, pour quelle part il entre dans la production du thrombus. Au point de vue clinique l'un des facteurs finit toujours par l'emporter comme prépondérance; un seul même peut avoir une action suffisante.

L'inflammation de l'endartère entraînant la chute de l'épithélium, il se forme à la surface interne des inégalités dont l'influence sur la coagulation du sang est incontestable.

Cette endartérite déformante se rencontre plus fréquemment chez le vieillard et aboutit à la dégénérescence graisseuse ou calcaire des artères. C'est dans cette forme surtout que l'on rencontre des rugosités dans les parois.

1. Picot, *les Grands Processus morbides.*

Digitized by Google

Le travail d'altération se fait avec lenteur, et les symptômes s'établissent insidieusement à mesure que la lumière du vaisseau diminue.

Pour que le cours du sang se ralentisse, il faut que le vaisseau soit assez rétréci.

Autour des végétations endothéliales on trouve, en effet, des dépôts fibrineux qui prouvent que dans l'endartérite chronique l'oblitération du vaisseau par concrétion sanguine est toujours le résultat d'une altération endothéliale[1], ces dépôts se font peu à peu à la surface de la paroi par couches successives. C'est ainsi que se fait le processus.

Nous avons insisté avec raison sur la façon dont se comportent vis-à-vis l'un de l'autre la paroi vasculaire et le sang qui y circule. Le processus est le même pour les artères de la rétine. La grande fréquence des altérations athéromateuses de ces vaisseaux ne permet pas de mettre en doute l'existence des thromboses oculaires. Dans la grande majorité des cas, l'altération vasculaire constitue le point de départ; là comme ailleurs, sous l'influence de causes diverses, les cellules épithéliales, en se détachant, laissent à jour la couche sous-jacente devenue désormais inégale, rugueuse. Le ralentissement du cours du sang devient une condition éminemment favorable à la production du coagulum.

La thrombose peut se produire dans la gaine du nerf optique, dans le bout central et le bout périphérique de l'artère centrale. La lésion débute en un point donné et gagne bientôt toute l'artère. Elle apparaît alors sous la forme d'un cordon blanchâtre. Il est rare que l'on puisse la constater dès le début de sa formation. Cependant dans beaucoup de cas on a pu suivre la marche progressive de l'oblitération.

La dégénérescence, débutant par l'extrémité de l'artère, ou à un des agents de bifurcation, atteint rapidement une grande partie de son trajet, ne laissant à son origine près de la papille qu'une portion restreinte de calibre intacte où cir-

1. Raymond, *Dict. Encyclop.*, art. THROMBOSE.

Digitized by Google

cule, où stagne plutôt, un mince filet de sang. Nous avons eu l'occasion de vérifier ce fait, en notant chaque fois les progrès du rétrécissement et de la transformation des parois, à laquelle certainement le liquide sanguin ne restait pas étranger. Comment admettre en effet qu'au contact d'une prolifération endothéliale, d'inégalités qui se produisent dans l'athérome, le sang puisse ne subir aucune modification? Nous pensons que les altérations se produisent parallèlement, le sang subissant la transformation fibrineuse, en même temps que les parois, la dégénérescence graisseuse. De là on peut conclure à l'existence possible d'un thrombus.

Du reste, ainsi que nous le verrons, à défaut d'une étude anatomo-pathologique, nous avons le secours des signes rationnels. « Il n'existe pas, dit M. de Wecker, d'observations d'un véritable thrombus, dont la nature pathologique aurait été incontestablement établie par les rapports qu'il affectait avec les parois vasculaires ambiantes. Il faut pour affirmer son existence étudier la façon dont se sont comportées les parois vasculaires par rapport au thrombus, et établir d'une façon précise la constatation d'un caillot obturant. » De ce que l'on n'a pas montré le caillot dans ses rapports avec la paroi, il ne faut pas conclure à l'impossibilité de la formation d'une thrombose. C'est vouloir pousser trop loin l'analyse que de s'inscrire en faux contre ce processus morbide dans les artères de la rétine, dont l'existence repose sur des données qui ne sont pas purement hypothétiques. C'est aujourd'hui un fait avéré qu'un grand nombre d'embolies se produisent chez des sujets indemnes de toute altération organique du cœur, et dont les artères sont athéromateuses. Cette dégénérescence atteint l'aorte, les carotides, l'ophtalmique. Nous ne comprenons pas autrement les embolies qu'en les attribuant à des dépôts fibrineux attachés aux rugosités des parois.

Ce sont des thromboses embolisées.

Si le processus en vertu duquel se crée une thrombose existe dans l'artère ophtalmique, il n'y a pas de raison d'affirmer qu'il n'en est plus de même pour l'artère centrale

Digitized by Google

de la rétine. Dans les artères de moyen calibre la coagulation peut rester incomplète, le thrombus ne pas remplir la totalité de l'organe, mais dans les petites artères dont les parois sont rugueuses et où la circulation est ralentie, il se forme plus rapidement. L'exiguité de la lumière n'est pas un obstacle. Bien plus, le sang peut subir, sous l'influence de causes générales, les modifications nécessaires pour qu'il se transforme en un coagulum. Comme pour les autres artères du corps, nous retrouvons dans la rétine ce genre de thromboses qui se développent grâce à une altération concomitante de la paroi vasculaire. Les maladies aiguës, les exanthèmes infectieux, les maladies chroniques et spécifiques qui compromettent gravement l'organisme dans sa nutrition, produisent des artérites rétiniennes, mais il faut reconnaître dans ces formes la prépondérance de l'altération du sang. Celle-ci cependant ne serait pas suffisante s'il n'existait pas une lésion des vaisseaux qui, dans beaucoup de cas, est le point de départ de la concrétion cachectique. Il faut la réunion des deux facteurs.

Müller a décrit la dégénérescence de l'endothélium des vaisseaux choroïdiens dans l'artério-sclérose généralisée. Il s'était fait une pullulation de cellules endothéliales qui ont déterminé des thromboses dans les capillaires choroïdiens. Dans la rétine, Manz a trouvé quelques masses granuleuses qui provenaient d'une thrombose dans les vaisseaux transformés en cordons blanchâtres. Si donc, dans la plupart des cas, on ne constate pas le coagulum, c'est que la thrombose subit trop vite la transformation fibreuse qui tend à se confondre avec les parois dégénérées. Mais ce n'est pas tout. Nous parlions tout à l'heure de signes rationnels à l'aide desquels il était possible d'établir le diagnostic de thrombose.

Lorsque d'autres symptômes associés se sont manifestés ultérieurement, tels que l'hémiplégie par ramollissement, le processus thrombosique d'une artère de l'œil ne saurait être mis en doute. Il y a, en effet, une analogie étroite entre ces troubles oculaires et l'impotence fonctionnelle des membres;

Digitized by Google

tous deux dérivent du même processus pathologique : l'athérome.

Observation I (résumée)[1].

Thrombose de l'artère centrale de la rétine suivie de ramollissement cérébral.

Mme Aub..., 71 ans, a été prise sans prodromes d'un obscurcissement de la vue de l'œil gauche accompagné de la perception de scotomes colorés en vert et en jaune sur fond grisâtre.

Le lendemaiu il se produit une amélioration sensible de la vision ; mais quatre jours après les mêmes accidents se reproduisent. Je constate l'état suivant :

L'acuité visuelle est considérablement affaiblie dans l'œil gauche ; il existe un scotome central qui s'étend à 20° autour du point de fixation. Le champ visuel présente un rétrécissement périphérique assez prononcé. Le malade confond toutes les couleurs. A part le petit volume des veines et des artères de la rétine, je ne constate rien dans le fond de l'œil.

Pas d'altération des urines. Les artères radiales sont athéromateuses, et il existe un souffle systolique à la pointe du cœur. Affaiblissement notable de la mémoire.

Trois jours après le premier accident, la vision est totalement perdue dans l'œil gauche, où il ne reste plus qu'une perception quantitative de la lumière. La vision ne s'étant pas modifiée dans l'œil droit, j'en conclus que l'affection était monoculaire, et je portai le diagnostic de thrombose de l'artère centrale de la rétine.

Les jours suivants apparurent les signes caractéristiques des oblitérations récentes de l'artère, à savoir : l'état nuageux du fond de l'œil produit par l'œdème de la rétine, de petites apoplexies, et une tache rouge sombre se détachant sur un fond bleuâtre du côté de la macula.

Trois mois après, l'atrophie de la papille était manifeste, et on pouvait voir plusieurs branches de l'artère centrale réduites à l'état de filaments blanchâtres dans le voisinage de la papille.

Il s'agissait donc bien d'une thrombose de l'artère centrale de la rétine, n'aboutissant à son oblitération et à la cécité complète qu'après une dizaine de jours et produisant

1. Parinaud, *Gaz. médicale*, 1882.

Digitized by Google

ensuite tous les symptômes que l'on observe dans le cas assez fréquents d'obstruction du même vaisseau par embolie.

On ne saurait méconnaître, dans l'œdème de la rétine, avec dilatation des capillaires et apoplexies, une étroite analogie avec le ramollissement rouge. La période d'atrophie correspond à la nécrose complète du tissu cérébral, au ramollissement blanc.

La thrombose de l'artère centrale a été suivie à court échéance d'accidents cérébraux qui ne laissaient aucun doute sur l'existence d'un processus analogue dans les artères du cerveau. L'affaiblissement de la mémoire augmente de plus en plus. Il se produit bientôt de l'aphasie véritable. La malade ne peut exprimer sa pensée, cherche les mots, et ne les achève pas. Cette aphasie passagère s'est produite à plusieurs reprises.

Un jour la malade croit voir sur sa fenêtre une branche de lilas ne portant que des bourgeons. Elle se rend bientôt compte de son erreur. L'hallucination s'était donc produite sans aberrations de la conscience : on était précisément à l'époque où les lilas commençaient à bourgeonner. Sans aucun doute l'hallucination était en rapport avec une perception antérieure, avec une image cérébrale reçue les jours précédents et s'extériorisant sous l'influence des troubles vasculaires de certaines régions de l'encéphale.

A aucun moment je n'ai constaté de trouble de la sensibilité ni de paralysie localisée. Il y a seulement un affaiblissement général du système vasculaire.

Observation II (résumée).

Névrite. Epaississement amyloïde du système artériel de la rétine. Albuminurie. Thrombose artérielle[1].

Une femme, âgée de 54 ans, perdit insensiblement la vue des deux yeux. A l'examen on constate que la papille est d'un gris terne.

Les divisions primaire et secondaire de l'artère dans l'œil sur la papille et sur la rétine ressemblent à des cylindres blancs, parcourus dans leur axe par un filet rouge représentant des interruptions très visibles. Dans certains points sa largeur était irrégulière, ses bords pâles et ses extrémités

1. Hulke, *Ophthalmis hospital report.*

Digitized by Google

Digitized by Google

3e SÉRIE

DOUZIÈME ANNÉE

1890

PARIS

LIBRAIRIE FÉLIX ALCAN

SECRÉTAIRE DE LA RÉDACTION : F. DESPAGNET

TROISIÈME SÉRIE. — DOUZIÈME ANNÉE. 1890.

PARIS

ANCIENNE LIBRAIRIE GERMER BAILLIÈRE ET Cie

FÉLIX ALCAN, ÉDITEUR

108, BOULEVARD SAINT-GERMAIN, 108

Au coin de la rue Hautefeuille

1890

Digitized by Google

RAPPORT DE MÉDECINE

PARAISSANT TOUS LES MOIS

DIRECTEURS : MM.

Ch. BOUCHARD
Professeur à la Faculté de médecine de Paris, membre de l'Académie de médecine.

J.-M. CHARCOT
Professeur à la Faculté de médecine de Paris, médecin de la Salpêtrière, membre de l'Académie des sciences.

A. CHAUVEAU
Inspecteur général des Ecoles vétérinaires, membre de l'Académie des sciences.

RÉDACTEURS EN CHEF : MM.

L. LANDOUZY et **R. LÉPINE**

Professeur agrégé à la Faculté de médecine de Paris, médecin de l'hôpital Laënnec.

Professeur de clinique médicale à la Faculté de médecine de Lyon, membre correspondant de l'Académie des sciences.

REVUE DE CHIRURGIE

PARAISSANT TOUS LES MOIS

DIRECTEURS : MM.

OLLIER
Professeur de clinique chirurgicale à la Faculté de médecine de Lyon, membre correspondant de l'Académie des sciences.

VERNEUIL
Professeur de clinique chirurgicale à la Faculté de médecine de Paris, membre de l'Académie des sciences.

RÉDACTEURS EN CHEF : MM.

NICAISE et **TERRIER**

Professeur agrégé à la Faculté de médecine de Paris, chirurgien de l'hôpital Laënnec.

Professeur agrégé à la Faculté de médecine de Paris, chirurgien de l'hôpital Bichat.

ONZIÈME ANNÉE (1891)

PRIX D'ABONNEMENT

POUR CHAQUE REVUE SÉPARÉE :

UN AN : Paris..... 20 fr.
— Départements et étranger... 23 fr.

POUR LES DEUX REVUES RÉUNIES :

UN AN : Paris..... 35 fr.
— Départements et étranger... 40 fr.

La livraison : 2 francs

4184. — Imprimeries réunies, B, rue Mignon, 2. — MAY et MOTTEROZ, directeurs.

Digitized by Google

3e

DOUZIÈ

LA

IBRAIRIE

Digitized by Google

GALE

BOU

RE

'OPHTA

Digitized by Google

CONDITIONS DE LA SOUSCRIPTION

Abonnements : un an, pour la France et l'étranger..... 20 fr.
La livraison..... 2 fr.
La 1re série, publiée sous le titre de *Journal d'Ophtalmologie*, par MM. Galezowski et Piéchaud, année 1872, 1 vol. in-8°..... ..... 20 fr.
Les volumes de la 2e série, années 1874, 1875, 1876, 1877, 1878, se vendent chacun séparément..... .... 15 fr.
La 3e série commence avec l'année 1879 : prix des années 1879 à 1890, chacune séparément..... .... 20 fr.

Chaque livraison contient :

1° Plusieurs Mémoires originaux ; 2° un Compte rendu aussi complet que possible des publications périodiques de la France et de l'Étranger en ce qui concerne l'oculistique ; 3° des Analyses et Comptes rendus des nouveaux ouvrages français et étrangers.

S'adresser :

Pour ce qui concerne l'administration, à la librairie Félix Alcan, ancienne librairie Germer-Baillière, 108, boulevard Saint-Germain ;

Pour ce qui concerne la rédaction, à M. le Dr Galezowski, 103, boulevard Haussmann, à Paris.

Les auteurs qui désirent que leurs ouvrages soient annoncés et analysés doivent en adresser deux exemplaires à la librairie Félix Alcan (ancienne maison Germer-Baillière et Cie).

LIBRAIRIE FÉLIX ALCAN

Digitized by Google

GALEZOWSKI

ET

BOUCHER

RECUEIL

D'OPHTALMOLOGIE

RECUEIL

D'OPHTALMOLOGIE

PARAISSANT TOUS LES MOIS

SOUS LA DIRECTION DES DOCTEURS

GALEZOWSKI
Professeur libre d'ophtalmologie à Paris.

BOUCHER
Médecin-major en retraite, à Bourges.

AVEC LE CONCOURS DE MM.

RICHET
Membre de l'Institut.

ROLLAND
Médecin
oculiste à Toulouse.

LOURENÇO
Médecin à Rio-de-Janeiro.

COLLABORATEURS PRINCIPAUX

LIBRAIRIE FÉLIX ALCAN

REVUE DE MÉDECINE | REVUE DE CHIRURGIE

Digitized by Google

Digitized by Google

effilées. Dans les divisions tertiaires, les plus fines artères montraient une série linéaire de petites taches blanches opaques entre lesquelles le vaisseau paraissait sain. La papille était rouge et opaque. Albumine dans les urines.

Plus tard la malade mourut d'apoplexie.

Observation III (résumée).

Thrombose artérielle. Néphrite interstitielle[1].

M. X..., âgé de 56 ans, présente en janvier 1883 une oblitération de l'artère centrale de l'œil droit avec atrophie papillaire consécutive survenue dans le mois d'août 1881. A l'âge de 25 ans, il était sujet aux hémicranies, et pendant sept années il avait eu tous les mois des épistaxis abondantes. Les céphalalgies étaient très intenses et revenaient tous les huit jours. Depuis 1879 il n'a plus de migraines. Il y a vingt ans, le malade commença à devenir sourd, et cette surdité a augmenté peu à peu. En 1881, il eut de nouveau des épistaxis à répétition. L'œil gauche est atteint de névrite, avec une diminution notable de l'acuité visuelle. Le malade a la gravelle. Le Dr Dumontpallier, appelé pour examiner l'état général, reconnut que c'était un arthritique avec athérome artériel généralisé; les valvules mitrales et sigmoïdes aortiques ne présentaient aucun signe de rétrécissement ou d'insuffisance; le rein était atteint de néphrite interstitielle. Le Dr Robin ne trouva pas d'albumine dans les urines.

Observation IV.

Thrombose artérielle. Néphrite interstitielle.

M. Foin, âgé de 69 ans, vient à la consultation le 28 mai 1889. Exerce la profession de peintre.

S'est marié à 24 ans, a eu douze enfants, dont deux sont vivants, les autres sont morts en bas âge.

Il y a quelques années il a remarqué qu'il était très oppressé. Sa respiration était haletante quand il voulait marcher un peu vite. Le Dr Blumenthal qui le soignait diagnostiqua une néphrite interstitielle. Régime lacté.

En 1887, les premiers accidents urémiques ont paru ; à partir de ce moment, le malade a des étourdissements fréquents qui l'obligent à chercher un appui pour ne pas tomber.

1. Galezowski, *Rec. d'Ophtal.*, 1883.

Digitized by Google

Epistaxis répétées. Un jour, il est tombé sur l'occiput et est resté sans connaissance pendant une demi-heure.

Les maux de tête sont fréquents.

La vue de l'œil droit commence à se troubler.

Il perd le sommeil et l'appétit. Diarrhée rebelle, incontinence d'urines et de matières fécales.

En 1888, les troubles visuels s'accusent de plus en plus. Ses jambes sont enflées; il a des accès fréquents de suffocation; il a une attaque d'hémiplégie droite pour laquelle il reste alité pendant deux mois.

En 1889, les étourdissements sont plus prolongés. Il mouche des caillots de sang. Depuis un mois la vue est complètement perdue.

Etat actuel. — Faiblesse du bras et de la jambe droite. Cyanose de la face.

Examen ophtalmoscopique. — Papille atrophiée, artères minces, filiformes. La branche supérieure est oblitérée et laisse, à son origine, près de la papille, et en d'autres portions de son trajet, pénétrer un petit filet de sang, ce qui lui donne l'apparence d'une colonne thermométrique brisée par places.

M. le professeur Potain, à qui nous présentons le malade, trouve une pression artérielle peu élevée (p. 23). Traces de galop. Pouls un peu compressible.

L'aorte est dilatée. Le deuxième bruit est retentissant.

Urines. Densité, 1.017, à la température + 15°. Urée = 21 gr. 10 par litre, pas de sucre.

Albumine : 0 gr. 29 par litre.

Examen microscopique. — Phosphates tricalciques (en granulations amorphes). Phosphate ammoniaco-magnésien (en cristaux assez volumineux. Vibrions).

Symptomatologie. — Plusieurs auteurs, parmi lesquels il faut citer Leber, Manz, Parinaud, Galezowski, ont décrit la thrombose oculaire. Ce dernier auteur a observé des cas de thromboses dans la migraine ophtalmique, et des névrites optiques par oblitération vasculaire. Si les symptômes qui ont été donnés sont différents, c'est que le processus lui-même de la thrombose est variable.

Le plus souvent le calibre des vaisseaux est interrompu par les portions blanches alternant avec les colonnes sanguines. Quelquefois, les coagula ne sont pas blancs, mais jaunâtres.

Digitized by Google

Quand on observe une oblitération complète du vaisseau, c'est que l'allongement et l'organisation du thrombus l'a transformé en cordon blanchâtre. C'est sous cet aspect que se montre le plus souvent la thrombose. Ainsi que nous l'avons noté, le vaisseau montre seulement une petite portion de liquide sanguin entre la papille et la périphérie. Ce filet rouge va en s'épaississant vers la périphérie, tandis que le liséré blanc s'amincit au point de disparaître. Enfin ces lésions s'accompagnent parfois d'hémorragies altérées dans la structure, l'artère peut se rompre, et un caillot, dont la formation est favorisée par la compression du corps vitré, bouche le point où siège la rupture.

Autour des vaisseaux se fait une exsudation qui ne tarde pas à disparaître.

Enfin la thrombose se forme lentement. Au début, les malades n'accusent que peu de troubles fonctionnels, mais l'acuité diminue graduellement. Si une branche tout entière est oblitérée, il peut en résulter une atrophie du nerf optique. Le processus dégénératif peut quelquefois n'atteindre qu'une branche secondaire, et l'on constate une perte du champ visuel dans la partie correspondante.

L'arthritisme, la goutte, les maladies infectieuses, sont les causes qui prédisposent le plus à cette affection.

Dr Kœnig.

DES PARALYSIES MUSCULAIRES DE L'ŒIL

MOYEN PRATIQUE ET RAPIDE DE LES DÉTERMINER

PAR

le Dr Ch. GUENDE

Tous les traités d'ophtalmologie contiennent un exposé plus ou moins complet de la symptomatologie des paralysies musculaires de l'œil. Si simple cependant qu'il puisse pa-

Digitized by Google

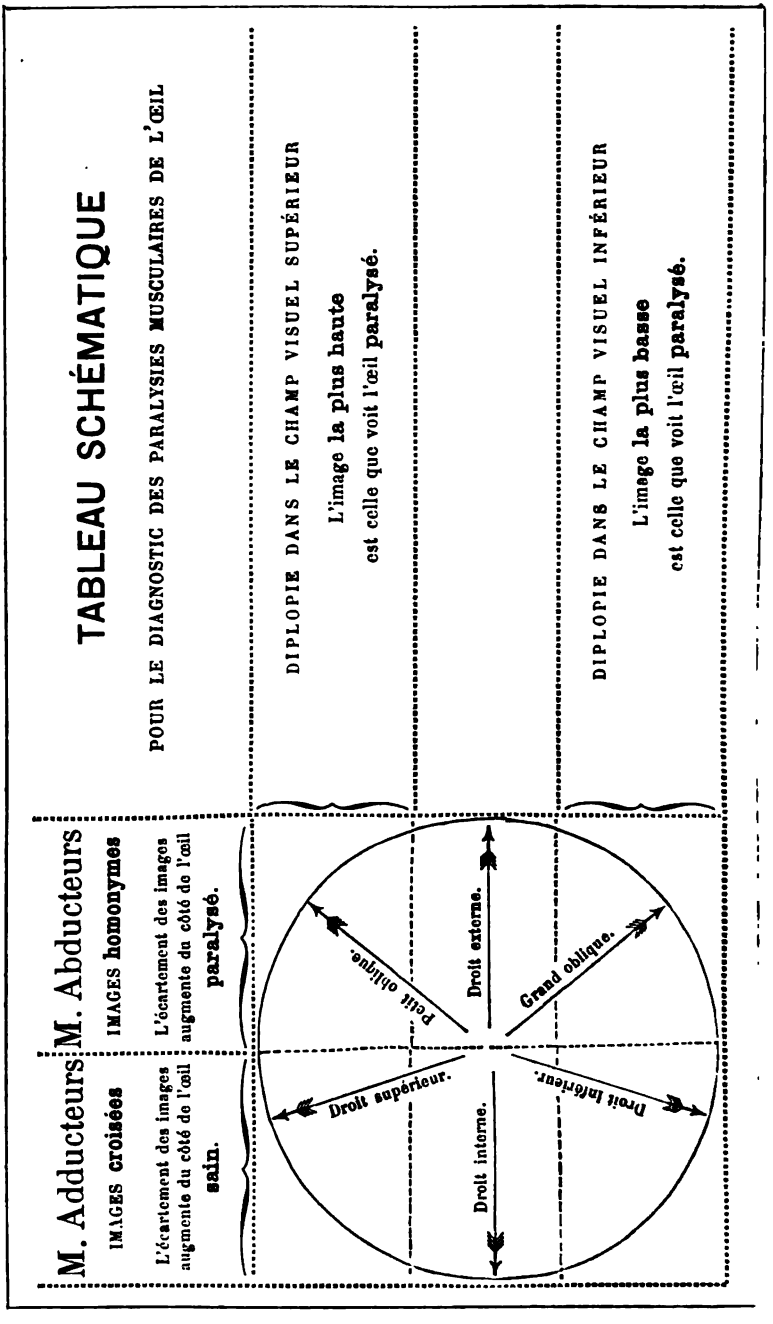

Digitized by Google

raître après la lecture des auteurs, le diagnostic de ces dernières n'en constitue pas moins, en clinique, un point fort délicat. Cela est surtout vrai en ce qui concerne les paralysies incomplètes de la troisième paire. Présenter en un tableau synthétique les éléments de diagnostic propres à chacun des muscles, pris isolément, tel est donc le but que nous nous sommes proposé en construisant le schéma suivant.

On peut dire, d'une façon générale, que le meilleur schéma est celui dont on a l'habitude, celui que l'on a composé soi-même. Le nôtre peut être constitué très simplement en traçant six lignes rayonnées, chacune d'elles rappelant par sa direction le sens dans lequel chaque muscle déplace le globe oculaire. C'est ainsi que les deux traits horizontaux de notre tableau figurent : l'un le Droit Interne, l'autre le Droit Externe. Le Droit Supérieur, qui est à la fois élévateur et faiblement adducteur, est représenté par un rayon dirigé en haut et légèrement en dedans ; le Petit Oblique, qui est élévateur et abducteur, par un autre rayon dirigé en haut et en dehors. Enfin aux deux muscles Droit Interne et Grand Oblique, le premier abaisseur du globe oculaire et faiblement adducteur, le second abaisseur et abducteur, correspondent les deux rayons inférieurs.

Les indications nécessaires au diagnostic sont fournies par les deux colonnes verticales, dont l'une correspond aux muscles adducteurs, l'autre aux abducteurs, et en second lieu par les colonnes horizontales, pour la diplopie dans le champ visuel supérieur et inférieur. Il est bon de faire remarquer que ces indications sont surtout applicables aux paralysies récentes, la contracture des antagonistes venant, dans les paralysies anciennes, compliquer la scène et bouleverser dans une certaine limite toute la symptomatologie.

Tel est, sommairement exposé, notre procédé ; son emploi fréquent, à la clinique de notre maître M. Despagnet, nous a toujours facilité la solution des cas les plus compliqués. Peut-être, étant donnée sa simplicité, d'autres l'ont-ils employé avant nous. Quoi qu'il en soit, nous avons cru faire œuvre utile en le publiant. Dr Ch. Guende.

Digitized by Google

SOCIÉTÉ D'OPHTALMOLOGIE DE PARIS

Séance du 2 décembre 1890

PRÉSIDENCE DE M. PARINAUD

M. DESPAGNET, secrétaire annuel, lit le procès-verbal de la dernière séance. — Adopté.

M. LE SECRÉTAIRE GÉNÉRAL dépouille la correspondance qui comprend les travaux suivants, envoyés par :

M. DRANSART, membre correspondant national. — **De la capsulotomie et capsulo-ectomie ténonienne.**

M. D'OGER DE SPÉVILLE qui, en même temps, pose par lettre sa candidature au titre de membre titulaire de la Société. — **Lésions traumatiques de l'œil pouvant aboutir à l'atrophie; leur pathogénie et leur traitement.** — Renvoyé à une commission composée de MM. Delens, Boucheron et Darier, rapporteur.

M. KŒNIG. — **Hémianopsie temporale.** — Renvoyé à une commision, composée de MM. Galezowski, Gillet de Grandmont et Jocqs, rapporteur.

M. DARIER. — **Traitement chirurgical de la conjonctivite granuleuse.** — La plupart des traitements actuellement employés pour combattre la conjonctivite granuleuse donnent de bons résultats puisque, pour la plupart, ils sont préconisés par des cliniciens et des observateurs consciencieux; mais ils demandent un temps très long, pouvant aller jusqu'à plusieurs mois, quelquefois même plusieurs années, et les guérisons obtenues ne sont malheureusement trop souvent que temporaires. Un an ou plus, ou moins, après une guérison que l'on a crue complète, les malades se représentent soit ici, soit ailleurs avec de nouvelles poussées de granulations.

Le trachomcoccus, agent pathogène de la conjonctivite granuleuse a été trouvé et décrit par Sattler et par Michel. Après la publication des travaux de ces deux auteurs, nous nous étions attaché aussi à la recherche de ce microbe; mais nous nous sommes contenté de constater la présence de microorganismes dans le contenu de granulations, laissant à de plus expérimentés que nous le soin de les décrire et de les cultiver. Espérons que le jour viendra où comme pour le *gonococcus* dans l'ophtalmoblennorrhée, on aura un moyen simple et rapide de faire un diagostic précis du *trachome* par le simple examen micrographique.

De toutes les médications employées contre les granulations de la conjonctive, le sulfate de cuivre reste encore comme le microbi-

Digitized by Google

cide le plus efficace; mais il est certain que cet agent ne guérit que dans la minorité des cas d'une façon *complète et définitive*

De plus en plus, le traitement du trachome devient chirurgical.

En juillet dernier nous avons vu pratiquer par le Dr Herrenheisser, premier assistant de M. le professeur Sattler à Prague, une opération qui nous séduisit beaucoup, c'est le grattage, le curettage de tout le tissu granuleux.

Ce mode de traitement avait déjà été vanté par différents auteurs sans s'être généralisé, de même que l'excision du cul-de-sac, la cautérisation au galvano, etc., etc.

Ce qui nous plut surtout dans le *modus faciendi* de M. le professeur Sattler, c'est : 1° le principe de n'opérer que sous le chloroforme et 2° la manière dont le grattage était pratiqué après que la conjonctive avait été primitivement scarifiée pour mettre à nu le tissu granuleux souvent recouvert par une conjonctive relativement saine. Nous n'avons vu malheureusement que deux ou trois malades traités de cette manière et depuis trop peu de temps pour qu'il nous fût permis de porter un jugement.

De retour à Paris nous n'avons rien eu de plus pressé que de mettre à l'épreuve cette opération, et cela avec un plein succès.

Nous avons essayé le grattage avec et sans chloroforme en modifiant de toute façon le procédé opératoire pour arriver à la destruction aussi complète que possible de tout le tissu granuleux.

Voici, après bien des tentatives, ce que nous recommandons comme le plus simple et le plus efficace et laissant échapper le moins de granulations accessibles à nos regards :

Nous pouvons décomposer l'opération en six temps.

1° *Anesthésie par le chloroforme.*

2° *Agrandissement de la fente palpébrale.*

3° *Renversement complet des paupières*, point sur lequel nous insisterons tout à l'heure.

4° *Scarification de la conjonctive.*

5° *Grattage avec la curette.*

6° *Brossage et lavage avec une solution antiseptique.*

1° *Anesthésie par le chloroforme* (ou l'éther *ad libitum*).

2° *Agrandissement de la fente palpébrale* par un coup de ciseau donné généreusement à l'angle externe de l'œil. Ce temps de l'opération a une grande importance surtout chez les trachomateux avec incurvation du cartilage tarse et rétrécissement de la fente palpébrale. Mais même en dehors de ces cas, il est important parce qu'il permet de déplisser bien complètement toute la surface conjonctivale et de mettre à nu les granulations le plus profondément cachées.

Digitized by Google

Le grattage une fois terminé, si l'on veut conserver la fente palpébrale agrandie, on fera bien d'affronter la muqueuse à la peau par trois fils de suture selon le procédé classique.

3° *Renversement complet des paupières pour bien étaler toute la surface conjonctivale.*

Il est bon de toujours commencer par la paupière inférieure pour éviter d'être gêné par l'écoulement abondant de sang qui viendrait de la paupière supérieure si celle-ci avait été attaquée la première. Au moyen d'une pince à forcipressure on saisit horizontalement le bord palpébral, et, en imprimant à la pince un mouvement de rotation sur elle-même on enroule autour d'elle la paupière et l'on étale ainsi tout le cul-de-sac palpébral. Pour la paupière supérieure une pince spéciale est absolument nécessaire pour arriver à mettre à jour le fond du cul-de-sac et ce n'est qu'en retournant la paupière deux fois sur elle-même qu'on peut y arriver complètement.

La conjonctive ainsi mise à nu dans toute son étendue, ce qui est un point absolument capital, on procède alors aux

4° *Scarifications profondes et serrées parallèlement au bord palpébral.*

Ces scarifications ont pour but d'épargner la surface de la conjonctive tout en mettant à jour le tissu sous-conjonctival profondément infiltré que l'on voit juter pour ainsi dire à chaque scarification comme la pulpe d'un fruit dont on crève la coque. Comme scarificateur, nous employons : soit un petit bistouri à deux tranchants, soit le scarificateur à trois lames fait par M. Luër sur le modèle de celui vanté dernièrement par M. Lindsay Johnston, de Londres. On étanche le sang qui coule à flots et l'on procède au

5° *Grattage avec la curette de Volkmann.*

Dans nos dernières opérations, nous avons souvent renoncé au curettage qui est le temps principal du procédé de Sattler; nous le réservons aux seuls cas où l'on a affaire à un tissu très dur scléreux sur lequel le brossage n'aurait pas assez d'action; aussi considérons-nous comme le temps le plus important le

6° *Brossage et lavage énergique au sublimé* 1 *p.* 500 *de toute la surface scarifiée avec une brosse à poils très courts et très durs.*

Ce temps de l'opération que nous avons emprunté à un médecin russe dont nous oublions le nom doit être fait avec beaucoup de soin. Tous les points de la surface conjonctivale doivent être énergiquement brossés et lavés en trempant à plusieurs reprises la brosse dans la solution de sublimé jusqu'à ce qu'il ne reste plus d'élément granuleux, autant du moins qu'on peut s'en rendre compte. Ces divers temps constituent, nous l'avouons, une opération très sanglante, minutieuse et longue; mais qu'importe si le résultat est bon, et il l'est.

Digitized by Google

Le *pansement* est des plus simples. Les deux premiers jours on applique en permanence des compresses froides au sublimé et les malades sont gardés à la clinique ou renvoyés chez eux en voiture.

Le troisième jour on fait après renversement des paupières un lavage des surfaces cruentées avec un tampon d'ouate imbibé d'une solution de sublimé à 1/500. Ce lavage est très douloureux les premiers jours parce que les paupières sont très tuméfiées, ecchymotiques et très difficiles à retourner. Chez eux, les malades font des lotions fréquentes avec une solution de sublimé à 1/2000, et se présentent tous les jours pour se faire panser pendant huit ou quinze jours. Au bout de ce temps, en général, les malades sont guéris, ou du moins c'est le cas pour la plupart de ceux que nous avons opérés depuis quatre mois. L'avenir nous apprendra si la cure est radicale et définitive.

En tout cas le soulagement produit par cette intervention chirurgicale est très rapide; au quatrième ou cinquième jour les malades n'éprouvent plus aucune gêne, aucune douleur. Ils n'ont plus cette sensation si pénible de corps étranger sous les paupières, et c'est là pour eux une grande délivrance, ils sentent que leur mal est guéri et ils le proclament avec joie. S'il y avait auparavant un pannus ou des ulcérations cornéennes, il y a une amélioration absolument surprenante dès les premiers jours qui suivent l'opération; la cornée s'éclaircit à vue d'œil et la guérison n'est pas longue à arriver. Jamais aucun traitement ne nous avait donné des *résultats aussi satisfaisants et dans un temps si court.* Nous avons obtenu en huit ou quinze jours suivant les cas, ce que l'on obtenait par les traitements anciens en deux ou trois mois et quelquefois en plusieurs années; c'est-à-dire la *formation d'un tissu cicatriciel, souple, lisse et n'amenant aucune déformation palpébrale.* Devons-nous en conclure que tous les trachomateux devront être traités de cette façon ? Non. Nous guérissons tous les jours des granuleux avérés par les simples cautérisations au classique sulfate de cuivre et quelquefois même par le sous-acétate de plomb. Mais à côté de ces cas qu'on pourrait appeler bénins, il y a ceux qui courent toutes les cliniques, traînant leur trachome pendant des années, et souvent avec des complications fort graves. C'est dans ces cas rebelles à tout traitement que l'on est autorisé à chercher une guérison radicale au prix d'une opération sous le chloroforme, surtout quand elle donne des résultats aussi favorables que ceux que nous avons obtenus.

Le nombre des cas traités tant par nous-même que par notre maître le Dr Abadie s'élève déjà à plus de vingt. Dans deux cas seulement où le grattage n'avait pas été assez énergique, les malades

Digitized by Google

ont dû être soumis à une deuxième intervention sur un œil. Ces deux malades sont aujourd'hui très bien guéris.

Nous tenons à remercier ici notre maître, M. le Dr Abadie, d'avoir bien voulu nous laisser faire nos premiers essais de cette nouvelle thérapeutique et de l'avoir mise ensuite à l'épreuve de sa longue et haute expérience. Nous lui devons beaucoup d'observations et de conseils profondément judicieux. Nous sommes heureux aussi de constater que M. Abadie, toujours prêt à accueillir le progrès d'où qu'il vienne, est promptement devenu aussi partisan que nous du traitement chirurgical du trachome. Il déclare hautement que bon nombre de granuleux seront ainsi guéris qui ne l'eussent certainement pas été par les médications classiques.

M. Abadie. — Je suis d'autant plus à mon aise pour dire ce que je pense du *traitement chirurgical du trachome* proposé par M. Darier, que je n'en suis nullement le promoteur. M. Darier qui est pour moi plutôt un collaborateur qu'un simple chef de clinique a soigné par sa méthode sept à huit de mes malades quand moi-même, séduit par les résultats obtenus, je me suis mis à en faire l'essai.

Le nombre des malades traités ainsi s'élève à vingt ou vingt-cinq et sont guéris ou paraissent devoir l'être prochainement. Tous étaient des granuleux soignés depuis deux ans au moins; beaucoup l'étaient depuis dix ou vingt ans. L'un d'entre eux, âgé de 60 ans, pour ne vous citer qu'un exemple, venait à la clinique depuis dix-huit mois et malgré tous nos efforts, cautérisations au nitrate d'argent, au sulfate de cuivre, scarifications, etc., une des cornées était complètement recouverte par un pannus épais avec ulcération centrale de la cornée. L'autre œil commençait à se prendre de la même façon et déjà le malade ne pouvait plus venir seul à la clinique. C'est dans ces conditions, alors que tout autre traitement n'avait amené que des rémissions temporaires, que je résolus d'endormir le malade et de le soumettre au brossage de toute la surface conjonctivale. Eh bien, messieurs, huit jours après le malade sortait de la clinique en bonne voie de guérison et après huit autre jours, nous avons pu considérer le malade comme complètement guéri. La cornée la moins atteinte avait repris la transparence quatre ou cinq jours après l'opération. Pour l'autre œil on ne pouvait plus espérer de voir la cornée s'éclaircir complètement. Il reste un leucome central à la place de la partie ulcérée. Les paupières sont absolument souples, et le malade que nous avons revu hier encore est on ne peut plus satisfait.

Je n'ai qu'une critique à adresser à la communication de M. Darier, c'est qu'il n'a pas assez fait ressortir l'importance qu'il y a à retourner bien complètement les paupières et à mettre à nu

Digitized by Google

le fond du cul-de-sac, région presque inexplorée et que n'atteint jamais le caustique dans les traitements classiques, et c'est là justement le lieu où se cachent le mieux les granulations; c'est donc là que doivent porter les scarifications et le brossage pour modifier complètement le terrain de façon à le rendre impropre au développement de nouvelles granulations.

Je crois que ce traitement du trachome est appelé à rendre de grands services et je me ferai un devoir d'en préconiser l'application dans tous les cas de granulation ne guérissant pas après deux ou trois mois de traitement par le sulfate de cuivre.

M. Despagnet. — Je suis vraiment fort étonné d'entendre dire que l'on a guéri des conjonctivites granuleuses avec pannus en huit ou quinze jours et je ne saurais mieux faire que de féliciter MM. Darier et Abadie des heureux résultats qu'ils viennent de proclamer, tout en restant fort sceptique sur la durée des guérisons obtenues, car on nous parle de malades opérés depuis quelques semaines à peine. Il est vrai d'ajouter, ce qui a son importance, que ces malades avaient été traités antérieurement pendant des années, et par tous les procédés possible, de sorte que leurs granulations, fort flétries probablement et peu nombreuses, étouffées déjà par le tissu cicatriciel produit par les divers traitements appliqués, ne sauraient être comparées aux granulations florides de la période d'état, que nous observons quand, au début, les malades viennent se mettre entre nos mains.

Mais mon étonnement devient encore plus fort quand M. Abadie vient nous conseiller, et ceci comme nouveauté, de nous attaquer au cul-de-sac conjonctival, et pour cela, dit-il, il est indispensable de faire subir à la paupière supérieure une double luxation. Mais dans l'excision du cul-de-sac conjonctival, opération dont je n'ai pas à me faire le défenseur, M. Galezowski, son auteur, qui est présent, va certainement, avec plus d'autorité que je n'en saurais avoir, faire valoir ses droits; dans l'excision n'attaque-t-on pas directement la partie que désire M. Abadie? et cela profondément, en enlevant tout le bourrelet. Et pour arriver à pratiquer ce procédé n'est-on pas obligé de faire cette double luxation palpébrale, et pour la rendre plus facile n'a-t-on pas inventé toute une série de pinces que M. Abadie a sans doute oubliées?

Attaquer les culs-de-sac, mais nous sommes tous d'accord là-dessus, car nous savons tous que c'est là l'antre où se réfugie l'infection.

Il est possible que le procédé que préconisent MM. Abadie et Darier puisse donner de bons résultats et les cas heureux qu'ils rapportent en sont la meilleure des preuves. Mais ce que je sais par expérience c'est que l'excision du cul-de-sac a réussi là où

Digitized by Google

toutes les autres méthodes avaient échoué. Ce procédé doit certainement être bon puisqu'en 1888, à Heidelberg, un confrère allemand, ignorant sans doute que M. Galezowski le pratiquait depuis 1871 et l'avait publié en 1874, venait à son tour le recommander comme opération nouvelle et en vanter les bons effets.

Il est cependant un reproche que je lui adresserai, c'est que n'agissant que sur les culs-de-sac, il laisse intactes les granulations de la conjonctive tarsienne, et alors pour combattre celles-ci, il nous faut avoir recours aux divers caustiques classiques, qui, quelquefois, demanderont encore des mois et des années avant de nous en débarrasser. C'est très dur, après avoir fait une opération assez douloureuse, de dire au malade qu'il en a encore pour des années avant de guérir.

C'est cette pensée qui m'a amené à modifier le traitement des granulations de la façon suivante :

Je pratique d'abord l'excision des culs-de-sac. Puis, au lieu d'avoir recours au nitrate d'argent, au sulfate de cuivre, ou au sous-acétate de plomb pour les granulations de la conjonctive tarsienne, j'emploie le fer rouge, mais non pas comme on l'a employé dans ces dernières années c'est-à-dire en se servant de la pointe fine du thermo-cautère ou d'un fin galvano-cautère que l'on enfonce dans la conjonctive perpendiculairement à la paupière. Je pense que cette façon de procéder doit fatalement amener une déformation palpébrale, une sorte de phimosis, par le tissu cicatriciel qu'elle produit dans l'épaisseur des tissus. Je prends, au contraire, le couteau le plus large du thermo-catère et l'applique à plat, et très légèrement, sur la surface de la conjonctive. De la sorte je cautérise les granulations ne touchant que fort peu, ou pas, la muqueuse, et en tout cas n'intéressant nullement les tissus sous-jacents. En procédant ainsi, le fer rouge agit comme agiraient les caustiques chimiques, mais avec beaucoup plus de rapidité. Cette opération n'est nullement douloureuse, d'ailleurs la cocaïne garantit de la douleur. Quant à ses conséquences, elles sont nulles. Depuis dix-huit mois j'ai traité ainsi plusieurs malades qui ont guéri avec une rapidité relativement beaucoup plus grande et je n'ai jamais eu à constater la moindre déformation des paupières ou de leur bord libre.

M. Vignes. — J'entends avec plaisir M. Darier dire qu'il trouve fort avantageux de joindre à une action mécanique l'emploi d'un antiseptique dans le traitement du trachome.

C'est essentiellement sur le même principe que repose le procédé que j'emploie, le massage direct de la conjonctive à l'aide de la poudre d'acide borique.

Ce procédé qui nous a toujours été fidèle ne nécessite pas

Digitized by Google

l'emploi du chloroforme. Je ne veux pas revenir sur ce que j'en ai dit il y trois ans au congrès d'ophtalmologie, car mes premiers résultats ont été confirmés dans une thèse de Nancy, dans un travail de M. Rohemer de Nancy, et dans la thèse de M. Levesque-Lacroix : je renvoie ceux que cette question peut intéresser à ce travail paru au mois d'août dernier et dont les matériaux ont été, en partie, pris à la clinique de l'Hôtel-Dieu où le massage antiseptique est journellement employé, en partie, à ma propre clinique.

Comme M. Darier, dans un laps de temps très court, nous obtenons chez des malades, porteurs de pannus graves et même d'ulcérations d'origine trachomateuse, des transformations complètes en quelques jours.

Je suis entièrement opposé à toute excision de la conjonctive ainsi qu'aux cautérisations profondes : les malades traités ainsi ailleurs ont été ceux qui nous ont demandé plus de persévérance dans le traitement pour obtenir de moins brillants résultats.

M. Galezowski. — Je suis frappé de la communication faite par M. Darier, dans laquelle il propose un nouveau procédé opératoire pour guérir les granulations. Ce procédé consiste, dit-il, en un enroulement de la paupière supérieure et en scarifications du cul-de-sac, suivis ensuite de brossage de la conjonctive palpébrale. En huit jours, dit-il, les granulations sans ou avec des kératites ou des ulcères de la cornée granuleuse sont guéries.

D'abord, messieurs, il n'est pas possible d'admettre une guérison complète des granulations et des kératites granuleuses dans l'espace de huit jours; je proteste contre ces assertions : on peut les améliorer rapidement mais non guérir. Ensuite, je suis étonné que M. Darier décrive son procédé de scarification du cul-de-sac, et qu'il cherche, dit-il, à détruire les glandes du cul-de-sac conjonctival, en affirmant que c'est son procédé. C'est en 1874 que j'avais pour la première fois proposé l'excision du cul-de-sac conjonctival; je le pratique depuis, toujours avec un plus ou moins rapide succès, je guéris les ulcères granuleux de la cornée, les conjonctivites granuleuses, etc., mais jamais en huit jours. Le plus souvent il faut cinq à six mois de cautérisations consécutives des paupières pour amener la guérison. Le brossage de la conjonctive palpébrale, si je ne me trompe, a été déjà pratiqué par le professeur Panas, mais il l'a abandonné depuis. J'aurais accepté volontiers la cautérisation de la conjonctive palpébrale avec un galvano-cautère plat appliqué sur la conjonctive, comme cela est conseillé par M. Despagnet; mais je n'admets pas l'utilité du brossage ni des scarifications profondes du cul-de-sac; il faut enlever ce dernier avec les glandes qui s'y trouvent dégénérées, et alors on obtiendra

Digitized by Google

la guérison, après avoir ensuite cautérisé pendant quelques mois consécutifs la conjonctive palpébrale.

M. Gillet de Grandmont. — J'ai toujours considéré la conjonctive comme un organe indispensable pour le bon fonctionnement du globe de l'œil, l'amplitude de ses mouvements, l'exacte coaptation des paupières, la direction normale des cils et, aussi, suis-je, en principe, opposé à toute intervention chirurgicale destinée à la guérison des affections granuleuses, qui sacrifie l'intégrité de la muqueuse.

Je me suis donc appliqué à trouver, dans les méthodes qui ne détruisent pas la conjonctive et qui s'adressent seulement aux granulations, le remède du trachome.

La médication que j'emploie depuis fort longtemps et qui m'a rendu les plus grands services, dans la majeure partie des cas, car il n'est pas possible de prononcer le mot « toujours », lorsqu'il s'agit de préciser l'efficacité d'un remède, est un collyre d'acétate de plomb dissous à saturation dans la glycérine.

Je l'ai appliqué en toutes circonstances, aussi bien lorsque le trachome a envahi les culs-de-sac que quand il a atteint et modifié le cartilage tarse, lorsque la cornée est devenu panneuse ou ulcérée et même quand la muqueuse a été partiellement détruite par les cautérisations. Ce collyre mortifie les granulations et ménage la conjonctive.

Voici la façon dont je procède. Chaque fois que, par suite des lésions antérieures, les paupières racornies usent la cornée par un contact trop rude, je pratique la canthoplastie. Quand la texture du cartilage n'a pas été atteinte, cette opération est inutile. Je fais donc seulement usage du collyre à l'acétate de plomb.

Acétate de plomb.....	2 grammes.
Glycérine pure.....	10 —

que j'applique, soit au moyen d'un pinceau en retournant les paupières, soit à l'aide d'une sorte de bâtonnet d'ivoire rappelant l'ébauchoir du modeleur. L'ivoire permet d'assurer l'antiseptie de l'instrument, et la forme facilite l'intromission du collyre dans les culs-de-sac.

Ce collyre se présente sous l'aspect d'un liquide incolore et visqueux, en tous points semblable à la glycérine; mais, lorsqu'il est au contact de la conjonctive, il se modifie : les deux substances qui le composent étant, toutes deux, très avides d'eau, empruntent celle-ci aux tissus qu'elles touchent : la glycérine pour s'hydrater, l'acétate de plomb pour se transformer en sous-acétate; aussi voit-on immédiatement s'écouler des paupières des larmes abondantes d'*eau blanche*.

Digitized by Google

C'est cette avidité pour l'eau qui explique comment les granulations traitées par ce collyre se flétrissent et disparaissent pour laisser la muqueuse saine et rendre à la cornée sa transparence. N'ayant pas, à proprement parler, d'action caustique, ce collyre n'attaque ni les éléments anatomiques de la cornée, ni ceux de la conjonctive.

M. Darier. — Je comprends d'autant mieux l'étonnement de voir guérir le trachome en huit ou quinze jours, que j'ai moi-même été surpris de voir de tels résultats à Prague. — Quant à la pince de M. Galezowski comme celle de Sattler et de biens d'autres, je les connais, mais à toutes je préfère une pince à forcipressure à mors qui saisit horizontalement le bord palpébral et autour de laquelle on enroule la paupière en la retournant; on met ainsi à nu la partie la plus cachée du cul-de-sac. L'excision du cul-de-sac peut être un bon procédé dans les cas où il ne reste plus de granulations qu'à cet endroit. S'il y en a sur la conjonctive tarsienne, il faut les scarifier et les brosser là comme ailleurs. Quant aux cas aigus et récents, je le répète, on peut d'abord tenter de les guérir par le classique sulfate de cuivre et les autres moyens classiques.

M. Abadie. — Permettez-moi d'ajouter un seul mot pour dire que je ne veux rien enlever au mérite de M. Galezowski qui a eu l'idée de retourner la paupière pour s'attaquer aux granulations des culs-de-sac.

M. de Grandmont. — **De l'étiologie et de la nature de la corectopie à propos de trois observations de cette affection.** — Les cas de déplacement de la pupille auquel Von Ammon a donné le nom de corectopie sont assez rares pour que l'on prenne soin de signaler ceux que l'on rencontre et de les analyser attentivement dans le but d'éclairer cette question encore si obscure de l'étiologie.

On se paye souvent de mots, dans les sujets les plus embrouillés de la pathologie et l'on se trouve satisfait par exemple lorsque, en présence d'un cas de malformation congénitale, on déclare qu'il s'agit d'un arrêt de développement.

Je ne crois pas que dans la corectopie il s'agisse d'un arrêt de développement; je pense au contraire qu'il y a lieu de considérer la corectopie comme le résultat d'une évolution pathologique dont j'espère démontrer les diverses phases dans les trois observations suivantes :

Observation I. — Le nommé Masson Aristide, âgé de 26 ans, vient me consulter pour une irido-choroïdite aiguë de l'œil droit. La cornée est dépolie, l'humeur aqueuse très trouble, le globe for

Digitized by Google

injecté et douloureux à la pression. Mais comme ce n'est point sur ces symptômes que je veux attirer l'attention de mes collègues, je passe rapidement, d'autant plus qu'au bout de quelques jours les accidents inflammatoires ayant cédé à un traitement antiphlogistique il était possible de soumettre l'œil à une investigation complète.

A l'examen du malade on est frappé, au premier abord, de l'aspect bizarre du regard. On dirait d'un strabisme divergent et cependant les globes jouissent de l'intégrité des mouvements associés.

Mais les pupilles au lieu de se trouver vers le centre des cornées et de présenter la forme habituelle, sont ovales et portées vers le limbe scléral correspondant au côté externe et supérieur de l'œil. C'est à peine si d'un côté il reste d'iris le tiers de ce qui persiste du côté opposé qui d'ailleurs semble très tendu.

Les iris sont d'un blanc verdâtre rappelant plutôt la couleur que l'on rencontre chez les animaux que chez l'homme. Ils réagissent peu sous l'influence de la lumière et ils sont atteints d'iridodonésis.

L'examen oblique permet de reconnaître que les cristallins sont opaques.

La vision d'ailleurs est très défectueuse, cela se comprend du reste pour l'œil droit qui relevait à peine d'une irido-choroïdite, comme je l'ai dit plus haut et qui présentait, en plus de l'opacité cristallinienne, des taies étendues de la cornée. En dilatant la pupille par l'atropine, dilatation qu'il est d'ailleurs très difficile d'obtenir, les fibres radiées répondant fort peu à l'action des mydriatiques, on peut voir les cristallins déplacés et branlants.

Ils semblent portés en bas et en dedans de sorte qu'à l'éclairage de la pupille par le miroir, c'est la partie supérieure et externe de cette pupille qui apparaît lumineuse.

On ne voit pas de corps flottants dans le corps vitré.

Le fond des yeux est presque décoloré et rappelle sensiblement celui des albinos.

L'acuité est de 1/40 environ de chaque côté. L'aphakie limitée à une portion de la pupille donne une hypermétropie de sept dioptries environ. L'astigmatisme, très irrégulier à cause des taies, ne peut être corrigé par aucun verre. Au contraire la vision de l'œil gauche est sensiblement améliorée, pour la distance, par les verres

OG + 7 avec cyl + 2 axe 30°

et pour la vision de près par les verres.

OG + 13 avec cyl + 2 axe 30°

Digitized by Google

L'ophtalmomètre indiquait de ce côté plus de six dioptries d'astigmatisme; mais le malade n'en supportait pas plus de deux pour la correction.

J'ai déjà dit quelques mots du regard bizarre du malade, de la conleur toute spéciale de ses iris, de la décoloration du fond des yeux, je dois ajouter que lui-même était d'un blond très pâle, ainsi qu'on le voit sur l'aquarelle que je fais passer sous vos yeux.

Interrogé sur sa famille, Masson répond que son père et sa mère sont châtains, qu'ils ont eu dix enfants dont huit ont survécu et dont cinq auraient une vision défectueuse. Il n'a qu'une sœur à Paris et il promet de nous la présenter. Sa sœur et lui sont d'un blond bien plus pâle que les autres frères et sœurs. Un frère de la mère aurait perdu un œil à 30 ans et serait actuellement aveugle.

Au sujet de l'évolution des troubles visuels chez ce malade voici ce que j'apprends.

Dès la naissance jusqu'à l'âge de 3 ans, les yeux auraient été presque toujours malades. Les taies semblent établir la sincérité de cette déclaration. — Amélioration considérable de 6 à 11 ans. A cette époque l'enfant portait des lunettes foncées pour aller à l'école.

A partir de 11 ans la vue diminue brusquement et reste stationnaire jusqu'à l'âge de 22 ans (1880).

Puis de 1880 à 1884 l'œil droit perd peu à peu de son acuité tout en présentant des périodes inflammatoires comme celle par laquelle il venait de passer. La vision baisse lentement à gauche, mais l'œil ne s'est point encore enflammé.

Deux ans après cette première visite de Masson, j'ai revu ce malade (5 juillet 1886) pour une phlyctène périkératique de l'œil droit. L'acuité et les lésions étaient restées sensiblement les mêmes.

Observation II. — Angelina Masson, 17 ans, sœur du précédent, est blanche de peau et blonde comme son frère.

Elle a comme lui un déplacement symétrique des pupilles qui sont ovales et portées sur le bord externe du limbe scléro-cornéen. L'iris, d'un bleu verdâtre parsemé de stries blanchâtres, est au moins trois fois plus large à la partie interne de la pupille qu'à la partie externe.

Les cristallins sont transparents et détachés de la zone de Zinn dans la partie qui correspond au limbe le plus étroit de l'iris.

La malade accuse une diplopie monoculaire de l'œil gauche ; en effet le cristallin est plus déplacé sur cet œil. L'astigmatisme est très régulier des deux côtés. La vision d'ailleurs n'est pas mauvaise et la malade peut exercer la profession de courtière en librairie.

Digitized by Google

Les deux observations ci-dessus sont typiques en ce sens qu'elles présentent toute la série des symptômes signalés par Von Ammon.

Mais la suivante va nous fournir quelques explications sur le processus et la nature de cette affection.

Observation III. — Marguerite Prugneau, âgée de 2 ans, présente de l'œil droit un déplacement pupillaire assez accusé. La pupille est portée au bas et en dedans, elle a la forme ovalaire. La portion la plus étroite du limbe irien est la moitié environ de la partie la plus large, et elle est un plus saillante, soit que la contraction des fibres radiées détermine une sorte d'épaississement du voile, soit qu'il y ait ou qu'il y ait eu, dans l'épaisseur de l'iris un néoplasme aujourd'hui latent.

L'iris est décoloré en général et blanchâtre dans sa partie la plus étroite.

Il y a un peu d'exophtalmie des deux yeux et un double staphylome postérieur. L'affection d'ailleurs semble congénitale, l'enfant n'ayant jamais eu mal aux yeux.

Le père et la mère sont bien portants.

Six mois plus tard je revois l'enfant. La corectopie s'est accusée, le petit limbe de l'iris s'est rapproché du bord scléro-cornéen avec lequel il semble soudé. L'iris est décoloré dans une grande partie de son étendue et il ne présente plus aucune saillie.

Si je ne me trompe, j'ai pu dans ce cas assister au développement d'une corectopie; on peut comprendre ainsi le processus pathologique.

Une gourme, un tubercule, un néoplasme diathésique quelconque a existé pendant la vie fœtale. La trace s'en voyait encore par l'épaississement partiel du voile irien; une iritis chronique, froide, pour ainsi dire, s'est développée. La décoloration de l'iris en est le témoignage. L'atrophie de certaines fibres radiées s'est produite à mesure qu'a eu lieu la régression du néoplasme; la faible réaction de ces fibres sous l'influence de l'atropine démontre l'existence de cette atrophie. Enfin la corectopie a apparu et elle a progressé par suite de la rétraction des tissus.

Tels sont les enseignements qui me semblent découler de l'observation de l'enfant.

Si l'on considère les deux autres cas chez des adultes, d'âge différent, on trouve la continuation du processus.

D'abord il y a chez le frère une maladie de l'enfance qui porte sur les yeux et y laisse sa trace sous forme de taies.

Bientôt la vue s'améliore (régression de l'iritis), mais tout à coup la vue devient mauvaise des deux yeux (atrophie de la zone de Zinn), le mauvais état persiste le même jusqu'à ce que les cristallins devenant opaques troublent encore la vision. Mais ces cris-

Digitized by Google

tallins attirés, peu à peu, du côté de la zone de Zinn restée saine, laissent une pupille claire; on peut alors améliorer la vision en corrigeant l'aphakie. Mais peu à peu l'un des cristallins mobiles vient irriter le cercle ciliaire et déterminer de l'irido-choroïdite. Voilà ce qu'on observe chez le frère.

Chez la sœur, plus jeune, le processus pathologique est moins avancé, mais il est le même.

De tout ce qui précède je suis conduit à considérer la corectopie non pas comme une malformation ou un arrêt de développement, mais comme la conséquence d'un état pathologique et diathésique dont la première apparition a lieu pendant la vie fœtale.

M. de Wecker. — Les cas de corectopie que vient de nous présenter notre confrère ne me sont pas inconnus. Il faut les rapporter, je pense, à des degrés peu accusés de buphtalmie, autrement dit de glaucome congénital. La buphtalmie ne se montre pas toujours à un haut degré de développement; elle se borne parfois à un simple agrandissement des diamètres de la cornée et est alors liée à une excentricité marquée de la pupille. Je demande à notre confrère s'il n'a pas constaté et voulu représenter aussi par les dessins qu'il a fait circuler cet agrandissement sensible de la cornée.

M. Meyer. — Je ne pense pas que l'on puisse attribuer la même cause à tous les cas de corectopie congénitale. Ainsi, celle qu'on observe dans la buphtalmie est loin d'avoir le caractère et le degré des cas intéressants que M. G. de Grandmont vient de nous soumettre. Pour ceux-ci je dirais qu'ils ressemblent, en effet, aux déplacements pupillaires que l'on voit s'établir chez l'adulte à la suite d'altérations de l'iris, mais leur symétrie absolue dans les deux yeux inspire quelques doutes si on peut les assimiler à ces cas au point de vue de l'origine.

M. Boucheron. — Dire que la corectopie est un état pathologique d'un côté, et dire d'un autre côté, que la corectopie est un arrêt de développement, ce sont là deux propositions en apparence peu conciliables. Il n'en est rien.

La corectopie est un arrêt de développement causé par un état pathologique de la membrane uvéale, parce que les cas d'arrêts de développement sont, en grande majorité, des états pathologiques, ou des effets d'états pathologiques ou anormaux, — depuis les anomalies produites par Dareste, à l'aide de contusions de l'œuf, — en passant par les non-soudures du voile du palais, causées par le développement exagéré de la tumeur adénoïde du pharynx (Boucheron), — les arrêts de développement d'une jambe serrée dans un lien du cordon ombilical; et enfin les lésions oculaires de la membrane uvéale, troublant le développement de l'iris ou de la choroïde, etc.

C'est dans ce sens, qu'il y a lieu de chercher l'obstacle, patholo-

Digitized by Google

gique le plus souvent, au développement régulier, dans l'œil, comme dans les autres organes.

Il faut ajouter encore que, dans chaque cas, nous ne savons pas encore trouver, en conformité avec la loi générale, l'obstacle, le mécanisme anormal, la lésion qui arrête ou modifie le développement.

M. Gillet de Grandmont. — L'observation de M. de Wecker est exacte et si l'on examine avec attention les dessins que j'ai fait passer, et qui ont été exécutés sous mes yeux avec une scrupuleuse exactitude, on pourra constater que les cornées occupent, chez les deux malades, une surface supérieure à la moyenne. Ce fait vient à l'appui des conclusions de mon travail qui a pour but d'établir que la corectopie est le résultat d'un processus pathologique développé pendant la vie intra-utérine ou peu après la naissance.

M. Galezowski. — **Du diagnostic de l'astigmatisme irrégulier et de sa correction à l'aide des verres cylindro-coniques.** — Vous savez très bien, messieurs, combien sont variées les formes d'*astigmatisme irrégulier*, mais ce qui est plus grave encore que la cause de cette irrégularité, c'est qu'elle n'occupe pas toujours la même membrane; tantôt il existe une difformité de réfraction de deux méridiens principaux, tantôt la réfraction existe différente en haut ou en bas du même méridien. Lorsque la cornée est la cause de cette anomalie de la réfraction soit par ses taches, soit par manque de sphéricité, rien n'est plus simple que de définir, à l'aide du kératoscope ou ophtalmomètre de Javal et Schiötz, les différences de réfraction de n'importe quel diamètre de la cornée.

Mais il n'en est pas de même lorsqu'il s'agit d'astigmatisme irrégulier, dépendant des courbes irrégulières du cristallin. Là les deux surfaces peuvent avoir des courbures différentes; bien plus, chaque section du cristallin peut avoir une autre courbure; l'indice de réfraction peut être plus fort dans la partie supérieure d'un méridien, et plus faible dans la partie inférieure du même méridien. La différence de courbure peut être encore plus complexe, car elle peut varier suivant les différents méridiens obliques en même temps qu'elle variera selon le plus ou le moins grand éloignement du centre ou de la périphérie. C'est dans ces conditions variées que nous aurons une vraie *polyopie*, et les foyers multiples se formant ainsi sur la rétine produiront des images confuses, que rien ne pourra corriger, du moins les verres cylindriques ordinaires seront incapables de rétablir la vision.

J'étais frappé par quelques cas particuliers dans lesquels ni les verres sphériques, ni les cylindriques ne corrigeaient le défaut de la réfraction de certains yeux, amplyopes de naissance. L'examen

Digitized by Google

de la cornée ne démontrait là aucune altération ; les membranes internes de l'œil étaient saines. Mais, en examinant la papille à l'ophtalmoscope je la voyais en forme de poire, rétrécie dans un bout et élargie dans l'autre. C'était pour moi la preuve d'un défaut de réfraction, dû au cristallin, et que j'avais rapporté à l'astigmatisme irrégulier. En examinant à l'image droite le fond de l'œil à travers une plaque munie d'une fente, j'ai trouvé la papille ronde dans le même œil. En faisant lire le même malade à l'aide d'un verre convexe approprié à son hypermétropie en même temps qu'à travers une fente, j'ai rétabli l'acuité presque normale de la vue.

C'était donc pour moi la preuve, que le trouble de réfraction irrégulier, anormal, dépendait des courbures différentes dans les points différents d'un seul et même méridien, et pour remédier à ce défaut, je pensai qu'en se servant de verres spéciaux, de verres que j'appelle *cylindro-coniques*, présentant une courbe irrégulière, mais d'une irrégularité spéciale, bien définie, on trouverait le moyen de corriger cette anomalie.

J'ai commencé par rechercher s'il n'existait pas dans le commerce des verres dont une surface formerait une section de *cône*. N'en ayant pas trouvé, je me suis entendu avec un de nos excellents opticiens, M. Péchaud, demeurant 31, quai des Grands-Augustins, et il m'a préparé des verres *cylindro-coniques*, dont je voudrais passer les modèles devant vos yeux, et qui ne sont pas taillés autrement que les verres cylindriques, mais au lieu d'être détachés à la surface d'un cylindre ils sont détachés à la surface d'un cône et le long de son axe. Ces verres sont pris à une certaine distance du sommet du cône et forment des courbures différentes au fur et à mesure qu'on s'éloigne du sommet. Les divisions sont faites par centimètres, et nous n'avons jusqu'à présent qu'une seule série des verres que j'appelle *cylindro-coniques*.

Nous avons eu l'occasion déjà de les appliquer dans onze cas, où l'astigmatisme était irrégulier et où on ne retrouvait aucune trace d'altération appréciable de la cornée. Le défaut de réfraction dépendait dans quelques cas, de la conformation irrégulière du cristallin, comme je l'ai démontré plus haut. Les verres cylindriques simples ainsi que les sphériques ne pouvaient rien faire pour rétablir l'acuité visuelle normale, tandis que mes verres cylindro-coniques augmentaient relativement de beaucoup cette acuité.

J'ai présenté un de mes malades à M. Javal, qui, avec son optomètre, n'a pu lui améliorer son acuité visuelle aussi bien que moi avec mes verres cylindro-coniques.

Dès aujourd'hui, je me permets de conclure, d'après ce qui précède, que les verres cylindro-coniques doivent être considérés comme des verres utiles pour la correction de la vision des yeux

Digitized by Google

atteints d'astigmatisme irrégulier. Plus tard, on pourra augmenter la série de ces verres, et les rendre plus ou moins convexes selon l'angle d'écartement de la surface du cône par rapport à son axe.

Tel est, messieurs, le but de ma communication d'aujourd'hui, j'ai même amené ici un de mes malades, que j'ai guéri du décollement de la rétine par la suture, chez lequel j'ai dû extraire le cristallin et dont la vue a pu être corrigée avec un verre convexe-sphérique de 16 Dioptries, joint à un verre cylindro-conique N45 III de série, et que M. Péchaud lui a choisi avec moi.

M. DE WECKER. — Je n'ai pas, d'après l'aimable expression de mon honoré confrère, subi sa communication, mais l'ai suivie avec la plus grande difficulté pour la comprendre. Ce que je trouve de plus surprenant c'est l'assertion faite que l'astigmatisme irrégulier est le plus souvent non une affection acquise, mais dépendant de la conformation innée de l'œil, tandis que tout le monde est d'avis que cette anomalie dépend d'une irrégularité de courbure, suite d'altération morbide de la cornée. Un autre point non moins surprenant est que l'on s'efforce non d'étudier cette anomalie au moyen de la kératoscopie, si aisée à manier, mais avec l'ophtalmoscope où l'on est exposé à maintes erreurs et où l'on n'est guère à même de contrôler la correction apportée à la cure de l'astigmatisme irrégulier au moyen de verres. La correction de l'astigmatisme irrégulier par des verres cylindriques ordinaires ou décentrés est d'un usage journalier et la communication que l'on vient de faire me rappelle singulièrement la redécouverte que M. Galezowski a faite concernant l'énervation du segment postérieur de l'œil. Je rappelle ici l'usage que Rœhlmann a fait des verres coniques et cylindriques pour la cure du kératocone il y a bien des années, ainsi que l'emploi des verres cylindriques que nous employons non seulement d'une façon constante pour nos opérés de cataracte, mais aussi pour l'astigmatisme irrégulier non lié au kératocone.

M. MASSELON. — Je crois que dans le diagnostic de l'astigmatisme irrégulier, il faut bien moins faire porter son observation sur la forme de la papille, qui peut physiologiquement être très variable, que sur les changements de conformation du disque papillaire qui se produisent lorsque, dans un examen à l'image renversée, on déplace la loupe d'avant en arrière et surtout latéralement. En outre, si l'on veut utiliser la déformation des images, produite par les altérations de courbure de la cornée, dans le but d'arriver à une correction par des verres appropriés, il sera infiniment plus pratique, comme vient de l'observer M. de Wecker, d'étudier soigneusement, non la déformation de la papille, mais celle des images kératoscopiques; et, à cet égard, l'emploi du kératoscope carré se prête tout particulièrement à ces sortes d'ex-

Digitized by Google

plorations : c'est ainsi que, dans le kératocone, le carré réfléchi sur la cornée présentera des côtés incurvés, indiquant l'emploi des verres coniques; dans les formes d'astigmatisme irrégulier, avec astigmatisme progressif sur le même méridien, la figure rectangulaire réfléchie par la cornée offrira cette particularité qu'un des côtés sera plus large que le côté opposé, d'où l'opportunité de verres cylindriques à foyer variable et progressif, autrement dit de verres appartenant à la surface d'un tronc de cône, ou verres coniques tronqués, que vient de nous faire passer M. Galezowski.

M. Galezowski. — Il n'y a rien de commun entre l'astigmatisme irrégulier et le kératocone. Après l'opération de la cataracte, j'ai cherché à corriger les déformations de la cornée par l'emploi de verres cylindro-coniques, et, d'autre part, je n'ai jamais exclu l'emploi du cylindre. Dans les cas où l'astigmatisme est congénital et qu'il n'y a point de lésion apparente dans la cornée, la kératoscopie ne fournit pas de résultat, tandis que l'ophtalmoscope est utile. Je tiens à séparer le staphylome conique pellucide de l'astigmatisme irrégulier. Je n'emploie, dans ce cas, mes nouveaux verres qu'après l'opération dont je vous ai déjà parlé. Je ne puis croire qu'après avoir lu mon travail sur ce sujet et entendu ma communication on puisse établir de rapprochement entre les verres concaves, en forme de parabole, préconisés par M. de Wecker et les sections de cône tronqué que je vous présente. Du reste, si on est si peu versé en optique qu'on en arrive, devant vous, mes chers confrères, à confondre les verres *cylindro-coniques*, que j'ai introduits le premier en pratique, confondre, dis-je, les verres cylindro-coniques avec *les verres paraboliques* de Rœhlmann, il n'est plus possible de continuer la discussion. Certainement si M. Wecker ne connaît que l'astigmatisme irrégulier du staphylome conique, il ne devrait pas prendre part dans ma communication, car il ne l'a pas comprise. Il veut reconnaître l'astigmatisme irrégulier à l'aide de son instrument. Il ne verra absolument rien, qu'il aille plutôt se servir pour cela de l'appareil de Javal et Schiötz. La forme ovoïde de la papille que j'ai vue à l'ophtalmoscope dans un œil atteint d'astigmatisme irrégulier, est un peu en rapport avec ce que M. Javal nous a montré dans son intéressant travail, présenté au Congrès d'ophtalmologie de la Société française en 1883. Là, il nous dit ce qui suit :

« J'appellerai provisoirement astigmatisme excentrique le défaut dont je veux parler et il n'est pas rare. C'est une espèce d'astigmatisme irrégulier qui se reconnaît immédiatement à *la forme ovoïde* suivant laquelle viennent se peindre, sur la cornée, les cercles du disque kératoscopique quand le malade regarde droit devant lui. »

Il est donc, je crois, indiscutable que la papille doit aussi se

Digitized by Google

montrer sous ce même aspect ovoïde, ou bien alors nous devons nier l'influence de la courbure de la cornée sur la réfraction totale de l'œil et par suite sur la formation des images dans ce même œil.

Relativement aux propositions de M. Masselon de faire le diagnostic d'astigmatisme irrégulier, je n'ai rien à ajouter à ce que je viens de répondre ci-dessus. Il ne s'agit pas des cas d'astigmatismes cornéens et des staphylomes coniques, mais d'astigmatismes irréguliers sans altération de la cornée. Dans les astigmatismes irréguliers dont je parle, le défaut est dans le cristallin, et dans ces cas les images kératoscopiques ne donnent aucun résultat. Si j'ai parlé de la forme de la papille ellipsoïde, dans l'astigmatisme irrégulier, ce n'est point comme un signe exclusif vu à l'image renversée, mais en le réunissant aux autres symptômes du diagnostic différentiel, que tout le monde connaît et sur lequel je n'ai pas besoin de revenir.

M. de Wecker. — Je ne pense pas que l'on puisse disjoindre, ainsi que le veut notre confrère, la cure des kératocones de celle de l'astigmatisme irrégulier. C'est l'étude de la correction du kératocone, qui jamais n'est absolument régulier, mais se combine avec un degré variable d'astigmatisme irrégulier, qui a conduit non seulement à corriger celui-ci avec des verres coniques, des cylindres centrés ou décentrés, mais qui nous a aussi conduit à semblable correction lorsqu'une déformation en cône de la cornée n'intervenait nullement, mais qu'il s'agissait exclusivement d'astigmatisme irrégulier, tel qu'il s'observe aussi parfois par un soulèvement notable et irrégulier à la suite de l'opération de la cataracte à lambeau. C'est donc l'étude de la correction du kératocone qui a conduit à l'emploi des verres coniques cylindriques centrés et décentrés.

MM. Masselon et de Wecker. — **Sur les montures de lunettes. — Un ophtalmo-statomètre.** — A mesure que, grâce à des procédés d'examen plus parfaits, nous sommes arrivés à un choix exact des verres de lunettes, nous devons aussi devenir plus attentifs pour ce qui concerne les montures destinées à les recevoir. Un point important et qui nous paraît avoir été jusqu'ici trop négligé, c'est le centrage des verres que l'on abandonnait d'ordinaire à l'appréciation de l'opticien. A notre avis, une prescription soigneuse de lunettes doit mentionner l'écartement à donner aux centres optiques des verres.

La formule indiquée si à propos par M. Bull démontre bien, par un calcul des plus simples, l'influence fâcheuse d'un mauvais centrage des lunettes, surtout si celles-ci atteignent une certaine force. C'est au montage inexact des verres qu'il faut fréquemment attri-

Digitized by Google

buer la fatigue dont se plaignent certaines personnes, lorsqu'elles se servent de lunettes mal centrées et, par suite, susceptibles de provoquer artificiellement chez elles une asthénopie musculaire. S'il s'agit de verres très forts, comme chez les opérés de cataracte, il arrive même que les muscls deviennent incapables de remédier à un centrage défectueux et que les opérés sont tourmentés par une diplopie dès qu'ils font usage de leurs lunettes. D'un autre côté, on ne conçoit pas, si l'on veut utiliser l'effet prismatique produit par le décentrage des verres, en particulier chez les myopes pour la vision rapprochée, comment on peut le faire si on n'a pas tout d'abord mesuré exactement l'écartement des pupilles.

Pareille mensuration s'impose encore plus rigoureusement si, comme cela se présente assez souvent, une prescription de lunettes doit être exécutée au loin. A Paris, il n'est pas rare que les opticiens se trouvent fort embarrassés en recevant de province ou de l'étranger des ordonnances qui ne portent uniquement que l'indication des verres.

Dans les cas où l'opticien ne peut voir la personne à laquelle sont destinées les lunettes qui lui sont demandées, l'écartement des pupilles ne suffit même plus; il faut encore joindre à cette indication la hauteur du nez, la largeur des tempes et même la distance des oreilles, comptée d'avant en arrière, au delà d'un plan concordant avec celui qu'occupent les verres. La hauteur du nez doit être mesurée à partir d'une ligne réunissant le centre des pupilles dans le regard direct. C'est cette hauteur qu'il faut suivre dans le montage des verres pour la *vision éloignée*. Dans la *vision rapprochée*, outre la légère inclinaison que l'on donnera aux verres, on devra tenir le centre de ces verres à cinq ou six millimètres environ plus bas que la hauteur du nez mesurée comme nous venons de l'indiquer. Ce n'est que grâce à ces indications que l'opticien qui n'a pas sous la main son client pourra faire un choix judicieux d'une monture et décider s'il doit prendre un modèle en X, en K ou en C.

Quant aux montures de pince-nez, telles qu'elles existent actuellement dans le commerce, elles ne peuvent que rarement fournir un instrument parfait, le centrage se trouvant placé sous la dépendance de l'épaisseur de la racine du nez. Cet inconvénient ne sera évité que si, comme M. Bull en a fait exécuter un modèle, on a recours à des montures dont les yeux sont réunis par un pont rigide, les ressorts devant uniquement porter leur action sur les parties latérales du nez sans repousser les centres des verres. Un pareil pince-nez ne resterait pas forcément ouvert, car rien n'empêcherait de placer au milieu du pont une charnière qui permettrait de le fermer, non plus dans le sens habituel, mais latérale-

Digitized by Google

ment. La difficulté ici consiste à obtenir un genre de ressorts qui s'adapte à la généralité des nez et qui assure une stabilité suffisante. Cet obstacle surmonté, ces pince-nez pourraient rendre les mêmes services que les lunettes ordinaires.

Telles sont les raisons pour lequelles, M. de Wecker et moi, nous venons vous soumettre un ophtalmo-statomètre que, grâce à l'habile concours de M. Bouzendroffer, nous espérons avoir rendu pratique. L'appareil comprend deux instruments distincts : le plus important, celui destiné à mesurer l'écartement des centres pupillaires (fig. 1), consiste en une planchette de 30 centimètres de longueur portant à une extrémité un diaphragme muni

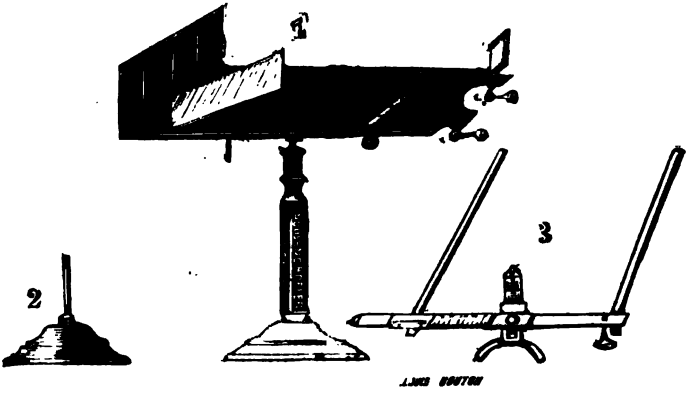

de trois fentes verticales, une centrale et deux latérales, et à l'autre deux petits boutons que l'on applique sur les rebords orbitaires inférieurs du patient. Au voisinage de cette dernière extrémité, se trouvent, à droite et à gauche, deux cadres munis d'un crin blanc tendu verticalement. L'un de ces cadres est fixe, mais l'autre est mobile, de manière à ce que l'on puisse amener, à l'aide d'une vis, chacun de ces crins au devant du centre de la pupille correspondante. On lit alors sur une échelle l'écartement des pupilles. Pour la *vision éloignée*, on se sert de la glace dont est muni l'instrument, en l'inclinant de façon à ce que le sujet puisse fixer un objet éloigné situé derrière lui, la flamme d'une lampe au besoin, et l'on vise successivement le centre de chaque pupille par la fente latérale correspondante. Pour la *vision rapprochée*, on retourne la glace et le sujet prend comme point de fixation le petit disque que porte le dos de cette glace, tandis que l'observateur utilise alors la fente centrale comme unique point de visée. Un pied (fig. 2) peut servir à recevoir le

Digitized by Google

manche qui porte la planchette et que, pendant l'observation, on tient de la main gauche, tandis que de la droite on fait agir la vis destinée à déplacer le crin du cadre mobile.

Le second instrument (fig. 3) formé d'une lame transversale graduée et munie de deux branches, dont l'une est mobile, sert à mesurer l'écartement maximum des tempes. La division que porte la branche mobile permet d'indiquer l'emplacement des oreilles. Connaissant le diamètre bi-temporal et la place occupée par les oreilles, l'opticien pourra aisément trouver une monture dont les branches présentent une longueur et un ressort convenables pour arriver jusqu'aux oreilles et pour bien embrasser, en la pressant, la tête du sujet. Enfin sur la lame transversale se trouve une tige mobile et divisée pour mesurer la hauteur du nez, au-dessous d'une ligne réunissant les centres papillaires dans le regard direct, c'est-à-dire dirigé horizontalement, alors que le sujet tient sa tête perfaitement droite.

M. Vignes. — C'est une très intéressante question que celle soulevée par M. Masselon et à laquelle se rattachent des considérants très importants pour la pratique : je n'ai pas l'intention de les passer tous en revue et m'arrêterai seulement aujourd'hui sur la décentration.

Il y a quelques années, j'ai publié dans les archives de M. le professeur Panas une note où j'ai indiqué de combien il faut déplacer vers le plan médian le centre du verre correcteur choisi dans le parallélisme des lignes de regard, pour que l'amétrope soit rigoureusement corrigé dans le travail à courte distance.

Ceci m'a postérieurement conduit à rechercher quelle est la distance qui sépare les lignes visuelles en parallélisme.

Le calcul montre que la décentration (heureuse dénomination de M. Jays, de Lyon) varie avec la grandeur de la ligne de base et la position des points de rotation ; j'ai calculé ces variations pour des lignes de base de 64 et 54 millimètres pour les yeux myopes emmétropes et hypermétropes. Or comme les positions des lignes visuelles et des lignes de regard sont peu différentes on peut les considérer comme coïncidant et exprimer sans donner lieu à une erreur appréciable la longueur de la ligne de base par la distance des lignes visuelles parallèles.

Pour obtenir, pratiquement et vite en même temps qu'exactement, cette dernière, je me sers depuis deux ans du petit instrument que voici et sur lequel je n'ai pas encore attiré l'attention espérant trouver encore mieux.

Il consiste, comme vous le voyez en deux cylindres creux réunis par une tige horizontale à écartement variable ce qui donne à l'appareil la forme en H d'une lorgnette de théâtre. Ces cylindres

Digitized by Google

sont obturés et percés d'un seul trou sténopéique aux deux extrémités de leurs axes exactement parallèles du reste. Une des ouvertures est munie d'un verre bleu de façon qu'un œil reçoit un faisceau de lumière bleue et l'autre de lumière blanche.

Si l'on regarde à travers un semblable système de tubes un objet situé à l'infini, on ne peut le voir binoculairement que si les lignes visuelles ont une direction parallèle coïncidant avec celles des axes des tubes. On est averti que cette condition se trouve réalisée par la sensation visuelle azurée due à l'impression stéréoscopique que détermine le rayon blanc et le bleu sur les deux forces, laquelle ne peut avoir lieu dans aucune autre position des lignes visuelles.

Cette position des axes des cylindres obtenue par tâtonnement, il nous reste à mesurer leur écartement pour avoir la distance des lignes visuelles en parallélisme et à retrancher de celle-ci, pour la vision de près, la valeur indiquée dans le travail que je rappelais tout à l'heure.

Le procédé purement objectif de M. Masselon peut, même en ne tenant compte que de la grandeur d'ouverture de l'angle, ou mieux de l'angle formé par la ligne visuelle et l'axe optique passant par le centre pupillaire, donner une distance qui n'est pas celle des lignes visuelles. L'erreur tenant à cette cause peut en certains cas annuler, dans d'autres outrepasser, la décentration réclamée par l'angle de convergence.

M. Masselon. — Il ne me paraît pas contestable que, dans tous les cas où nous pouvons les appliquer avec une suffisante précision, les procédés objectifs doivent être préférés aux moyens subjectifs, c'est pourquoi je pense qu'en pratique l'instrument que je présente avec M. de Wecker rendra plus de services que celui de M. Vignes.

On procède ensuite aux élections pour le renouvellement du Bureau.

Sont élus membres du Bureau pour l'année 1891 :

Président, M. Abadie par 17 voix et 1 bulletin blanc sur 18 votants.

Vice-président, M. Parent est élu après ballottage par 11 voix sur 19 votants.

Secrétaire général, M. Gorecki par 11 voix sur 19 votants. Il est élu pour trois ans.

Secrétaires annuels : M. Nimier par 14 voix, M. Despagnet par 12 voix sur 19 votants.

M. Despagnet avait décliné toute candidature.

MM. Duboys de Lavigerie et Hubert sont maintenus, par acclamation, trésorier et archiviste.

Digitized by Google

INDEX BIBLIOGRAPHIQUE[1]

2e SEMESTRE 1890

ADAMUCK, E. — Zur Casuistik der Amaurosis transitoria (*Arch. f. Augenhlkde.* Bd. XXII. Heft 1, p. 10).

ADAMUK, E. — Zur Lehre von der Netzhautablösung (*Vièstnik Ophtalmologie.* Bd. VII. Heft 4 bis 5. Juli-October, p. 298).

ÆBERLI, Hermann. — Beiträge zur Lehre von der Nuclear-Lähmung der Augenmuskeln. Inaug.-Dissert. Zürich. 1890. Orell Füssli.

ALBINI, Ernst (Modena). — Ueber die Hygiene des Auges in den Schulen (Vortrag, gehalten auf dem II. italienischen Congress für Hygiene in Brescia) (*Zeitschrift f. Schulgesundheitspflege.* 1899. Nr. 8, p. 441).

ARCOLEO. — Osservazioni sperimentali sugli elementi contrattili della retina negli animali a sangue freddo (*Ann. de Ottalm.* Anno XIX, Fasc. 3 bis, 4, p. 253).

BAJARDI, Piétro. — Note cliniche di iridocoroiditi consecutive a meningite e ad influenza (Clinica oculistica di Torino di C. Reymond) *Il Policlinico* Anno I. Nr. 9. p. 264. Aug. 8. 1890).

BASEVI, Victor (Padua). — Ueber die directe Entfernung der negativen physiologischen Scotome von dem Fixirpunkt und dem Mariotte'schen Fleck (*Arch. f. Augenhlkde.* Bd. XXII. Heft 1, p. 1).

BERNHARD, Paul. — Ueber Gesichtsfeldstörungen und Sehnerven-Veränderungen bei Neurasthenie und Hysterie. Inaug.-Dissert. Zürich. 1890. Diggelman, Uster.

BIBER, Hugo. — Ueber einige seltenere Hornhaut-Erkrankungen (Ulcus rodens, Keratomalacie Neugeborener, recidivirende Keratitis bullosa nach Tauma, gittrige Keratitis). Inaug.-Dissert. Zürich. 1890. Diggelmann, Uster.

BIELOUSSOF, Alexej. — Nervi vasorum. Dissert. in-aug. Mit 22 colorirten Tafeln. Charkoff. 1889 (Russisch) (*Klin. Monatsbl. f. Augenhlkde.* XXVIII, p. 334). (Ref.)

BLESSIG, Ernst. — Zur Casuistik der subconjunctivalen Cysticerken (*St Petersburger med. Vochenschr.* Nr. 40, p. 357. *Vièstnik Ophtalmologie.* Bd. VII. Heft 5. p. 321).

BOIS-REYMOND, C. du. — Keratoskop zur Messung des Hornhaut-Astigmatismus (*Centralblatt f. Augenhlkde.* Sept., p. 257).

BOUCHERON. — Nerfs de l'hémisphère antérieur de l'œil. Nerfs ciliaires superficiels. Nerfs ciliaires externes. Nerfs tendino-scléro-

1. D'après *Klinische Monatsblätter für Augenheilkunde.*

Digitized by Google

ticaux. Nerfs cornéens et conjonctivaux. Nerfs de l'espace pectiné (*Comptes rendus de la Société de Biologie*. Paris, 1890. Masson).

BOURGEOIS. — De la kystectomie dans l'opération de la cataracte (*Recueil d'ophtalm.*, n° 8, p. 456).

BRANDENBURG, G. (Trier). — Acute Entzündung des Uvealtractus bei einem Kinde. Vollständige Blindheit. Heilung mit normaler Sehschärfe (*Arch. f. Augenhlkde*. Bd. XXII. Heft 1, p. 35),

BROWNE. — A note on the conjugate movements of squinting eyes (*Ophthalm. Review*. Nr. 106. p. 221).

BURCHARDT, M. — Ueber die gonorrhoische Bindehaut-Entzündung, besonders die Behandlung derselben (Ergänzung eines am 21. October 1889 in der Berliner militärärztlichen Gesellschaft gehaltenen Vortrages. *Deutsche militärärztliche Zeitschrift*. XIX. 8, p. 592).

BUXTON, A. St. Clair. — Ophthalmic Hints. Pp. 51. London, Whiting et Co. 1890 (*The Lancet*. Nr. 3503. Oct. 18. 1890).

CATHCART, Chas. — Note on an apparatus fort sterilizing steel instruments by steam without rusting them, with an illustration (*Edinburgh med. Journ*. Nr. CDXXII, p. 419).

CHARCOT. — Un cas de migraine ophtalmoplégique. Leçon de Charcot, recueillie par L. Guinon (*Progrès méd.*, n° 31, p. 83, et n° 32, p. 99).

CHARPENTIER. — Recherches sur la persistance des impressions rétiniennes et sur les excitations lumineuses de courte durée (suite) (*Arch. d'ophtalm.*, X, n° 4, p. 340).

CHAUVEL. — Un cas de malformation congénitale des deux yeux. (*Recueil d'ophtalm.*, n° 7, p. 385).

CHIBRET. — Astigmatisme selon et contre la règle. Résultats comparés de l'examen objectif (kératométrie, skiaskopie) et de l'examen subjectif (*Arch. d'Ophtalm.*, X, n° 4, p. 404).

CLAIBORNE, John Herbert. — Pink eye (*New York med. Journ*. Vol. LII. Nr. 19, p. 356).

CLARK, C. J. (Columbus.) — Isolirte Ruptur der Iris und der Chorioidea durch eine rückprallende Büchsenkugel (*Arch. f. Augenhlkde*. Bd. XXII. Heft 1, p. 122).

CISSEL. — Eeine seltene angeborene Anomalie der Linsen (*Klin. Monatsbl. f. Augenhlkde*. XXVIII, p. 319).

COHN, Hermann. — Chambre photographique à rhomboèdres, spécialement inventée pour photographies faites avec un miroir (*Arch. d'ophtalm.*, t. IX, n° 6, p. 532).

COLLEY. — Ueber Morbus Besedowii nach Influenza (*Deutsche med. Wochenschrift*. Nr. 35, p. 793).

CHRIST. — Zur Casuistik der nucleären Ophthalmoplegien

Digitized by Google

(*Deutsches Arch. f. klin. Medicin.* Voir aussi dans : *Oesterr.-Ungar. Centralbl. f. med. Wissenschaften.* Nr. 27, p. 524).

CZERMAK, Wilhelm. — Ueber blasenartige Hohlräume in Hornhautnarben und ihre Beziehungen zur Hornhautfistel (*A. v. Graefe's Arch. f. Ophthalm.* Bd. XXXVI. 2, p. 163).

DECKER, C. — Beitrag zur Kenntniss der herpesartigen Hornhaut-Erkrankungen (*Klin. Monatsbl. f. Augenhlkde.* XXVIII, p. 409).

DEUTSCHMANN, R. (Hamburg). — Beiträge zur Augenheilkunde. Hamburg und Leipzig. 1890.

DEUTSCHMANN, R. — Zur Pathogenese der sympathischen Ophthalmie (*Arch. f. Augenhlkde.* Bd. XXII. Heft 1, p. 119).

DEUTSCHMANN, R. — Beiträge zur Augenheilkunde. Heft 1. Mit 10 Abbidlungen im Text. Hamburg und Leipzig. 1890. Léopold Woss. Inhalt : Vorwort. — Ueber Augenverletzungen und Antisepsis. — Bemerkungen zur Pathologie des Sehnerven und Sehnerveneintritts. — Homonyme Hemianopsie nach Schädelverletzung. — Ueber Amaurose durch Autointoxication bei Karcinomatose. — Spontane Netzhautablösung mit Vertiefung der vorderen Kammer etc.; Glaukoma haemorrhagicum. — Einige seltene Formen von Tumoren des Auges.

DOLARD, Léon. — Des altérations pigmentaires de la rétine consécutives à la phtisie oculaire (*Arch. d'ophtalm.*, t. IX, n° 6, p. 493).

DOLARD, Léon. — La Cataracte chez les jeunes sujets. Paris, 1890. Baillière et fils.

DONATH, Julius. — Ueber die Hutchinson'sche Ophthalmoplegia interna (*Orvosi Hetilap.* 1890. Nr. 30. *Oesterr.-Ung. Centralbl.* Nr. 28, p. 539).

DONBERG, G. — Vereinfachter Probirgläser-Kasten mit einem neuen Ophthalmoskop (*Vièstnik Ophtalmologie.* Bd. VII. Juli-October, p. 348).

DUANE, Alexander. — The modern treatment of Strabismus (Med. Society of Virginia. Sept. 2. bis 4. 1890) (*New York med. Journ.* Vol. LII. Nr. 14, p. 384).

DUNN, John. — A case of Reflex amblyopia cured by section of the supraorbital nerve (*New York med. Journ.* Vol. LII. Nr. 6, p. 151).

ELSCHNIG. — Zur Casuistik der Fremdkörper; Verletzungen des Auges (*Arch. f. Augenhlkde.* Rd. XXII. Heft I, p. 113).

England. — Ophthalmological Society of the United Kingdom. October 16. 1890. Introductory address. — SHARKEY : Graefe's Lid sign. — LAWFORT : Recovery from Grave's disease. — DONALDSON : Paralysis of both external recti, with contraction of the internal recti. — Card specimens.

Exalgin (das) von Brigonnet und Naville, seine Eigenschaften und

Digitized by Google

seine therapeutische Anwendung als schmerzstillendes Mittel. Ein Beitrag zur Anwendung analgetisch wirkender Arzneistoffe (Darmstadt. 1890. E. Merk.)

FERRON. — Blépharospasme. Présentation d'une malade (Soc. méd. de Bordeaux. Séance 26 juillet 1890) (*Journ. de méd. de Bordeaux*, n° 11, 12 oct., p. 92).

FICK, Eugen, et GURBER, A. — Ueber Erholung der Netzhaut (*A. v. Graefe's Arch. f. Ophthalm.* Bd XXXVI. 2, p. 245).

FISCHER, Ernst (Dortmund). Extraction von Eisensplittern aus dem Glaskörper (*Arch. f. Augenhlkde.* Bd XXII. Heft 1, p. 18).

FISCHER, R. (Leipzig). — Ueber die Embolie der Arteria centralis retinae (Leipzig. 1890. Veit et Co).

Frankreich. Société d'ophtalmologie de Paris. 1890, 7 oct. DARIER communique l'observation d'une femme atteinte d'un ptérygion. Massage avec la lanoline hydrargyrique. — JAYS : Sur la mesure de la convergence dans la vision binoculaire; choix d'une unité de convergence. — DE WECKER : La section et l'arrachement du nerf optique. — GALEZOWSKI : L'ophtalmie sympathique et son traitement (*Progrès méd.*, n° 41, p. 267).

FRIEDENWALL, Harry. — Recent investigations in Strabismus (*New York med. Journ.* 1890. August 16).

FRIEDENWALL, Harry. — Cases of phlegmonous gangrene of the lid (*American Journal of Ophthalm.* Vol. VII, p. 285).

FUKALA (Pilsen-Karlsbad). — Operative Behandlung der höchstgradigen Myopie durch Aphakie (*A. v. Graefe's Arch. f. Ophthalm.* Bd. XXXVI, 2, p. 230).

FUCHS (Robert). — Ein Fall von doppelseitiger Arteria hyaloidea persistens. Thèse de doctorat de Strassburg. 1890.

GALEZOWSKI. — De l'ophtalmie sympathique et du moyen de traitement par un débridement circulaire du globe oculaire (*Recueil d'ophtalm.*, n° 7, p. 388).

GALEZOWSKI. — Des verres coniques ou cylindro-coniques et de leur emploi dans la correction de la vision dans un astigmatisme irrégulier (*Recueil d'ophtalm.*, n° 8, p. 449).

GARNIER, R. — Beitrag zur Lehre von Panophthalmitis (*Vietsnik Ophtalmologie.* T. VII. Heft 4 bis 5. Jul-Octobre, p. 275).

HAAB, O. — Pathologische Anatomie des Auges (Ziegler's Lehrbuch d. spec. path. Anat. 6. Auflage. Vierzehnter Abschnitt) (Separat-Abdruck).

HIRSCHBERG, J. — Ueber Gefässneubildung im Glaskörper (mit vier eigenen Beobachtungen, von denen drei im Centralblatt bereits publicirt sind) (*Centralblatt f. Augenhlkde.* Sept., p. 266).

HIRSCHBERG. — Zur Geschichte der Staarausziehung (*Centralblatt f. Augenhlkde*, p. 198).

Digitized by Google

HIRTH, Georg. — Unsere angeborene Lichtwaage (*Münchener Neueste Nachrichten*. Nr. 390, den 27. August).

JAKSON, Edward. — Suppurating of the ulcer cornea (*Times and Register*. Nr. 14, p. 308).

KEINING, Gust., und OTTO. — Ein an zahlreichen Fällen erprobtes Verfahren zur Heilung des Trachom's (*Deutsche med. Wochenschrift*. Nr, 41. p. 903).

KERN. — Kriegschirurgie des Sehorgans. (Monographie. Berlin. 1890) : 1. Aufgaben einer Kriegschirurgie des Sehorgans. Der Augapfel in seinen Eigenartigkeiten als Verletzungsziel. 3. Die Verletzungsvorgänge und Verletzungsformen am Augapfel. 4. Der Sehnerv und sein Faserverlauf bei Verwundungen. 5. Die übrigen Nerven und die Muskeln des Auges bei Verwundungen. 6. Allgemeine therapeutische Grundsätze der Feldbehandlung.

KIESSELBACH. — Ueber Thränenträufeln (*Münchener med. Wochenschr*. Nr. 34, p. 589).

KNAPP, H. — Ein Fall von Lenticonus posterior (*Arch. f. Augenhlkde*. Bd. XXII. Heft 1, p. 28).

KNAPP, H. — Ein Fall von Tuberculose der Conjunctiva, nebst Bemerkungen (*Arch. f. Augenhlkde*. Bd. XXII. Heft 1, p. 28).

KOLLER, C. (New-York). — Elimination of the Cornea and its effects upon the refraction of the eye. The device for its demonstration modified (Read before the Section of Ophthalmology of the New York Academy of Medecine. Mai 21. 1890) (*American Journ. of Ophthalm*. Vol. VII. Nr. 7, p. 227).

KUBLI, F. — Anilin-Farbstoffe bei Augenkrankheiten (*St. Petersburger med. Wochenschr*. Nr. 39, p. 339. — *Viestnik Ophtalmologie*. Bd. VII. Julien-Octobre, p. 314).

KUGEL, L. (Sofia). — Ueber Exstinction der Netzhautbilder des schielenden Auges beim doppeläugigen Sehen (*A. v. Graefe's Arch. f. Ophthalm*, Bd. XXXVI. 2, p. 66).

KUGEL. — Ueber die pathologische Wirkung des Contouren beim monoculären Sehen der Astigmatiker und über Blendung als Ursache des Nystagmus (*A. v. Graefe's Arch. f. Ophthalm*. Bd. XXXVI. 2, p. 129).

LAGRANGE, Felix. — Du myome du corps ciliaire (*Arch. d'ophtalm*., t. IX, n° 6, p. 484).

LEDDA, Salvator, Angelo. — Délire chez les opérés de cataracte (*Recueil d'ophtalm*., n° 7, p. 398).

LINDSAY, Johnson, G. — Eine neue Methode der Behandlung des chronischen Trachom's (*Arch. f. Augenhlkde*. Bd. XXII. Heft 1, p. 80).

LIPPINCOTT, J. A. — New tests for binocular vision (*New York med. Journ*. Vol. LII. Nr. 13, p. 350).

Digitized by Google

LIPPINCOTT, J. A. (Pittsburgh). — On intraocular Syringing in cataract extraction with a report of fifty-three operations (Read at the meeting of the Pennsylvania State medical society in Pittsburgh. June 11. 1890.) *American Journal ophthalm.* Vol. VII. 7, p. 207).

LOEWY, A. (Berlin). — Ein Fall von Missbildung des Angesichts durch Neubildung (*Centralblatt f. Augenhlkde*, p. 202).

MADDOX. — The rod test in ocular pareses and paralyses (*Ophthalm. Review.* Vol. IX. Nr. 108, p. 287).

MAGNUS. — Ueber einige neue Erscheinungen im Gebiete der Ophthalmologie (*Deutsche med. Wochenschrift.* Nr. 32, p. 730).

MARLOV, F. W. Preliminary capsulotomy in the extraction of cataract (*New York med. Journ.* Vol. LII. Nr. 13, p. 357).

MEURER, C. jun. (Wiesbaden). — Aetzung der Bindehaut des Auges durch Quecksilber-Präcipitat bei gleichzeitigem äusserlichem Gebrauch von Jodkalium (*Arch. f. Augenhlkde.* Bd XXII. Heft 1, p. 24).

MERZ, Charles. — Extensive laceration of the eye with recovery (*American Journ. of ophthalm.* Vol. VII, p. 283).

MICHEL, Julius. — Lehrbuch der Augenheilkunde (142 figures dans le texte dont 25 en couleurs. Wiesbaden. 1890. J. F. Bergmann).

MILLINGEN, van. — L'ozène et les ulcères infectieux de la cornée (*Arch. d'ophtalm.*, t. IX, n° 6, p. 526).

MÖBIUS, P. J. Ueber Nystagmus und Tabes (*Arch. f. Augenhlkde.* Bd. XXII. Heft 1, p. 121).

MOELI, C. Veränderungen des Tractus und Nervus opticus bei Erkrankungen des Occipithalhirns (*Arch. f. Psychiatr. und Nervenhlkde.* XXII. 1, p. 73. bis 120, *und Bemerkung dazu l. c.*, p. 234).

MORAVCSIK, Emil. (Budapest). — Hysterisches Sehfeld in wachem und hypnotischem Zustande (*Pester medicin.-chirurg. Presse* Nr. 31).

MOOREN. — „Sehstörungen und Entschädigung." (*Klin. Monatsbl. f. Augenhlkde*, XXVIII, p. 336).

MOSLER. — Rechtseitiger Tumor der Glandula thyreoidea mit secundärem Exophthalmus (*Deutsche med. Wochenschrift.* Nr. 35, p. 794).

MOTT. — Augenbewegungen (*British med. Journ.* Nr. 1538. — *Oesterr.-Ungar. Centralbl. f. med. Wissenschaften.* Nr. 19, p. 344).

NICOLAÏ, C. — Oftalmia photo-electrica (*Weekblad.* Nr, 13).

NOGUÈS, P. — De la valeur antiseptique des couleurs d'aniline et de leur emploi en ophtalmologie (*Recueil d'ophtalm.* Nr. 8, p. 458).

NORRIE, Gordon (Kopenhagen). — Georg Heurmann, seine deutsche Beschreibung der Staarausziehung (1756) und der Ope-

Digitized by Google

ration von Saemisch (1765). Geschichtliche Notizen (*Centralbl. f. Augenhlkde.* 1890, p. 261).

Nuel, J. P., et Cornil, Fern. — De l'endothélium de la chambre antérieure de l'œil, particulièrement de celui de la cornée (*Arch. d'ophtalm.*, t. X, n° 4, p. 309).

Ohlemann, M. — Die perforirenden Augenverletzungen mit Rücksicht auf das Vorkommen der sympathischen Ophthalmie (*Arch. f. Augenhlkde.* Bd. XXII. Heft 1, p. 94).

Ovio, Giuseppe. — Osservazioni fatte durante l'anno scolastico 1889 et 1890 (*Ann. di Ottalm.* Anno XIX. Fasc. 3 bis 4, p. 232).

Overweg. — Objective Bestimmung der Refraction des Auges durch die Skiaskopie (*Deutsche militärärztliche Zeitsch.* 1889, p. 157).

Owen, Lloyd. — On the teaching of Ophthalmology (An address delivered at the opening of the section of Ophthalmology at the Meeting of the British med. association Birmingham. July, 1890) (*British med. Journ.* Nr. 1545, p. 330).

Panas. — Maurice Perrin † (*Arch. d'ophtalm.*, t. IX, n° 6, p. 481).

Pincus. O. — Zur Casuistik der Chorioidealsarcome (*Deutsche med. Wochenschrift.* Nr. 35, p. 790).

Pincus, Oscar. — Bemerkungen zu der Jacobson' schen Trichiasis-Operation (*Centralbl. f. Augenhlkde,* p. 259).

Pooley, Thomas. — Operation for Ectropion of the lower lid by the sliding flap method (*American Journ. of Ophthalm.* Vol. VII. Nr. 9, p. 279).

Querenghi. — Altro caso clinico a contributo della fisiologia del ganglio ottalmico (*Ann. di Ottalm.* Anno XIX. Fasc. 3 bis 4, p. 265).

Raehlmann, E. — Ueber Trachom (*Deutsche med. Wochenschrift.* Nr. 41, p. 68).

Rampoldi. — Ancora sopra alcune affezioni oculari in rapporto colla Influenza (*Ann. di Ottalm.* Anno XIX. Fasc. 3 bis 4, p. 248).

Rampoldi. — Cecità unilaterale seguita a fissazione del sole in parziale eclisse. — Reperto endoftalmoscopico negativo. — Inefficacia di alcuni mezzi terapeutici. — Guarigione rapida ottenuta colle fumigazioni di fegato di bue (*Ann. di Ottalm.* Ann. XIX. Fasc. 3 bis 4, p. 263).

Reich, M. — Der Coordinationsspasmus des oberen rechten Augenmuskels (*Vièstnik Ophtalmologi.* cBd. VII. Heft 4 bis 5. Juli-October, p. 317).

Remak, B. (Glogau). Sehnervenleiden nach Influenza (*Centralblatt f. Augenhlkde,* p. 201).

Roosa. — Muscular Asthenopia (*Ophthalm. Review.* Vol. IX. Nr. 108, p. 281).

Digitized by Google

Rosmini, Jean (Milan). — Notes pratiques d'ophtalmologie, Deuxième partie. Milan, 1889. (Voir Bibliographie 1889. Nr, 811.) Avec appendice. Milan, 1890.

Rubinski, H. — Beitrag zur Lehre von den angeborenen Cysten des unteren Augenlides mit Mikrophthalmus (Colobom-Cysten). Inaug.-Bissert. Königsberg. 1890.

Rumschewitsch, Konrad. — Zur Oncologie der Lider (*Klin. Monatsbl. f. Augenhlkde.* XXVIII, p. 387).

Sch. Augenverletzung durch Schuss mit einer Platzpatrone (*Deutsche militärärztliche Zeitschrift.* XIX, p. 585).

Schmidt-Rimpler. — Die Schulkurzsichtigkeit und ihre Bekämpfung. Bearbeitet auf Grund von Schuluntersuchungen, die im Auftrage de Königl. Preuss. Ministeriums für Geistliche Unterrichts und Medicinalangelegenheiten angestellt wurden. Leipzig 1890. W. Engelmann.

Schmidt-Rimpler. — Ausstellung ärztlicher Atteste über die Erwerbsunfähigkeit nach Unfällen (Nach einem in der Hessen-Nassauischen Aerztekammer gegebenen Referat.) *Deutsche militärärztliche Zeitschrift.* XIX, p. 784).

Schmidt-Rimpler. — Bemerkungen zur Aetiologie und Therapie der 'Blennorrhoea neonatorum (*Deutsche med Wochenschrift.* Nr. 31, p. 682).

Schirmer, Otto. — Einseitige, totale Ophthalmoplegie nach Influenza (*Klin. Monatsbl. f. Augenhlkde.* XXVIII, p. 312).

Schleich, G. — Ein Fall von Cysticercus cellulosae sabretinalis nebst Bemerkungen über das Vorkommen des Cysticercus cellulosae im Auge und seinen Nebenorganen in Württemberg (*Med. Correspondenz-Blatt des Württembergischen ärztlichen Landesvereins.* Bn. LX, Nr. 22).

Schleich. — Ueber Sehstörungen durch Unfall und Beschränkung der Erwerbsfähigkeit (Vortrag, gehalten im Aerztlichen Landesverein, 8. Jahresversammlung in Crailsheim, am 6. Sept. 1890.) (*Med. Correspondenz-Blatt des Württembergischen ärztlichen Landesvereins.* Bd. LX, Nr. 23).

Schöler. — Zur operativen Behandlung der Netzhautablösung mittelst Jodinjection in den Bulbus, mit Demonstration geheilter Fälle (*Berliner klin. Wochenschrift.* Nr. 34, Vom 5. Aug. 1890).

Shongolowicz, D. — Zur Frage von dem Mikroorganimus des Trachom's (*St. Petersburger med. Wochenschr.* Nr. 28, p. 247).

Scimemi. — Sulla modificazione della curvatura della cornea in seguito ad estrazione di cataratta (*Ann. di Ottalm.* Anno XIX. Fasc. 3 bis 4, p. 209).

Secondi, Giovanni. — Cura dell'Oftalmia migratoria (*Policlinico generale di Torino*, Nr. 7).

Digitized by Google

SEGGEL. — Iris und Choroideal-Colobom in Verbindung mit Membrana capsulo-pupillaris.) *Klin. Monatsbl. f. Augenhlkde.* XXVIII, p. 299).

SHILDS, Charles. — When shall we operate for Cataract and Strabismus in children? (Med. Society of Virginia. 1890. September 2 bis 4) (*New York med. Journ.* Vol. LII. Nr. 14, p. 384).

SMITH, Priestley. — A discussion on the causes, prevention and treatment ot Myopia (*British med. Journ.* Nr. 1552. Sept. 27, 1890).

SOMMERVILLE, Oliver. — Another theory of defective colour vision (Colour-blindness. *Edinburgh med. Journ.* Nr. CDXXIV, p. 325).

STEFFAN. — Dr. Steffan'sche Augen-Heilanstalt 1888 bis 1889. Bericht von Dr. Steffan.

STEINBACH, Eugen. — Untersuchungen zur vergleichenden Physiologie der Iris. (*Arch. f. d. ges. Physiol.* Bd. XLVII. *Oester.-Ungar. Centralbl. f. d. med. Wissenschaften.* Nr. 27, p. 505).

STELLWAG. — Ueber eine eigenthümliche Form der Hornhautentzündung (*Wiener klin. Wochenschrift.* Nr. 33, p. 631, et Nr. 34, p. 651).

STEVENS, George. — The Phorometer (*Med. Record.* May 5th 1888).

New slide witg rotating prisms for the phorometer (*Med. Record.* January 25th 1890).

STIEDA (Königsberg). — Ueber das Vorkommen der Haarbalgparasiten an den Augenlidern (*Centralblatt f. Augenhlkde.* XIV, p. 193).

STILLING, J. — Ueber das Wachsthum der Orbita und dessen Beziehungen zur Refraction (*Arch. f. Augenhlkde*, Bd. XXII. Heft 1, p. 47).

STEOWER. — Sehnerven-Atrophie und Oculomotorius-Lähmung nach Influenza (Drei Fälle) (*Klin. Monatsbl. f. Augenhlkde.* XXVIII, p. 418).

STOEVER. — Ein Fall von Sehnervenatrophie (Demonstration im Greilswalder med. Verein. 7. Juni 1890.) (*Deutsche med. Wochenschr.* Nr. 35, p. 794).

STOWELL, William. — Blindness following cerebro spinal meningitis, with recovery after two years (*New York med. Journal.* Vol. LII. Nr. 6, p. 146).

SWANZY. — On a series of one hundred cataract extractions (Royal Academy of Medicine in Ireland. Meeting Febr. 21. 1890) (*New York med. Journal.* Vol. LII, Nr. 3, p. 103).

TERSON, Albert. — Deux cas de paralysie des muscles de l'œil par action traumatique directe sur les muscles (*Progrès med.*, n° 41, p. 264).

Digitized by Google

TROUSSEAU, A. — Lupus et tuberculose oculaires (*Arch. d'ophtalm.*, t. IX, n° 6, p. 514).

TYNER, T. J. — Preliminary capsulotomy in the extraction of cataract (*Ophthalm. Review*. Vol. IX, Nr. 108, p. 320).

ULRICH, Rich. — Ein Fall von einseitiger beginnender Stauungspapille mit doppelseitiger partieller Atropie des Sehnervenstammes (*Arch. f. Augenhlkde.* Bd. XXII, Heft. 1, p. 32).

VALENTA, Alois. — Beitrag zur Prophylaxe der Ophthalmoblennorrhoea neonatorum (*Wiener Klin. Wochenschr.* Nr. 35, p. 671).

VALUDE. — Le strabisme névropathique. Étude de pathogénie (*Arch. d'ophtalm.*, X, n° 4, p. 327).

VICIANO. — Ruptures traumatiques des muscles de l'œil (*Arch. d'ophtalm.*, t. IX, n° 6, p. 588).

VIALET, N. — De la cure du strabisme dans ses rapports avec l'acuité visuelle de l'œil dévié (*Arch. d'ophtalm.*, X, n° 4, p. 89).

WEBSTER, D., und GIESON, Ira van. — Fall eines Sarcom's der Iris (*Arch. f. Augenhlkde.* XXII. Heft 1, p. 124).

WEYERT, F. — Zur Heredität der Opticus-Colobome (*Klin. Monatsbl. f. Augenhlkde.* T. XXVIII, p. 325).

WICHERKIEWICZ, B. — Sur la valeur des mydriatiques et des myotiques pour l'amélioration de la vue dans les opacités fixes du système dioptrique de l'œil (*Arch. d'ophtalm.*, t. IX, n° 6, p. 520).

WIDMARK, J. (Stockholm). — De l'influence de la lumière sur le cristallin (*Biologiska Föreningens Förhandlingar*. Bd. II, Maj 1890, Nr. 8).

WILLIAMS. — Monocular Diplopia. — Is it a Tumor of the brain (*St. Louis med. and surg. Journ.* Nr. 2, p. 102)?

WILLIAMS. — Polypus of the Conjonctiva. — Non-Identity of Retinae a cause of Strabismus. — An other tumor of the brain (*St. Louis med. and surg. Journ.* Nr. 3, p. 160).

WILMER, William (Holland). — Ocular defects as a frequent cause of headache (*New York med. Journ.* Vol. LII. Nr. 9, p. 233).

WOLFFBERG. — Ueber Statistik von Augenkrankheiten (nebst einem Schema für die Lidkrankheinten) und über Lidrandleiden und Seifenbehandlung Breslau. 1890.

WOOD, Casey A. (Chicago.) — Two cases of gunshot wounds of the eyeball (*American Journal of Ophthalm.* Vol. VII. Nr. 7, p. 233).

ZENKER, Konrad. — Ein Fall von myosarkom der Orbita (*Virchow's Archiv.* CXX, 3, p. 536).

ZIRM, E. — Ein Fall von Einheilung eines grossen Fremdkörpers im Augapfel (*Klin. Monatsbl. f. Augenhlkde.* XXVIII, p. 331).

Digitized by Google

TABLE DES MATIÈRES

PAR ORDRE ALPHABÉTIQUE

A

Abcès de la sclérotique..... 487
— des sinus frontaux..... 303
— mastoïdien suivi de cellulite orbitaire..... 493
Ablation de la glande lacrymale palpébrale..... 113
Acide cyanhydrique versé à la surface de l'œil..... 127
— lactique (Cautérisations à l') des fistules lacrymales..... 277
Acromégalie..... 371
Action comparée des antiseptiques en chirurgie oculaire..... 285
Acuité (L') visuelle chez les hypermétropes..... 229
— visuelle..... 357
Affections oculaires d'origine utérine..... 496
— syphilitiques de l'œil; leur traitement..... 155
Aimant (Extraction d'un corps étranger de l'iris avec l')..... 638
Alcoolique (Délire)..... 313
Aliénation mentale et maladies des yeux..... 127
Alphabet Mericant pour les aveugles..... 51
Altérations consécutives aux hémorragies de la rétine..... 305
Amaurose consécutive à une carie dentaire..... 59
Amblyopie..... 358
— astigmatique..... 301, 557
— et hémianopsie dans la cachexie palustre..... 485
— nicotinique..... 371
— toxique avec symptômes tabétiformes..... 554
Amétropie..... 494
Anesthésie (L') directe du ganglion de Gasser amenant la guérison d'une photophobie ancienne..... 106
Anévrisme intra-cranien des artères vertébrales..... 121
Ankyloblépharon..... 359
Aniline (L') en antisepsie oculaire..... 425, 458, 476
Aniridie partielle..... 184
Anisométropie..... 357
Anesthésie locale par la strophantine et l'ouabaïne..... 182
Antagonisme thérapeutique de la morphine et de l'atropine..... 427
Antipyrétiques..... 556

Digitized by Google

Antipyrine dans le traitement des dermatoses..... 561
Antiseptiques employés en chirurgie oculaire..... 285
Antisepsie oculaire par les couleurs d'aniline..... 425, 458, 477
Appareil glandulaire de l'œil des mammifères..... 126
Aptitude physique au service militaire..... 357
Aristol (L')..... 374
Arrachement du nasal externe..... 183
— du nerf optique..... 601
Arrêt de la cataracte..... 421
Artères (Pulsation des) de la rétine causée par l'homatropine..... 495
— vertébrales (Anévrisme intra-cranien)..... 120
Asepsie pratique pour la cataracte..... 79, 140
Association des sons et des couleurs..... 307
Asthénopie lacrymale..... 65
— musculaire; traitement..... 490
Astigmatisme..... 301, 357
— avec amblyopie..... 557
— irrégulier; correction par les verres cylindro-coniques..... 449 722
— présentant une ombre myopique et hypermétropique dans le même méridien du même œil..... 424
— progressif..... 494
Ataxie locomotrice (Maladies des yeux dans l')..... 195, 263, 331
— locomotrice; traitement..... 59
— Traitement par la suspension..... 185
Atrophie de la papille; traitement électrique..... 431
— rapide de la papille d'origine traumatique..... 102
Atropine (Antagonisme de l') et de la morphine..... 427
— (Complications oculaires par l')..... 642
Audition (L') colorée..... 307, 654
Autoplastie de la face..... 310
— de la face par un double plan de lambeaux..... 129
— des paupières..... 122
Aveugles (Alphabet pour les)..... 51
Aximètre..... 111

B

Blennorrhagie oculaire..... 306
Blépharite ciliaire..... 359
Blépharoplastie par des lambeaux en ciseaux..... 677
— par la greffe de la peau de grenouille..... 409
— par un double plan de lambeaux..... 129
Blépharospasme..... 359, 645
— traité par la dilatation forcée..... 58
Blessures de l'œil avec pénétration de corps étrangers; traitement..... 281
Brûlures de l'œil; traitement..... 120

C

Canal lacrymal (Corps étranger dans le)..... 209
Cancer du sein et néoplasme de la choroïde..... 325, 346
Carie dentaire et amaurose consécutive..... 59
— dentaire produisant une cellulite orbitaire..... 509
Cartilage cricoïde (Gomme du) suivie d'exophtalmie..... 188
Cataracte (arrêt de la)..... 421

Digitized by Google

Cataracte (Extraction de la)..... 509
— extraction depuis neuf mois; suppuration du corps vitré..... 432
— (Extraction simple de la)..... 486
— (Extraction de la) sans iridectomie..... 49
— chez les enfants (Opération de la)..... 538
— (Les opérations de la) et les maladies générales..... 145
— (Opération de la) chez les ambulants..... 215
— (Opération de la) et asepsie..... 79, 140
— (Opération de) guérissant un cas de folie..... 500
— (Résorption de la)..... 421
— secondaire; opération..... 288
— zonulaire..... 486
Catarrhe des conjonctives traité par l'iodure d'argent..... 124
Cautérisations à l'acide lactique des fistules lacrymales..... 277
Cécité amenée par la quinine..... 321
— consécutive à un traumatisme de la région occipitale..... 372
— et hémianopsie croisée simultanée..... 507
— (Législation pour prévenir la)..... 492
— verbale..... 118
Cellulite orbitaire consécutive à un abcès mastoïdien..... 493
— orbitaire produite par une carie dentaire..... 509
Centre cortical visuel chez le singe..... 381
Céphalalgie (Étiologie de la)..... 368
— persistante..... 314
— traitée par la teinture d'eucalyptus..... 511
Cercle ciliaire (Gomme du)..... 366
Cerveau (Fonctions visuelles du)..... 3
Champ visuel..... 357
— visuel hystérique à l'état de veille et pendant l'état hypnotique..... 429
Chancre de la conjonctive..... 372
— syphylitique de la conjonctive..... 312
Choroïde (Néoplasme de la) développé chez une femme atteinte de cancer du sein..... 325, 346
Choroïdite (Irido-) cataméniale..... 349
Cicatrice (La) à migration..... 164
Ciliaires (Nerfs) antérieurs et superficiels..... 307
Clignement..... 488
Cocaïne..... 556, 558
— (Emploi de la)..... 377
Coloboma de l'iris..... 184
Complications des conjonctivites chez les enfants..... 104
Compte rendu de la huitième session de la Société française d'ophtalmologie..... 277
— de la Société d'ophtalmologie américaine..... 484
— de la Société d'ophtalmologie de Paris. 30, 100, 154, 220, 340, 401, 596 649..... 708
— du congrès de Berlin..... 468
Cônes et bâtonnets de la rétine..... 52
Congrès de Berlin; compte rendu..... 468
— médical de Berlin; statuts..... 189
Conjonctive (Chancre syphilitique de la)..... 312, 372
Conjonctivite avec complications spéciales chez les enfants..... 104
— catarrhale traitée par l'iodure d'argent..... 124
— infectieuse..... 221, 562
— granuleuse; traitement chirurgical..... 708

Digitized by Google

Convergence (Mesure et unité de la)..... 522, 596
— (Paralysie de la) essentielle et temporaire chez les adolescents 280
Corectopie (de la)..... 717
Cornée (Dermoïde de la)..... 251
— (Epithélioma de la); traitement..... 42
— (Pannus de la)..... 359
— (Ulcère de la) avec hypopion; traitement..... 286
— (Ulcères de la); étiologie..... 118
Corpuscules quadrijumeaux (Maladies des); moyen de les reconnaître.. 503
Corps étranger dans le canal lacrymal..... 209
— (Détermination des) magnétiques à l'intérieur du globe oculaire..... 479
— de l'intérieur de l'œil; traitement..... 281
— de l'iris..... 638
Corps vitré (Hygrométricité de la substance solide du))..... 372
Couches corticales (Relation des) avec la fonction visuelle..... 366
Couleurs (Association des) et des sons..... 307
Cricoïde (Gomme du cartilage); exophtalmie consécutive..... 188
Cristallin cataracté (Composition du)..... 367
— (Luxation du)..... 369
— (Luxation du); extraction..... 486
— sain (Composition du)..... 367
— (Rayons de courbure du)..... 300
Crustacés (Yeux des)..... 569
Cuignet (Nécrologie de)..... 193
Cyclites circonscrites suivies de staphylome; traitement..... 257
— (Des); traitement..... 292
— syphilitique avec gommes..... 366

D

Dacryoadénite..... 650
Dacryocystite..... 359
Daviel à Reims..... 611
Débridement circulaire du globe oculaire dans l'ophtalmie sympathique. 388
Décollement de la rétine..... 1
— de la rétine; traitement..... 293
— de la rétine; traitement, guérison..... 177
Défauts (Les) de la réfraction et la vératrine..... 56
Délire alcoolique..... 313
— chez les opérés de cataracte..... 398
— (Du) après l'opération de la cataracte..... 291
— survenant à la suite d'opérations oculaires..... 354
Dermatoses (Les) traitées par l'antipyrine..... 561
Dermoïde de la cornée..... 251
Déviation conjuguée des yeux et rotation de la tête..... 627
Diabète sucré chez une jeune fille de 10 ans..... 377
Diagnostic de la prédisposition à la myopie..... 297
Dilatation forcée dans le blépharospasme..... 58
Distribution géographique du trachome..... 475
Douleurs des élévateurs des paupières dans la fièvre dengue..... 119
Droit externe (Parésie du muscle) à la suite d'otite chronique..... 38
Du double plan de lambeaux dans l'autoplastie de la face..... 129

Digitized by Google

E

Ectropion..... 359
— opération..... 487
Electrique (Traitement) de l'atrophie de la papille..... 431
Elongation des points lacrymaux..... 278
Embolie de l'artère de la rétine avec vision normale..... 493
Empoisonnement par l'acide cyanhydrique versé à la surface de l'œil.. 127
Enophtalmie traumatique..... 55
Entropion..... 359
— de la paupière supérieure ; opération..... 55 422
Epiphora..... 359
Epithélioma cornéen; traitement..... 42
Epithélium pigmenté de la rétine..... 52
Eternuement réflexe par excitation lumineuse..... 696
Etiologie de la céphalalgie..... 368
— des ulcères cornéens..... 118
— du ptérygion..... 118
— du trachome..... 475
Eucalyptus (Teinture d') dans le traitement de la céphalalgie..... 511
Examen de la vue..... 125
— ophtalmoscopique chez les hypnotisés..... 56
Exostose de l'orbite..... 487
Exophtalmie avec subluxation du globe en bas dans le mouvement d'abaissement..... 40
— consécutive à une gomme du cartilage cricoïde..... 188
Extraction de la cataracte..... 509
— de la cataracte sans iridectomie..... 49
— du cristallin luxé..... 486
— d'une tumeur mélanique intra-oculaire..... 25
— simple de la cataracte..... 486

F

Face (Autoplastie de la)..... 310
— (Monoplégie anesthésique de la)..... 255
Fatigue oculaire..... 314 363
Filaire de l'œil humain..... 495
Fistule lacrymale..... 359
— lacrymale (Traitement de la) par les cautérisations à l'acide lactique. 277
Folie guérie à la suite d'une opération de cataracte..... 500
Fonction visuelle (Relation de la) avec les couches corticales..... 366
Forme (La) de l'orbite et la myopie..... 55

G

Galvano-caustique (Le) dans le traitement des granulations..... 564
Ganglion de Gasser (Anesthésie du) guérissant une photophobie intense. 106
Glande lacrymale palpébrale; extirpation..... 113
— lacrymale (Tumeurs de la)..... 359
Glandulaire (Appareil) de l'œil des mammifères..... 126
Glaucome..... 492
— chronique simple..... 47

Digitized by Google

Glaucome traité par l'iridectomie..... 315
— inflammatoire traité par l'arrachement du nasal..... 183
— myopique traité par l'arrachement du nasal..... 183
Gliome de la rétine..... 555
Glio-sarcome du thalamus optique..... 485
Gomme du cartilage cricoïde suivie de goitre exophtalmique..... 188
— du cercle ciliaire..... 366
Gonocoque (Le) et l'ophtalmie purulente..... 491
Granulations des paupières..... 117
— (Les) traitées par le galvano-caustique..... 564
— (Topographie des)..... 656
— traitement chirurgical..... 708
Greffe de peau de grenouille dans la blépharoplastie..... 409
— de la peau sur la muqueuse..... 504
Guérison du décollement de la rétine..... 177

H

Héméralopie (L')..... 501
Hémianopsie à la suite d'hémorragies utérines..... 307
— et amblyopie dans la cachexie palustre..... 485
— et cécité croisées simultanées..... 507
— homonyme droite avec ramolissement du lobule cunéiforme..... 430
Hémiopie homonyme latérale avec névrite optique double..... 58
Hémorragies de la rétine ; altérations consécutives..... 305
Historique de l'extraction de la cataracte..... 505
Homotropine (L') produisant des pulsations des artères de la rétine.... 495
Hygrométricité de la substance solide du corps vitré..... 372
Hygiène de la vue dans les écoles..... 50 212
Hyperchromatopsie..... 307
Hyperopie..... 489
— latente..... 314
Hypermétropie..... 357
— (L') et l'acuité visuelle..... 229
— (L') et le strabisme..... 229
Hypnotisme et champ visuel..... 429
— et ophtalmoscopie..... 56
Hypopion dans l'ulcère de la cornée ; traitement..... 286
Hystérie (L') et l'impaludisme..... 382
— mâle..... 505
— oculaire..... 91

I

Impaludisme et hystérie..... 382
— et troubles visuels..... 504
— (L') produisant l'amblyopie avec l'hémianopsie..... 485
Inclusion congénitale d'un œil..... 565
Index bibliographique..... 630, 438, 384, 320, 256 192 733
Influenza (L') amenant une névrite optique..... 402
— et lésion oculaire..... 586
— et maladie des yeux..... 46, 69, 119, 125 137
Insolation et troubles visuels consécutifs..... 181
Insuffisance des muscles oculaires..... 364
Iodure d'argent (L') dans le catarrhe des conjonctives..... 124

Digitized by Google

Iridectomie (L') dans le glaucome..... 315
Irido-choroïdite à rechutes..... 492
— cataméniale..... 349
— chronique traitée par l'arrachement du nasal..... 184
Iris (Coloboma de l')..... 184
— (Corps étranger de l')..... 638
— (Tuberculose de l')..... 221
— (Tuberculose de l'); opération..... 287
Iritis (Traitement de l')..... 251

J

Jacques Daviel à Reims..... 611
— Daviel (Note sur)..... 60

K

Kératite paralytique..... 645
Kératocone pellucide; traitement..... 667
Kératoscoptomètre..... 340
Kystectomie (De la)..... 456
Kystotomie avant et après l'opération de la cataracte..... 468

L

Lacrymale (Traitement de la fistule) par la cautérisation à l'acide lactique..... 277
Lacrymaux (Elongation des points)..... 278
Lanoline hydrargyrique dans le traitement du ptérygyion..... 599
Larmoiement, asthénopie consécutive..... 65
Législation pouvant prévenir la cécité..... 492
Lèpre anesthésique de l'œil..... 342
— oculaire..... 416
Lésions oculaires de l'influenza..... 586
Leucome adhérent et phlegmon consécutif..... 178
— plombique..... 645
Lobule cunéiforme (Ramollissement du) et hémianopsie..... 430
Lunette d'essai..... 680
— (monture de)..... 726
Lupus des paupières..... 560
— (Traitement du)..... 431
Luxation du cristallin..... 369
— du cristallin; extraction..... 486

M

Maladies des yeux dans le tabes dorsal..... 195, 263 331
— des yeux (Rapport de) avec l'aliénation mentale..... 127
— (Les) des yeux en Turquie..... 244
— (Les) générales et l'opération de la cataracte..... 145
Malformations congénitales de l'œil et de ses annexes..... 246
— congénitales des deux yeux..... 385
Manifestations oculaires de l'influenza..... 46, 69, 119, 125 137
Maturation artificielle de la cataracte..... 430
Mélano-sarcome intra-oculaire; extraction par une incision scléroticale. 25

Digitized by Google

Méningite cérébro-spinale consécutive à des anévrismes intra-craniens des artères vertébrales..... 121
Menstruation accompagnée d'iritis..... 349
Mensuration des verres cylindriques..... 111
Mesure de la convergence..... 522 596
— des rayons de courbure du cristallin..... 300
Microphtalmie..... 429
Migraine (La) et son traitement..... 565
— ophtalmique..... 313
— ophtalmoplégique..... 623
Monoplégie anesthésique de la face..... 255
Monture de lunettes..... 726
Morphine (Antagonisme de la) et de l'atropine..... 427
Mouvement du pigment granuleux et des cellules pigmentaires sous l'influence de la lumière et de l'obscurité..... 569
Mouvements latéraux des yeux perdus..... 488
Muscle droit externe (Parésie du) à la suite d'otite chronique..... 38
Mydriase essentielle..... 286
Myopie..... 357 501
— (Diagnostic de la prédisposition à la)..... 297
— grave ; traitement..... 513 577
— (La) et la forme de l'orbite..... 55
— progressive ; traitement..... 295

N

Naphtol (Le) dans l'ophtalmie purulente..... 124
Narcéine..... 556
Nasal externe (Arrachement du)..... 183
Nécrologie de Cuignet..... 193
— de Trélat..... 316
Néoplasme choroïdien développé chez une femme atteinte de cancer du sein..... 325 346
Néphrite scarlatineuse..... 434
Nerf optique (Atrophie du) d'origine traumatique..... 102
— optique (Atrophie du); traitement électrique..... 431
— optique (Résection du)..... 503, 601 683
Nerfs ciliaires et superficiels..... 307
— optique (Arrachement du)..... 601
— de l'œil..... 50
Névrite optique double avec diplopie homonyme latérale..... 58
— optique par influenza..... 402
Névrome plexiforme de la paupière supérieure..... 372
Névro-rétinite double..... 640
Nicotine (Amblyopie par la)..... 371
Nitrate d'argent (Solutions faibles de) dans les ophtalmies purulentes.... 563
Nouvelles..... 189 317

O

Oblique supérieur (Paralysie de l')..... 425
Oculaires (Maladies) consécutives à l'influenza... 46, 69, 119, 125, 137
— (Troubles) dans le tabes dorsal..... 195, 263, 331
Oculistes (Les) femmes..... 372
Œil (Brûlures de l'); traitement..... 120

Digitized by Google

Œil des mammifères (Appareil glandulaire de l') 126
— (Examen de l') chez les hypnotisés 56
— (Lèpre de l') 342, 416
— (Inclusion congénitale d'un) 565
— (Malformations congénitales de l') 246
— (Nerfs de l') 50
— (Syphilis de l'); traitement 155
Opération de la cataracte chez les ambulants 215
— de la cataracte chez les enfants 538
— de la cataracte et asepsie 79, 140
— (L') de la cataracte et les maladies générales 145
— d'entropion de la paupière supérieure 55
— oculaires suivies de délire 354
Ophtalmie blennorragique; forme insidieuse grave 306
— des nouveaux-nés (Proportion des) 383
— granuleuse 473
— granuleuse (Topographie de l') 657
— hystérique 91
— purulente 310
— purulente des nouveau-nés; prophylaxie; traitement 428, 557
— purulente (L') et le gonocoque 491
— purulente traitée par les solutions faibles de nitrate d'argent 563
— purulente traitée par le naphtol 124
— sympathique 287, 479, 682, 688
— sympathique; pathogénie et traitement 239
— sympathique; traitement par le débridement circulaire du globe oculaire 388
— sympathique; traitement préventif 527
— sympathique; transmission; traitement 605
— traumatique 159
Ophtalmologie et médecine générale 633
— (L') en Turquie 244
— (Société d') de Paris; compte rendu de ses séances. 30, 100, 154, 220, 340, 401, 596 649
— (Société française d'); compte rendu de la 8me session 277
Ophtalmométrique (Examen) des yeux astigmates 301
Ophtalmoscope; nouveau modèle 175
Ophtalmo-statomètre 726
Ophtalmoscopique (Examen) chez les hypnotisés 56
Optique (Atrophie du nerf) et traumatisme 102
— (Névrite) double avec hémiopie homonyme latérale 58
Optomètre de poche 116
Optométrique (Examen) des yeux astigmates 301
Orbite (Exostose de l') 487
— (La forme de l') et la myopie 55
Otite chronique suivie de parésie du muscle droit externe 38
Ouabaïne (Anesthésie locale par l') 182

P

Pannus de la cornée 359
Panophtalmie à marche aiguë 477
— dans le leucome adhérent 178
Pansement de la cataracte par le taffetas adhésif 470
— oculaires 383

Digitized by Google

Papille (Atrophie de la) d'origine traumatique..... 102
Papillite par influenza..... 402
Paralysie de l'oblique supérieur guérie par la ténotomie du droit supérieur du même œil..... 425
— essentielle et temporaire de la convergence chez les adolescents.... 280
— générale et symptômes oculaires..... 494
— générale et troubles oculaires..... 696
— musculaire de l'œil; moyen rapide de la déterminer..... 705
— récidivante de la 3me paire..... 180
Parasite des follicules pileux sur les paupières..... 505
Parésie du muscle droit externe à la suite d'otite chronique..... 38
Pathogénie du strabisme convergent et divergent..... 423
— de l'ophtalmie sympathique..... 605
— et nouveau traitement de l'ophtalmie sympathique..... 239
Paupières (Antoplastie des)..... 122
— (Destruction des)..... 359
— (Division des)..... 359
— (Douleur des élévateurs des) dans la fièvre dengue..... 119
— (Granulations des)..... 117
— (Lupus des)..... 560
— (Spasme des); traitement..... 284
— supérieure (Entropion de la); opération..... 55
— supérieure (Névrome plexiforme de la)..... 372
— (Tumeurs des)..... 359
Perceptions (Fausses) sensorielles secondaires..... 307
Phimosis congénital amenant des troubles visuels..... 315
Phlegmon de l'œil dans le leucome adhérent..... 178
Phonismes..... 307
Photismes..... 708
Photophobie intense guérie par l'anesthésie du ganglion de Gasser..... 106
Pierres (Des) oculistiques..... 94
Pigment granuleux (Mouvement du) et des cellules pigmentaires sous l'influence de la lumière et de l'obscurité..... 569
Pinces fixatrices avec plaque pour les opérations des paupières..... 341
— de Snellen modifiées..... 341
Pink-eye..... 424
Points lacrymaux (Elongation des)..... 278
Prismes (Série métrique de)..... 522, 596
Prophylaxie de l'ophtalmie des nouveau-nés..... 557
Pseudochromesthésie..... 307
Ptérygion (Etiologie du)..... 118
— guéri par la lanoline hydrargyrique..... 599
Pulsations des artères de la rétine causées par l'homatropine..... 495

Q

Quinine (La) amenant la cécité..... 321

R

Race (Influence de la) sur l'étiologie du trachome..... 475
Rapport de l'ophtalmologie avec la médecine générale..... 633
— des maladies des yeux avec l'aliénation mentale..... 127
Rayons de courbure du cristallin..... 300
Recherches sur la fonction visuelle de la rétine et du cerveau..... 3

Digitized by Google

Reculement (Du) tendineux et aponévrotique dans la myopie progressive. 298
Réfraction..... 364
— (Les défauts de) et la vératrine..... 56
Relation des couches corticales avec la fonction visuelle..... 366
Résection du nerf optique..... 503, 601, 683
Résorption de la cataracte..... 421
Rétine (Décollement de la); traitement..... 1, 293
— (Décollement de la); traitement, guérison..... 177
— (Epithélium pigmenté de la)..... 52
— (Fonctions visuelles de la)..... 3
— (Gliome de la)..... 555
— (Hémorragies de la); altérations consécutives..... 305
— (Thrombose artérielle de la)..... 697
Rétrécissement du champ visuel dans la syringomyélie..... 435
Rupture sous-conjonctivale de la sclérotique..... 401

S

Sarcome de l'œil..... 645
— du thalamus optique..... 485
Sclérotique (Abcès de la)..... 487
— (Rupture sous-conjonctivale de la)..... 401
— (Tuberculose de la)..... 429
Sclérotomie extractive..... 25
Scotome scintillant..... 413
Service militaire; instruction sur l'aptitude physique..... 357
Simulation..... 358
Sinus frontaux (Abcès des)..... 303
Société française d'ophtalmologie; compte rendu de sa 8me session..... 277
— d'ophtalmologie américaine; compte rendu..... 484
— d'ophtalmologie de Paris; compte rendu..... 30, 100, 154, 220, 340, 401, 596..... 649
Sons (Association des) et des couleurs..... 307
Spasme palpébral; son traitement..... 284
Staphylome conique pellucide; traitement..... 667
— consécutif aux cyclites circonscrites; traitement..... 257
Statuts du Congrès médical de Berlin..... 189
Stéréoscopie (La) dans le traitement du strabisme..... 109
Strabisme (Le)..... 120
— (Le) chez les hypermétropes..... 229
— convergent et divergent; pathogénie..... 423
— (Le) traité par la stéréoscopie..... 109
— (Etiologie du)..... 369
— névropathique..... 471
Strophantine (Anesthésie locale par la)..... 182
Subluxation du globe en bas avec exophtalmie..... 40
Suppuration du corps vitré neuf mois après l'extraction de la cataracte. 432
Suspension (La)..... 185
Symblépharon..... 359, 495
Symptomatologie du tabes au début..... 186
Symptômes oculaires dans la paralysie générale..... 494
— tabétiformes de l'amblyopie toxique..... 554
Syphilis de la conjonctive..... 312
— de l'œil; traitement..... 155
Syringomyélie (La) amenant le rétrécissement du champ visuel..... 435

Digitized by Google

T

Tabes et troubles oculaires..... 331
— (Symptomatologie du) au début..... 186
Taffetas adhésif pour le pansement de la cataracte..... 470
Thromboses artérielles de la rétine..... 697
Tænia (Le) produisant des troubles visuels..... 370
Topographie de l'ophtalmie granuleuse..... 657
Trachome (Le)..... 473
— (Distribution géographique du)..... 475
— étiologie..... 475
— (Le) traité par le galvano-caustique..... 564
Traité des maladies des yeux..... 308
Traitement de la fistule lacrymale par les cautérisations à l'acide lactique. 277
— de la migraine..... 565
— de la myopie..... 513, 577
— de l'ataxie locomotrice..... 59
— de l'iritis..... 251
— des blessures de l'œil avec pénétration de corps étrangers..... 281
— des brûlures de l'œil..... 120
— des cyclites circonscrites suivies de staphylome..... 257
— du décollement de la rétine..... 1
— du lupus..... 431
— du spasme palpébral..... 284
— du strabisme par la stéréoscopie..... 109
— nouveau de l'ophtalmie sympathique..... 239
— préventif de l'ophtalmie sympathique..... 527
— opératoire du décollement de la rétine..... 177
Transactions of the American ophthalmological Society..... 315
Traumatisme et atrophie papillaire..... 102
Trélat (Nécrologie de)..... 316
Trichiasis..... 359
Troisième paire (Paralysie récidivante de la)..... 180
Troubles oculaires dans les tumeurs cérébrales..... 484
— oculaires consécutifs à la paralysie générale..... 696
— oculaires dans le tabes dorsal..... 195, 263, 331
— visuels produits par le tænia..... 370
— visuels produits par les vers intestinaux..... 186
— visuels produits par l'impaludisme..... 504
— visuels suite d'insolation..... 181
Tubercules quadrijumaux; physiologie et pathologie..... 507
Tuberculose de la sclérotique..... 429
— de l'iris..... 221
— de l'iris; opération..... 287
Tumeur mélanotique intra-oculaire; extraction..... 25
— cérébrales avec symptômes oculaires..... 484

U

Ulcères cornéens; étiologie..... 118
— de la cornée; hypopion; traitement..... 286
Unité de convergence..... 522, 596
Utérus (Maladies de l') provoquant des lésions oculaires..... 496

Digitized by Google

V

Vératrine (La) dans les défauts de réfraction..... 56
Verres cylindriques (Mensuration des)..... 111
— cylindro-coniques pour la correction de l'astigmatisme irrégulier. 449 722
— correcteurs (Les) dans la myopie progressive..... 295
Vers intestinaux produisant des troubles visuels..... 186
Vision binoculaire..... 489
— (Examen de la)..... 125
— sous-marine..... 433
— (Troubles de la) produits par les vers intestinaux..... 186
Visuel (Centre) cortical chez le singe..... 381
Visuelle (Fonction) de la rétine et du cerveau..... 3
Vue (Hygiène de la) dans les écoles..... 50, 212

X

Xerosis..... 501

Y

Yeux des crustacés..... 569
— (Les maladies des) en Turquie..... 244
— (Maladies des) consécutives à l'influenza..... 46, 69, 119, 125, 137
— (Maladies des) dans le tabes dorsal..... 195, 263, 331
— (Rapport des maladies des) avec l'aliénation mentale..... 127

FIN DE LA TABLE DES MATIÈRES

Digitized by Google

TABLE ALPHABÉTIQUE

PAR NOMS D'AUTEURS

Abadie, p. 158, 170, 221, 682, 712.
Adamkiewicz, p. 255.
Andrews, p. 491.
Angelucci, p. 3.
Armaignac, p. 302.
Auzilhon, p. 94.
Bacchi, p. 56.
Backer, p. 181.
Badal, p. 183.
Barth, p. 434.
Becker (de), p. 431.
Bechterew, p. 366.
Belliard, p. 49, 246, 344, 366, 416, 484.
Benedikt, p. 59.
Berger (E.), p. 195, 263, 331.
Berger (P.), p. 123, 315.
Berry, p. 432.
Bettremieux, p. 286.
Bitot, p. 58.
Blaschko, p. 561.
Boé, p. 293, 477.
Bond, p. 118.
Borel, p. 251.
Boucher, p. 178.
Boucheron, p. 307.
Bourgeois, p. 456.
Brailey, p. 431, 479.
Bravais, p. 295.
Brocq, p. 376, 560.
Bronner, p. 186.
Brun, p. 119.
Budin, p. 124, 310.
Bull, p. 47.
Bull (de New-York), p. 301, 486.
Burchart, p. 563.
Catillon, p. 427.
Caudron, p. 650.
Chalmers da Costa, p. 313.
Charcot, p. 623.
Chauvel, p. 36, 228, 385.
Cheron, p. 185.
Chevallereau, p. 40, 307.
Chibret, p, 40, 113, 116, 475.
Chisolm, p. 314, 470.
Clairbonne, p. 424.
Cohn Hermann, p. 476.
Collins, p. 367.
Constantin Paul, p. 428.
Coppez, p. 281.
Crainiceanu, p. 483.
Crequy, p. 429.
Crombie, p. 556.
Dammartin, p. 372.
Daniel, p. 565.
Darier, p. 481, 599, 708.
Debierre, p. 650.
Dejérine, p. 435.
Delacroix, p. 611.
Delens, 372.
Délépine, p. 430.
Dennetières, p. 188.
Despagnet, p. 173, 224, 317, 353, 408, 411, 555, 609, 667, 676, 713.
Deutschmann, p. 481.
Dolard, p. 538.
Dor, p. 291.
Dubois Raphaël, p. 53.
Duboys de Lavigerie, p. 352.
Dufour, p. 288, 295.
Dureau, p. 60.
Eperon, p. 554.
Evans Thomas, p. 422.
Fage, p. 184, 369.

Digitized by Google

Digitized by Google